

Couronnes antérieures sur mésostructures implantaire individuelles réalisées par CFAO

Etat actuel de la technique et présentation d'un cas clinique

Mots-clés: Implantation précoce, dents antérieures, mésostructure réalisée par CFAO (conception et fabrication assistée par ordinateur) ou CAD/CAM (computer-aided design and computer-aided manufacturing), zircone

ROBERTO SLEITER¹
KAI KLIMEK²
STEFAN JENNI³

¹ Spécialiste en chirurgie orale,
cabinet privé, Egerkingen

² Cabinet privé, Zurich

³ Laboratoire dentaire Stefan Jenni,
Fulenbach

Correspondances

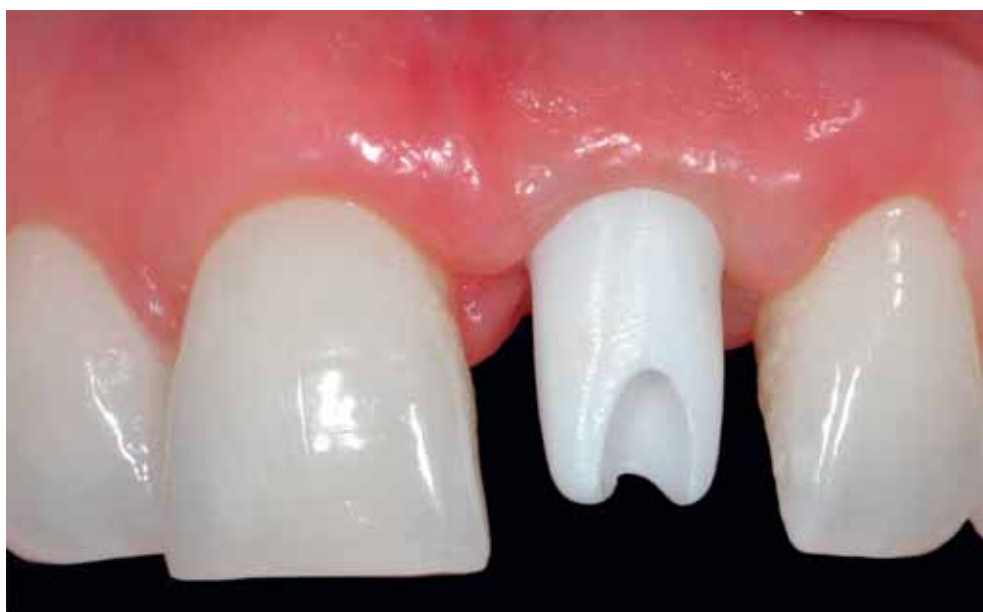D^r méd. dent. Roberto Sleiter
Fachzahnarzt für Oralchirurgie
Einschlagstrasse 2
4622 Egerkingen, Suisse
Téléphone +41 62 398 22 44
praxis@dentalsspecialist.ch

D^r méd. dent. Kai Klimek
Zahnarzt
Beckenhofstrasse 72
8006 Zurich, Suisse
Téléphone +41 44 362 35 15
info@zahnarzt-klimek.ch

Dentallabor Stefan Jenni
ZTM Stefan Jenni
Friedensstrasse 9
4629 Fulenbach, Suisse
Téléphone +41 62 926 55 55
dentallabor.stjenni@ggs.ch

Traduction Thomas Vauthier

Image en haut: Essai en bouche du moignon individualisé en zircone réalisé par CFAO



Résumé La réalisation de couronnes antérieures esthétiquement satisfaisantes sur des implants compte parmi les tâches exigeantes en médecine dentaire. Outre différents aspects biologiques, tels que le volume disponible de tissus durs et mous ou la tolérance tissulaire, respectivement la biocompatibilité, il faut également tenir compte de facteurs fonctionnels et odontotechniques. A ce propos, les mésostructures implantaire individuelles par CFAO constituent une solution qui présente de nombreux avantages. Parmi ceux-ci, il y a lieu d'évoquer la plus grande flexibilité concernant l'angulation par rapport à l'axe de l'implant, une amélioration du profil d'émergence, la possibilité de positionner de manière optimale

les bords marginaux de la couronne et une qualité garantie des matériaux. Les surfaces des moignons artificiels en zircone, individualisées par CFAO, facilitent en outre l'attache des tissus mous dans la zone de transition entre l'épaulement implantaire et le bord de la muqueuse. La présente contribution a pour objectif de résumer les facteurs de succès relatifs à la réalisation de couronnes antérieures sur des mésostructures implantaire individuelles par CAD/CAM. Dans la deuxième partie, la présentation d'un cas clinique permet d'illustrer cette méthode lors d'une implantation précoce avec reconstruction par un moignon artificiel et une couronne en zircone sur une incisive centrale.

Les couronnes et bridges dans les régions antérieures doivent satisfaire aux exigences les plus élevées du point de vue esthétique. Les patients s'attendent à des résultats correspondant aux dents naturelles, voire même supérieurs. Afin d'atteindre cet objectif, il est nécessaire que le praticien ou, le cas échéant, l'équipe interdisciplinaire, analysent très soigneusement la situation initiale et élaborent un plan de traitement en conséquence. Les lignes directrices formulées, proches de la pratique, tiennent compte d'une série de paramètres biologiques, techniques et relatifs au patient (DAWSON & CHEN ET COLL. 2009). Selon la combinaison des paramètres et du traitement prévu, le degré de complexité sera différent.

Facteurs biologiques

Dès que toutes les questions relevant de l'anamnèse ont trouvé réponse, il faut évaluer les dimensions des zones édentées et du volume d'os disponible. La distance interproximale est le critère décisif pour décider si l'implantation peut être envisagée sans traitement orthodontique préalable (HOLST ET COLL. 2009). Ainsi, une distance de 3 millimètres entre deux implants, de même qu'entre un implant et une dent naturelle, augmente la chance d'une présence fiable de papilles interproximales (TEUGHELS ET COLL. 2009). Force est toutefois de constater qu'il n'est pas toujours possible de satisfaire à cette exigence. En ce qui concerne les dimensions osseuses minimales qui assurent une reconstruction implantoportée réussie sur le plan esthétique, il n'y a qu'un nombre restreint de données fondées sur des preuves. Ainsi, il n'est pas possible de définir, sur la base des données actuelles, une largeur minimale de la crête alvéolaire dans la dimension vestibulo-linguale (palatine).

Il semble cependant que la hauteur interproximale de l'os alvéolaire au niveau des dents voisines soit liée de façon significative à la présence de papilles (CHANG 2008). Lorsqu'il n'est pas possible de déterminer le volume osseux disponible, ni par l'examen clinique, ni par des radiographies conventionnelles, le diagnostic peut être précisé par la mesure directe de l'épaisseur de la muqueuse ou, lorsque l'indication est posée, par l'imagerie tridimensionnelle. Pour la préservation à moyen terme des tissus osseux, il peut être avantageux d'opter pour une mésostructure à circonférence réduite par rapport au diamètre de l'implant («Platform-Switching», CANULLO ET COLL. 2010).

En pratique courante, le médecin-dentiste ou le chirurgien actif dans le domaine de l'implantologie évaluera de prime abord les tissus mous. A ce propos, le premier critère significatif est le biotype, en d'autres termes l'épaisseur et le trajet des tissus gingivaux (SEIBERT & LINDHE 2010). Selon une recommandation actuelle, la limite critique entre un biotype mince et un biotype épais est présumée se situer aux alentours de 1 millimètre d'épaisseur (KAN ET COLL. 2010). En pratique, il est possible de vérifier cette épaisseur en introduisant une sonde parodontale au centre vestibulaire du sillon gingival. En cas de faible épaisseur, la sonde transparaîtra à travers la gencive, alors qu'elle ne sera pas visible en cas de gencive épaisse. D'autres éléments importants lors de l'évaluation des tissus mous sont d'éventuelles altérations du volume, de la couleur et de la texture suite à des traitements préalables, tels que des augmentations et des résections apicales. Il convient également d'analyser l'harmonie du contour gingival des deux côtés de l'arcade dentaire et notamment dans la région des dents antérieures

(CHU ET COLL. 2009; WEISGOLD ET COLL. 1997), en particulier chez les patients à ligne de sourire haute.

Moment de l'implantation et de la mise en charge

De même, il faut prendre en considération le moment de l'implantation et de la reconstruction prothétique, ainsi que du protocole chirurgical. En fonction des conditions biologiques et prothétiques, il est possible d'envisager une implantation immédiate (type 1), ou une implantation précoce (type 2) dans un délai de quatre à huit semaines (cicatrisation des tissus mous en grande partie terminée), ou encore une implantation conventionnelle (cicatrisation de l'os en grande partie terminée, type 3) (CHEN & BUSER 2009). Bien que l'implantation différée dans le temps ne permette pas d'éviter une certaine perte osseuse en raison du remodelage de l'alvéole – biologiquement prédéterminé –, cette manière de procéder a néanmoins l'avantage de gagner du temps et d'influencer favorablement tant les frais que le degré de satisfaction du patient (SCHROPP & ISIDOR 2008). En présence d'un biotype mince et de manque marqué de volume tissulaire, en particulier en cas d'atteinte de la lamelle osseuse vestibulaire, il est cependant recommandé de procéder par étapes, comprenant une augmentation préalable des tissus mous et durs (CHEN & BUSER 2009). Le moment de la mise en charge dépend entre autres de facteurs fonctionnels et de la stabilité primaire des implants (WEBER ET COLL. 2009).

Selon des résultats d'études actuelles, les systèmes d'implants récents avec une configuration endo-osseuse perfectionnée et une microstructure biologiquement favorable de la surface implantaire permettent d'élargir les limites des indications relatives à l'implantation et la mise en charge immédiate (DE ROUCK 2009; IRINAKIS 2009). De l'avis des auteurs de la présente contribution, il faudra cependant étayer cette idée par des études appropriées, notamment en ce qui concerne le comportement à long terme des tissus durs et mous. L'une des options souvent retenue est l'implantation immédiate ou précoce en combinaison avec une augmentation simultanée et la cicatrisation enfouie, voire même transgingivale. Cette méthode permet de générer un volume d'os plus important par rapport à l'implantation tardive (CHEN & BUSER 2009). Nous ne disposons actuellement que d'un nombre restreint de données concernant les résultats esthétiques après les implantations immédiates ou précoces. Indépendamment de cette constatation, on peut partir de l'idée que la satisfaction des patients après l'application de ces protocoles sera plutôt élevée.

Facteurs prothétiques

Outre les facteurs biologiques, il faut, dans le sens d'une planification «rétrograde», tenir compte, dès le départ, de la réhabilitation prothétique prévue, y compris les facteurs fonctionnels et ceux relevant des matériaux et techniques mis en œuvre. Dans la majorité des cas de muqueuse épaisse, il est en effet possible d'utiliser sans problèmes des mésostructures métalliques, bien que celles-ci entraînent plus souvent des préjudices esthétiques en comparaison avec des mésostructures céramiques (SAILER ET COLL. 2009a). En revanche, une muqueuse mince a tendance à développer plus facilement des récessions, du moins en cas d'implantation immédiate (EVANS & CHEN 2008; KAN ET COLL. 2003). Afin de minimiser le risque que la mésostructure ne transparaisse à travers la muqueuse, il est recommandé d'utiliser de préférence des éléments céramiques. Parmi les matériaux de restauration disponibles, la zircone entraîne la plus faible coloration de la gencive par rapport au titane et à la céramique feldspathique (JUNG ET COLL. 2007).

Pour des raisons biologiques et également biomécaniques, la zircone est le matériau de choix pour les moignons artificiels sur des implants. Dans une analyse récente de la littérature, le dioxyde de zirconium a été jugé fiable en tant que céramique pour les restaurations des dents antérieures (NAKAMURA 2010). Dans une étude randomisée d'une durée de trois ans, les taux de complications techniques et d'échecs (pertes) ne montraient pas de différences significatives entre les mésostructures en titane ou en zircone dans les régions des canines et des dents postérieures (ZEMBIC ET COLL. 2009). Concernant le type de liaison entre l'implant et la mésostructure, il semble que la connexion interne présente des avantages en matière de stabilité par rapport à la connexion externe (SAILER ET COLL. 2009b).

Il n'y a pas d'équivoque concernant les données relatives à la réaction biologique des tissus mous en regard du matériau de la mésostructure. A ce propos, le titane et la céramique se sont avérés plus favorables que l'or et les résines synthétiques (ABRAHAMSSON 1998). D'après les résultats d'une étude de biologie humaine, la zircone se caractérise en outre par une meilleure compatibilité tissulaire par rapport au titane (DEGIDI ET COLL. 2006). Dans cette étude, les auteurs ont observé des infiltrats inflammatoires surtout en contact avec le titane et leur étendue était significativement plus importante qu'au contact de la zircone. Selon une revue de la littérature, il est possible que la meilleure biocompatibilité de la céramique soit le résultat d'une accumulation de plaque plus faible (NAKAMURA 2010).

La zircone a des avantages biologiques, démontrés toutefois seulement sur la base de résultats *in vitro*, même en comparaison avec la céramique feldspathique (RAFFAELLI ET COLL. 2008). Ainsi, la capacité de fixation et le taux de croissance des fibroblastes sur des surfaces en zircone étaient significativement supérieurs. Compte tenu de ces résultats, il ne faudrait pas, dans la mesure du possible, revêtir de céramique cosmétique les parties sous-muqueuses des mésostructures, du moins dans les régions esthétiques. Même une microfente entre le moignon en zircone et l'implant pourrait se révéler favorable du point de vue biomécanique et biologique en comparaison avec des moignons en titane (BAIXE ET COLL. 2010). Tous ces facteurs sont des arguments en faveur de la zircone, bien qu'à ce jour, les données à long terme disponibles pour ce matériau soient relativement peu abondantes.

Possibilités actuelles de la technologie CFAO

Pour une esthétique maximale, le profil d'émergence de la mésostructure implantaire à travers les tissus mous joue égale-

ment un rôle primordial. Il existe une série de techniques bien établies pour la réalisation conventionnelle de moignons artificiels individualisés sur des implants. Parmi celles-ci, il y a lieu d'évoquer l'usinage par fraisage, de préférence en laboratoire, de parties secondaires massives ou anatomiquement préfabriquées. Il est possible en outre de modeler et de réaliser des moignons individuels par coulée de raccord. Il faut cependant tenir compte de la tolérance biologique des tissus spécifique aux matériaux mentionnés ci-dessus. Ainsi, les moignons en or revêtus de céramique sont jugés plus favorables que ceux sans revêtement de céramique.

Depuis le début des années 2000, on assiste à l'avènement progressif des méthodes CFAO (conception et fabrication assistée par ordinateur) (CAD/CAM pour les Anglo-Saxons: computer-aided design and computer-aided manufacturing), pour la fabrication de moignons artificiels sur implants (BONNARD ET COLL. 2001; KAPOV ET COLL. 2009). En principe, ces procédés permettent d'individualiser la forme sous- et supra-muqueuse des mésostructures, de même que leur angulation par rapport à l'axe de l'implant. Les possibilités de mise en forme sont toutefois plus limitées pour les méthodes conventionnelles, en particulier en cas d'utilisation de pièces préfabriquées. Pour les méthodes conventionnelles, l'investissement technique est significativement plus important, et les moignons tout céramique ne peuvent être confectionnés de manière optimale que par les méthodes assistées par ordinateur.

En ce qui concerne le profil d'émergence, les techniques CFAO offrent des possibilités de conception très confortables. L'un des avantages réside dans le fait que la création d'une mésostructure concave et filigrane dans la partie sous-muqueuse procure davantage de place pour les tissus mous que ce qui est généralement le cas pour les moignons conventionnels. Cet aspect peut être un avantage décisif en présence d'un biotype mince de la muqueuse, du fait que le risque de récessions sera réduit et le pronostic esthétique de la restauration peut être amélioré (ROMPEN 2007). Sans omettre le fait qu'il est possible, à l'aide de la CFAO, de placer de façon optimale le bord marginal de la couronne par rapport à la muqueuse, ce qui facilite l'élimination des excès de ciment de scellement et minimise ainsi le risque de péri-implantite que ceux-ci seraient susceptibles de provoquer.

En outre, seules les mésostructures fabriquées par CFAO permettent, dans bien des cas, de réaliser des couronnes visées, du fait que la position de la vis de la suprastructure peut être déterminée individuellement à l'aide du logiciel ou par un modelage en cire approprié. S'y ajoute le fait que les suprastructures fabriquées par CFAO assurent une qualité de matériau supérieure que les moignons coulés, par exemple. Il faut également tenir compte du fait qu'un usinage important par fraisage des pièces en zircone en réduit sensiblement la résistance, tandis qu'il n'est en général peu ou pas nécessaire de retraiter les pièces fabriquées par CFAO, ce qui garantit ainsi une qualité industrielle optimale des pièces prothétiques (KELLY & DENRY 2008).

L'assemblage de la mésostructure individualisée par CFAO et de l'implant peut d'une part être effectué via une base en titane sur laquelle la partie en zircone est fixée par collage. Dans ce cas, le moignon est soit modelé en cire, puis scanné, et fraisé dans des pièces brutes en dioxyde de zirconium; en tant qu'alternative, la base en titane est scannée et le modelage est réalisé à l'écran à l'aide d'un logiciel CAO. La deuxième solution est la fixation directe d'une mésostructure en une pièce sur l'implant, en d'autres termes l'assemblage sans étape intermédiaire d'une base en titane.

Des mésostructures en une pièce pour le collage sur des bases en titane sont proposées soit spécifiquement pour certains systèmes d'implants, soit indépendamment du système implantaire. Le critère essentiel est une bonne compatibilité des pièces et du logiciel utilisé: il faut que toute la chaîne des processus fonctionne sans faille, du scan jusqu'à la fixation par collage de la mésostructure sur l'implant. Les différences de qualité jouent surtout un rôle pour les reconstructions de longue portée, mais elles revêtent également une importance pour les couronnes antérieures unitaires. Pour l'instant, seul un nombre limité d'études scientifiques comparant les différents systèmes et produits ont été publiées. Un travail actuel démontre cependant que les mésostructures en zircone individualisées par CFAO pour les implants spécifiques d'un fabricant présentent une qualité d'adaptation significativement inférieure lorsqu'elles sont fixées sur des implants d'un autre fabricant (ALVES DA CUNHA 2010).

Présentation d'un cas clinique

Une patiente âgée de 36 ans, sans particularités d'ordre médical, est venue consulter en raison d'une 21 présentant une légère mobilité de la couronne clinique. Suite à un traumatisme à l'âge de 12 ans, cette dent avait été traitée endodontiquement et restaurée par un moignon à ancrage radiculaire et une couronne unitaire. L'examen clinique et radiologique a révélé une muqueuse avec une coloration bleuâtre et une suspicion de fracture radiculaire en raison d'un affaiblissement par carie secondaire (fig. 1 et 2). Au sondage, la lamelle osseuse vestibulaire paraissait en grande partie résorbée; compte tenu de la carie étendue, il n'était pas possible de préserver la dent. La patiente avait une ligne de sourire haute et des exigences esthétiques élevées. Elle ne souhaitait pas que les dents voisines soient préparées pour un bridge. Elle était non fumeuse; aucune pathologie n'a été observée à l'examen fonctionnel et parodontal.

Le plan de traitement prévoyait la réalisation d'une couronne unitaire tout céramique sur une mésostructure individualisée en zircone. L'implantation devait avoir lieu selon le protocole précoce, donc environ huit semaines après l'extraction et la guérison des tissus mous (type 2, CHEN & BUSER 2009). En raison de la perte osseuse vestibulaire, il était initialement prévu de procéder, simultanément à l'implantation, à une augmentation tissulaire par un matériau de substitution osseuse xénogène, une membrane en collagène et, le cas échéant, du tissu conjonctif.

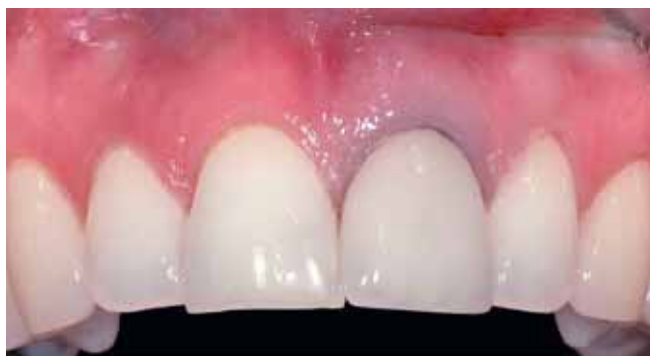

Fig. 1 La 21, restaurée par un moignon artificiel à tenon radiculaire avait subi une fracture verticale en raison d'une surcharge et de carie secondaire. Le bord de la muqueuse présente une dyschromie bleuâtre. La ligne de sourire haute et des exigences esthétiques élevées de la patiente présagent un cas complexe et exigeant.

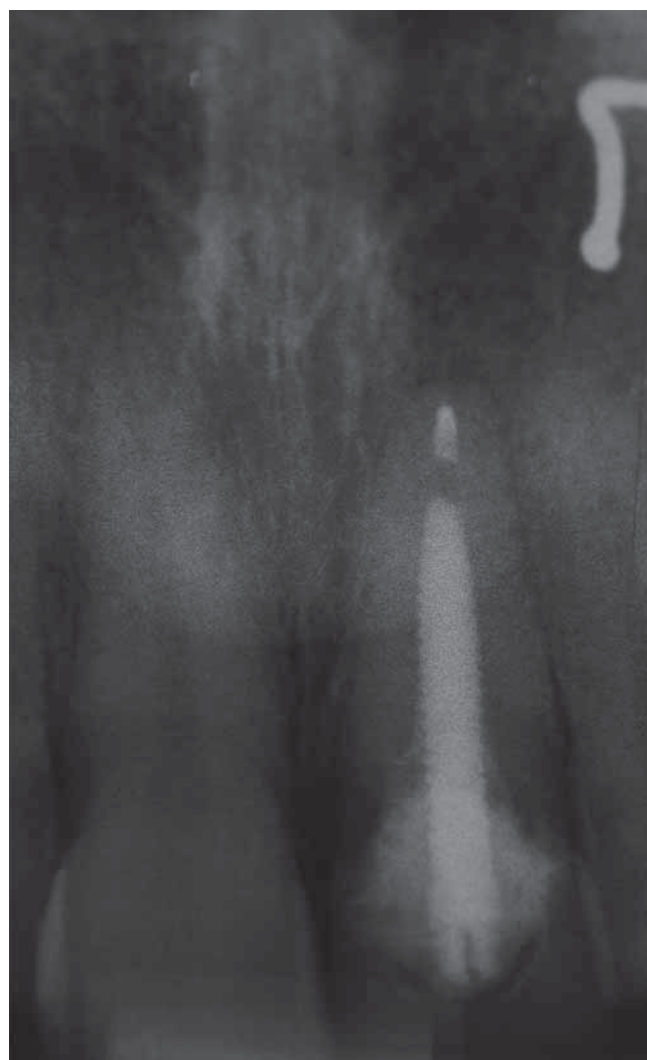

Fig. 2 La radiographie de la 21 illustre la partie apicale de l'obturation endodontique, une radiotransparence péri-apicale et l'ancrage radiculaire de la reconstitution. La structure radio-opaque dans la partie supérieure droite du cliché correspond à un piercing du nez.

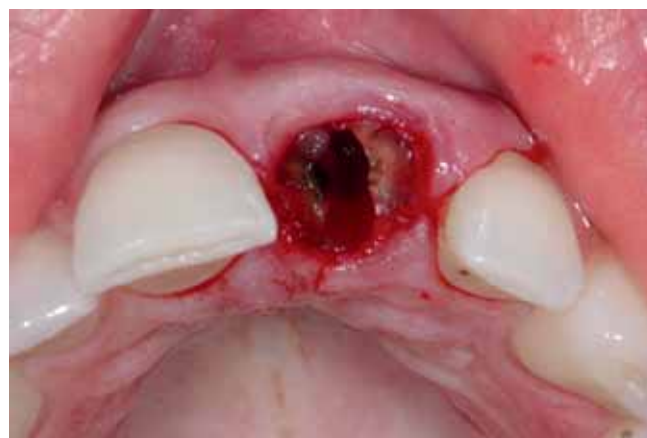

Fig. 3 Situation après ablation de la couronne et du moignon. Les fragments de la racine sont avulsés à l'aide de périotomes. La lamelle buccale vestibulaire est en grande partie résorbée dans la partie coronaire.

La dent s'est fracturée lors de l'extraction, ce qui nécessitait l'avulsion des restes radiculaires à l'aide de périotomes (fig. 3). Le sondage exploratoire de la lamelle buccale vestibulaire a

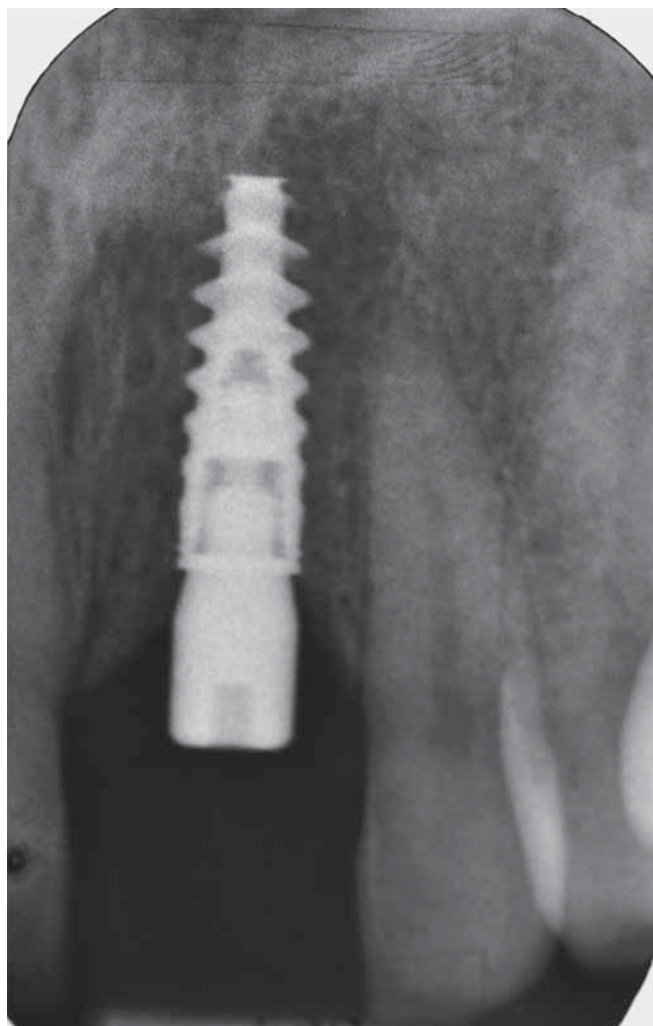


Fig. 4 Dix semaines plus tard, un implant est inséré en technique transgingivale. A noter la configuration spéciale du pas de vis de l'implant, qui assure une bonne stabilité primaire. En raison de la base osseuse large et de l'épaisseur des tissus mous, nous avons renoncé à une augmentation tissulaire. La restauration provisoire a été assurée par une prothèse partielle en résine à crochets.

permis de constater que celle-ci était, comme prévu, en grande partie résorbée dans la partie coronaire. L'alvéole a été comblée par un cône de collagène, et la plaie a été fermée par des points de suture unitaires. La restauration provisoire a été assurée par une prothèse partielle en résine souple stabilisée par des crochets.

Pose de l'implant

Dix semaines plus tard, un lambeau muqueux mini-invasif a été élevé par une incision crestale, prolongée le long du sillon des dents voisines, et un implant (longueur 11,5 mm, diamètre 3,5 mm) avec un pas de vis compressif autotaraudant a été inséré (fig. 4). En raison de la largeur plus importante de l'os en direction de la base alvéolaire, l'implant a été inséré en position nettement sous-crestale et coiffé d'un formeur gingival transmuqueux. La préparation du lit implantaire, légèrement sous-dimensionné, a été réalisée en deux étapes seulement. En raison de la perte osseuse vestibulaire (et en partie palatine), il était relativement aisé de visser l'implant autotaraudant.

La configuration particulière du pas de vis de l'implant utilisé, associée à une surface à structure microscopique et dotée de rétentions macroscopiques assure une stabilité primaire élevée, même dans un os relativement mou (IRINAKIS 2009). Elle permet en outre une modification de l'axe d'insertion en cours d'opération, ce qui nécessite un contrôle permanent lors de l'insertion, de manière à atteindre une position optimale par rapport à la lamelle osseuse vestibulaire. Selon l'expérience de l'auteur, la meilleure façon de contrôler l'ensemble du processus d'insertion est d'utiliser un instrument manuel. Particularité non négligeable, le pas de vis à double sens de rotation et la forme de base conique de l'implant permettent de le dévisser graduellement, ce qui entraîne une expansion douce de l'os, à l'instar d'une ostéotomie. Du fait que dans notre cas la stabilité primaire était favorable et que la muqueuse était suffisamment épaisse, nous avons renoncé à une augmentation tissulaire, contrairement à la planification initiale.

Les figures 5 et 6 illustrent la situation dix semaines après l'implantation. La cicatrisation des tissus mous est bien avancée. Quatre semaines plus tard, nous avons procédé à la prise d'une empreinte fermée dans un porte-empreinte individuel chargé de matériau polyéther (fig. 7). Le laboratoire a coulé selon la méthode conventionnelle un maître modèle, sur lequel un masque gingival en silicone a été confectionné. Dans un premier temps, le technicien a modelé en cire la mésostructure individualisée, enrobant une chape en résine calcifiable. La chape était munie d'emblée d'un canal pour la vis destinée

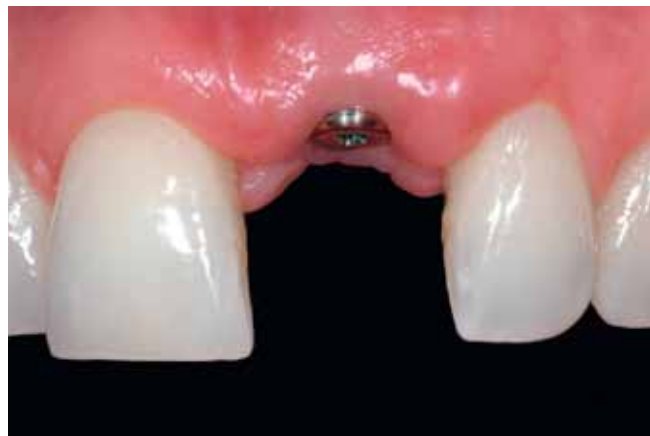

Fig. 5 Dix semaines plus tard, la cicatrisation des tissus mous est bien avancée (vue frontale).

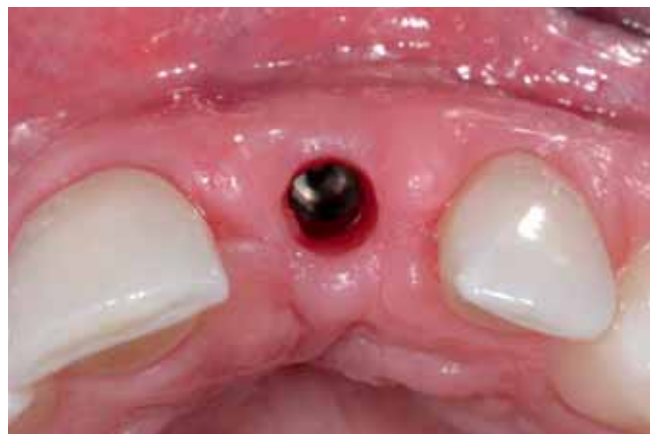

Fig. 6 Avant le vissage du transfert d'empreinte, la vue occlusale montre la connexion interne de l'implant et le biotype épais de la muqueuse.

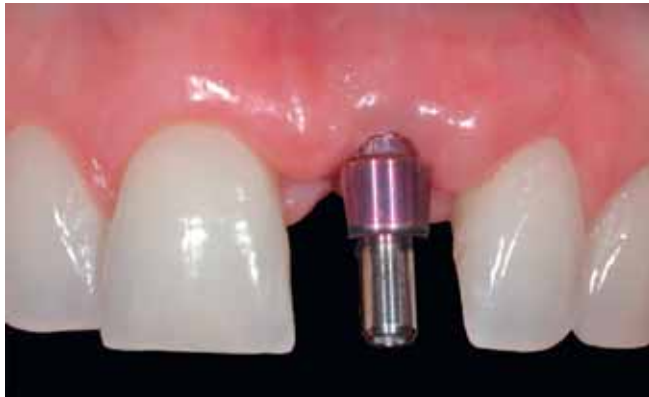

Fig. 7 Le transfert est vissé pour l'empreinte fermée au niveau de l'épaule-ment de l'implant par matériau polyéther dans un porte-empreinte individuel.

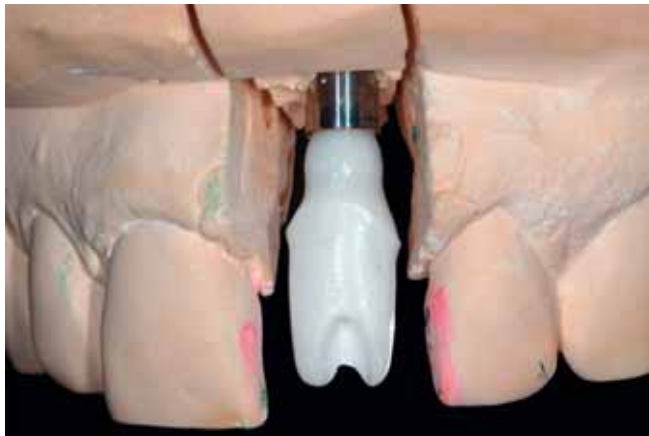


Fig. 8 Mésostructure en zircone sur le modèle après modelage individuel et fraisage au centre d'usinage. Le masque gingival a été retiré du modèle, afin d'illustrer le profil d'émergence. Le futur bord de la couronne se situera à un niveau légèrement sous-gingival (laboratoire dentaire Stefan Jenni).

à la fixation ultérieure du moignon artificiel en zircone sur l'implant.

Le technicien a veillé à créer un profil d'émergence légèrement plus large que le formeur gingival, de sorte que le moignon puisse exercer une légère pression sur les tissus mous. Aucune retouche du masque gingival n'a été nécessaire lors de cette étape. Afin de faciliter l'élimination des excès de ciment de scellement et de garantir la santé des tissus parodontaux, le futur bord de la couronne était situé de 0,5 à 0,7 mm au-dessous de la muqueuse. Le modelage du moignon, ainsi que le modèle, ont été envoyés au centre technique du fabricant du système implantaire où les pièces ont été scannées. La figure 8 illustre la mésostructure individualisée confectionnée par fraisage, d'abord sur le modèle, puis lors de l'essai en bouche de la patiente (fig. 9). Le critère de contrôle essentiel lors de cette étape, fort recommandé, est une compression causant tout au plus une légère douleur et une anémie réversible après quelques minutes. En raison de l'enfouissement profond de l'épaule-ment implantaire et de l'esthétique délicate de la gencive, cette étape du traitement demandait un ménagement particulier des tissus mous.

Après l'essai en bouche, le laboratoire a légèrement retouché le moignon artificiel à la hauteur du futur bord marginal de la couronne, en utilisant un instrument diamanté à grain fin monté sur la turbine de laboratoire refroidie par spray d'eau abondant; les zones des retouches ont ensuite été polies à l'aide

de polissoirs en caoutchouc et d'une pâte à lustrer. L'étape suivante a consisté à scanner une nouvelle fois le moignon et à commander au centre de fraisage une coiffe en zircone. Cette coiffe a ensuite été revêtue de céramique cosmétique compatible avec la zircone utilisée (fig. 10). La figure 11 montre la mésostructure vissée sur l'implant; avant la cimentation de la couronne, le canal de la vis doit être hermétiquement fermé en y introduisant un ruban en téflon. Ce matériau est facile à comprimer et peut, le cas échéant, être éliminé de façon aisée et propre. La radiographie de contrôle illustre l'assise correcte du moignon et la bonne ostéointégration de l'implant (fig. 12).

Les figures 13 à 15 montrent la situation immédiatement après le scellement adhésif de la couronne et une semaine plus tard. Le profil de la muqueuse n'est pas encore optimal à ce moment-là. Un an après l'implantation, respectivement six mois après l'insertion de la couronne, la papille s'est toutefois remise dans une position correspondant aux critères physiologiques (fig. 16). La radiographie de contrôle illustre la bonne ostéointégration de l'implant et l'excellente adaptation de tous les composants (fig. 17). A noter également le profil d'émergence gracieux et le décalage horizontal de la mésostructure par rapport à l'épaule-ment implantaire correspondant au concept du platform-switching.

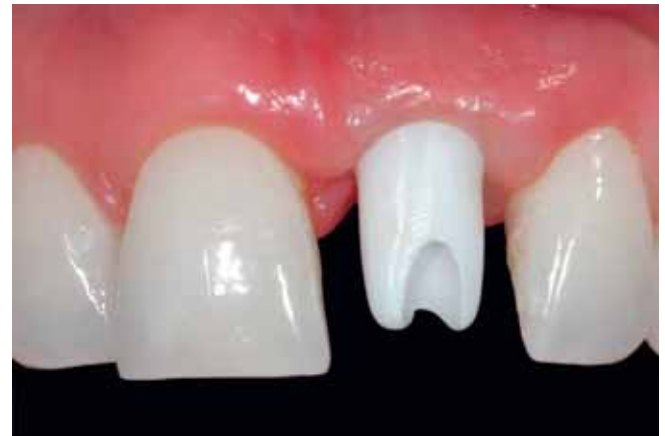

Fig. 9 Essai du moignon en bouche; il sera encore légèrement modifié dans la zone du passage à travers la gencive et du bord de préparation de la couronne.

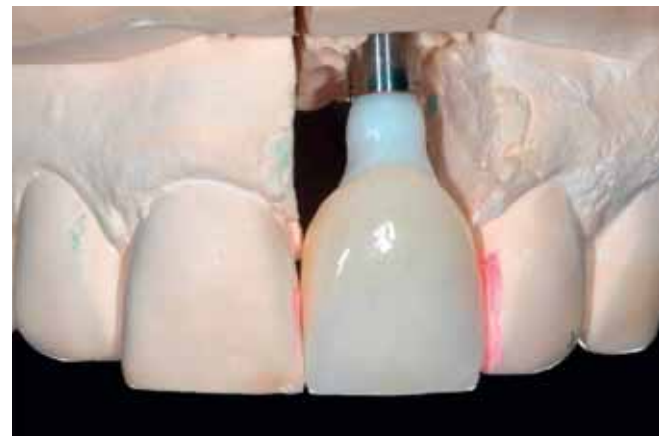


Fig. 10 Le moignon finalisé est à nouveau scanné au laboratoire; une coiffe en zircone, servant de base pour la couronne, est commandée au centre de fraisage. Le revêtement par céramique cosmétique est réalisé au laboratoire dentaire Stefan Jenni.

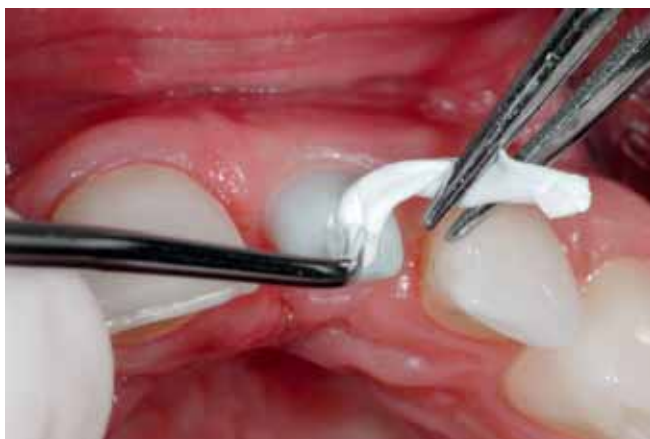

Fig. 11 Avant le scellement de la couronne, le puits de la vis de fixation est fermé par un ruban en téflon.

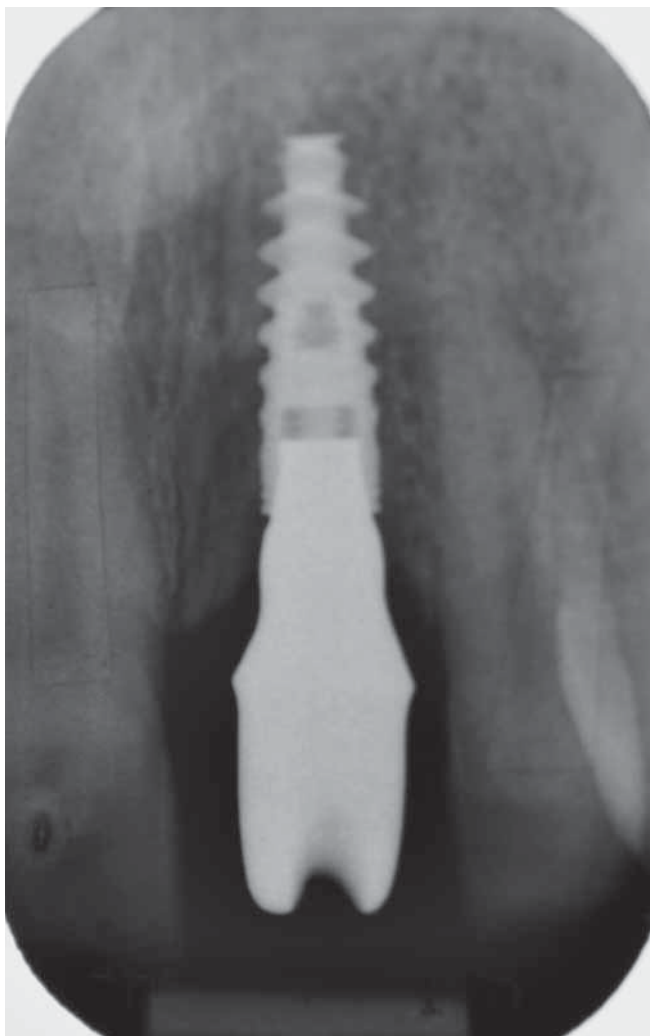

Fig. 12 Radiographie de contrôle de l'abutment fixé sur l'implant. La situation de l'os péri-implantaire est stable.

Discussion

L'évolution de la méthode des mésostructures individualisées par CFAO en titane et en céramiques-oxydes (oxydées) avance à grands pas. Les résultats des études actuellement disponibles semblent indiquer qu'il n'y pas lieu de s'attendre pour les

moignons en zircone à des taux d'échecs supérieurs à ceux des pièces en titane. Force est de constater que les possibilités de création sur le plan esthétique et la tolérance biologique très favorable font de cette céramique le matériau de choix pour les mésostructures implantaire dans les régions esthétiquement sensibles, en particulier en combinaison avec la CFAO.

Dans le cas de notre patiente, la fabrication de la mésostructure s'est fondée sur la technologie FAO seulement, alors que

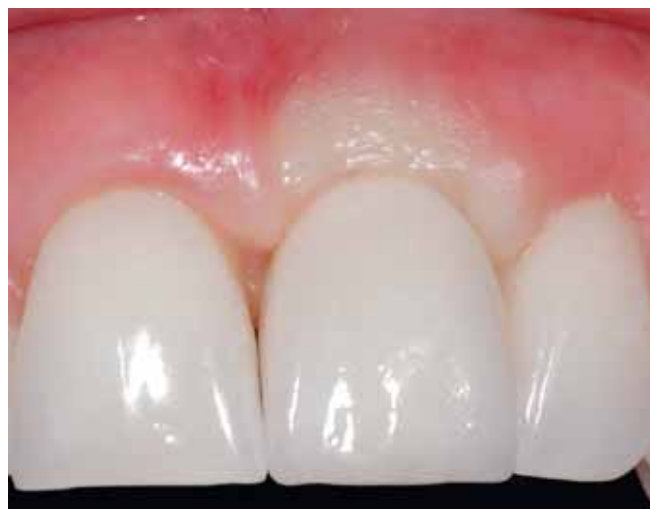

Fig. 13 Immédiatement après la mise en place de la couronne, on note l'anémie typique de la gencive marginale; elle disparaîtra après quelques minutes (travail technique: Stefan Jenni).

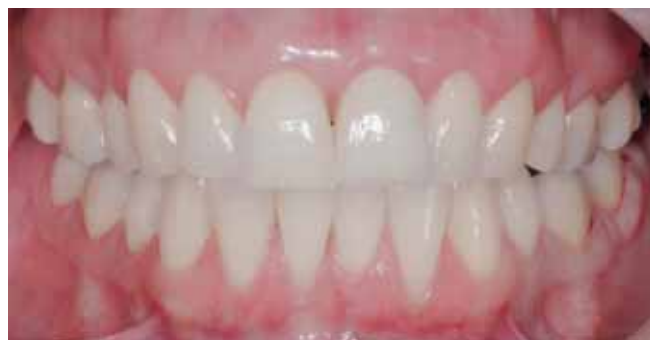

Fig. 14 Vue d'ensemble une semaine après l'insertion de la restauration: situation harmonieuse.

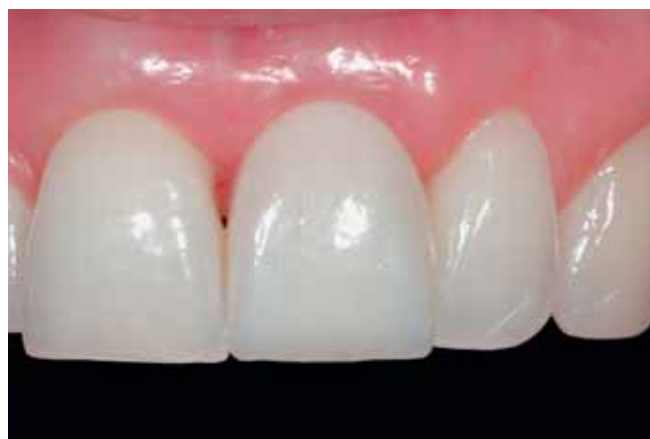

Fig. 15 La vue de près montre que la papille ne comble pas encore suffisamment l'espace interproximal.

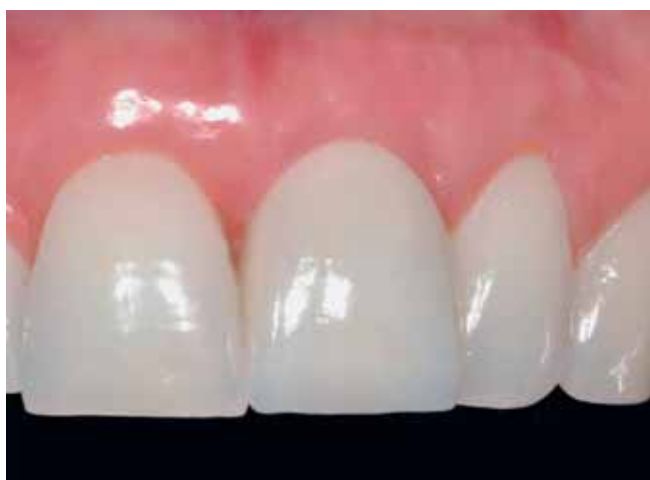

Fig. 16 Un an après l'implantation, respectivement six mois après la mise en bouche de la couronne, la papille s'est reconstituée comme prévu. Le contour et l'état de la gencive sont satisfaisants, malgré une légère différence de hauteur au milieu vestibulaire de la gencive marginale.

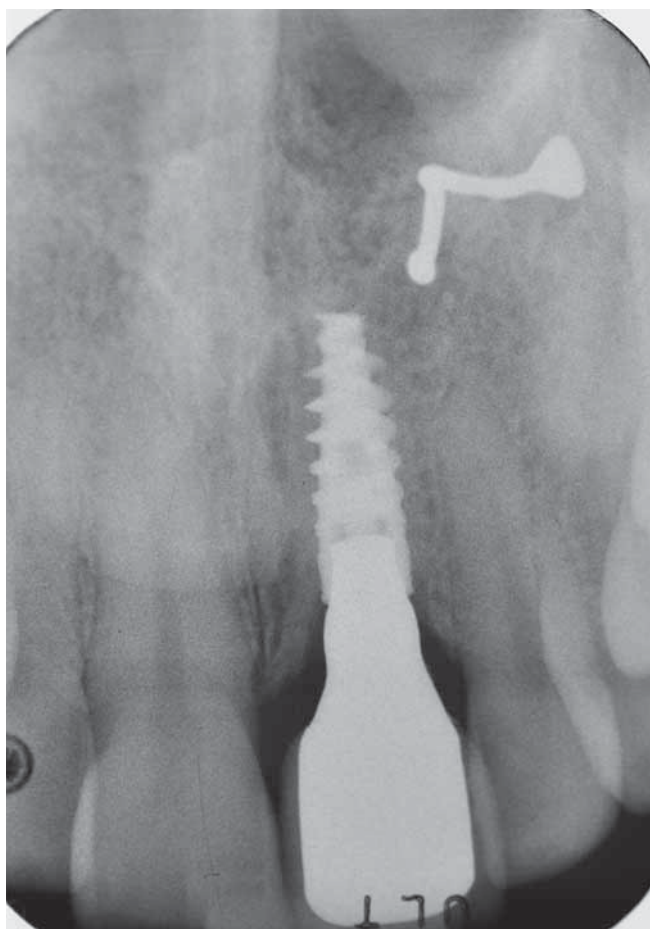


Fig. 17 La situation osseuse est également jugée favorable, pour autant qu'on puisse en juger sur le cliché en deux dimensions (même moment que fig. 16). Le contact implant/os se situe à un niveau bien apical par rapport aux septums osseux adjacents. La structure radio-opaque dans la partie supérieure droite du cliché correspond à un piercing du nez.

le moignon avait été réalisé au préalable par modelage en cire, sans recours au logiciel CAO, pourtant disponible. La fabrication industrielle au centre de fraisage était garante d'une qualité du matériau équivalente aux moignons préfabriqués, indé-

pendamment des discrètes retouches en laboratoire qui, sous réserve d'un traitement dans les règles de l'art, n'entraînent pas de façon significative la résistance mécanique de la zircone (CABRERA ET COLL. 2007).

Le protocole chirurgical nécessitait le respect de quelques particularités. En raison du biotype épais et du volume suffisant de la muqueuse, nous avons renoncé ainsi à une augmentation tissulaire, en dépit de la perte d'une partie de la lamelle osseuse vestibulaire. Six mois après l'insertion de la couronne, le résultat esthétique est jugé très favorable, abstraction faite d'une différence minimale au milieu du bord gingival vestibulaire. Seul le suivi à moyen et à long terme permettra d'évaluer un risque éventuel de récession.

Dans le cas présent, sous réserve de confirmation complémentaire par des études scientifiques, tant le matériau pour la mésostructure (RAFFAELLI ET COLL. 2008) que la combinaison d'une connexion interne conique et d'un décalage horizontal de l'abutment par rapport à l'épaule implantaire (platform-switching) sont des facteurs pouvant être jugés favorables pour le pronostic (CANULLO ET COLL. 2010). Ces facteurs semblent en effet favoriser la stabilisation de la crête osseuse et l'intégration de la restauration dans les tissus mous dans la région de l'émergence de celle-ci. Toutefois, nous ne disposons pas encore de résultats à long terme fondés sur des preuves ayant documenté les répercussions de différents designs implantaires sur le niveau osseux (LANG & JEPSEN 2009).

La radiographie de contrôle un an après l'implantation montre une configuration verticale raide de l'os au-dessus de l'épaule de l'implant, sans l'élargissement en cuvette en raison du remodelage physiologique, tel qu'il est en général observé dans les premiers mois après l'insertion d'implants en deux pièces à connexion externe en affleurement. Cette observation étaye également le pronostic jugé favorable (fig. 17). Dans le cas présent, l'épaule implantaire a été positionnée en direction apicale par rapport au niveau osseux des dents voisines. En cas d'accumulation de biofilm et de décollement subséquent de l'attache épithéliale, un tel enfouissement comporte le risque potentiel de la survenue d'une péri-implantite iatrogène. Dans bien des cas, cette complication ne peut pas être évitée, même par une hygiène buccodentaire optimale. Toutefois, dans le cas de notre patiente, la situation péri-implantaire est parfaitement stable.

Un an et neuf mois après l'insertion de la restauration, le résultat sur le plan de l'esthétique blanche et rouge peut toujours être considéré comme favorable (fig. 17 et 18). Selon les critères de Belser, le résultat correspond à un White Esthetic Score de 10 (résultat maximal) et à un Pink Esthetic Score de 8 (BELSER ET COLL. 2009). Alors que la papille mésiale et distale ainsi que la couleur et la texture des tissus mous obtiennent la note maximale, la hauteur de la muqueuse par rapport au côté opposé et le profil vestibulaire de la gencive ne sont pas tout à fait optimaux, ce qui nécessite pour ces critères d'évaluation la déduction d'un point sur un maximum de deux.

Le profil d'émergence de la mésostructure avait déjà été prédéterminé cliniquement par le formeur gingival relativement étroit. En tant qu'alternative, il aurait été possible de modeler ce profil à l'aide de provisoires en composite. Or, étant donné que l'objectif était de ménager au maximum les tissus péri-implantaires durs et mous, nous avons préféré procéder à l'insertion précoce de la restauration définitive. L'avantage du profil gracile et concave du profil sous-muqueux est d'assurer un volume maximal pour les tissus mous du voisinage (SU ET COLL. 2010). En cas d'un profil analogue à la racine naturelle, ce volume aurait été nettement plus faible, ce qui aurait réduit

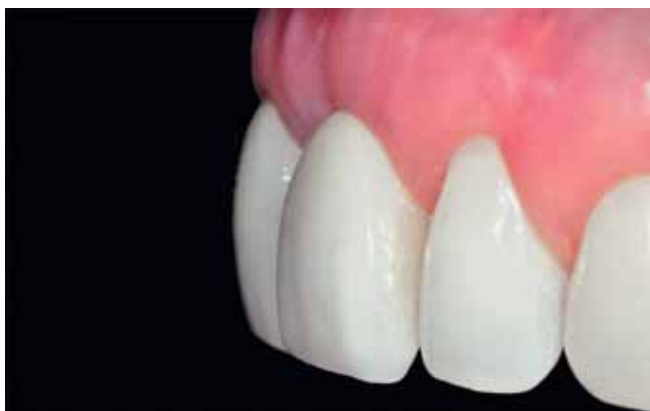
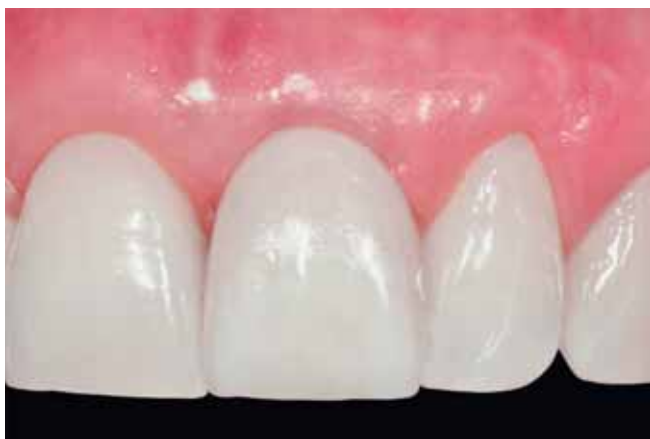
Fig. 18 et 19 Un an et neuf mois après la mise en bouche de la couronne, le contour de la gencive marginale et le profil des tissus mous sont stables.

en conséquence l'épaisseur buccale de la muqueuse. Cet aspect pourrait être d'importance pour la stabilité des tissus mous à moyen et à long terme (ROMPEN ET COLL. 2007).

En optant pour un formeur gingival de diamètre plus important, qui aurait alors permis la création d'un profil concave dans la région sous-muqueuse, il aurait toutefois été possible, dans le cas illustré, de réaliser une couronne de circonférence plus importante dans la région de l'émergence à travers la muqueuse. La couronne plus large aurait facilité l'élimination des excès de ciment de scellement et aurait probablement été favorable pour l'hygiène buccodentaire dans cette région cruciale pour les tissus péri-implantaires. La patiente ayant reçu les instructions appropriées à cet égard, elle est cependant en mesure d'entretenir correctement la restauration réalisée.

A titre de conclusion, on peut constater que la restauration implantoportée illustrée a permis d'atteindre un résultat très favorable, tant sur le plan esthétique que fonctionnel, qui continue à satisfaire pleinement la patiente deux ans après l'insertion de la couronne.

Liste des matériaux utilisés

- Cône de collagène: Spongostan (Ferrosan, Søborg, Danemark)
- Prothèse provisoire à crochets: Valplast (Valplast, New York, USA)
- Implant: NobelActive (Nobel Biocare, Zurich Aéroport, Suisse)
- Silicone pour le masque gingival: GumQuick (Dreve Dentamid, Unna, Allemagne)
- Ruban en téflon: (Merox, Vienne, Autriche)
- Ciment de scellement adhésif: RelyX Unicem (3M, Seefeld, Allemagne)
- Coiffe en zircone pour la couronne définitive: NobelProcera Zirconia (Nobel Biocare, Zurich Aéroport, Suisse)
- Céramique cosmétique pour le revêtement de la couronne définitive: NobelRondo Zirconia (Nobel Biocare, Zurich Aéroport, Suisse)

Bibliographie voir texte allemand, page 1063.