

Wie aktuell sind metallkeramische Adhäsivbrücken im Zeitalter der Vollkeramik und der Implantologie?

Ein Fallbericht

Schlüsselwörter: Klebebrücke, Adhäsivbrücke, Marylandbrücke, Extensionsbrücke, Einzelzahnersatz

CHRISTIAN BÜHLER-FREY¹
CARLO P. MARINELLO¹

¹ Klinik für Rekonstruktive Zahnmedizin und Myoarthropathien, Universitätskliniken für Zahnmedizin, Universität Basel

Korrespondenzadresse

Dr. med. dent. Christian Bühler-Frey
Universitätskliniken für Zahnmedizin
Klinik für Rekonstruktive Zahnmedizin und Myoarthropathien
Hebelstrasse 3
CH-4056 Basel
E-Mail: krz-zahnmed@unibas.ch

Zusammenfassung Ungeachtet der Erfolge der Prophylaxe finden sich – gerade bei Jugendlichen mit sonst kariesfreiem Gebiss – häufig Lückensituationen, welche Anlass zu rekonstruktiver Versorgung geben. Die Vielzahl der heute zur Verfügung stehenden Versorgungsmöglichkeiten macht die Auswahl der im Einzelfall bestmöglichen Lösung zunehmend schwieriger, wobei die Bedeutung minimalinvasiver Lösungsansätze stetig zunimmt. Die in

den 70er-Jahren des letzten Jahrhunderts eingeführte Adhäsivprothetik stellt auch im Zeitalter der Implantologie im indizierten Fall eine bewährte und zahnschutzschonende Therapiemöglichkeit dar. Anhand der Literatur werden klinische Aspekte adhäsivprothetischer Versorgungen diskutiert und am Beispiel eines Patientenfalles die klinischen Schritte dokumentiert.

Einleitung

Die Erfolge der Prophylaxe in unseren Breitengraden haben in den letzten Jahrzehnten zu einem Kariesrückgang bei Kindern und Jugendlichen von bis zu 70% geführt (MENGHINI ET AL. 2001). Trotzdem finden wir – gerade bei Jugendlichen mit sonst kariesfreiem Gebiss – häufig Lückensituationen, welche Anlass zu rekonstruktiver Versorgung geben. Als mögliche Ursachen sind Nichtanlagen zu nennen, von welchen 2–10% der Population betroffen sind (SCHROEDER 1997), und Zahntraumen, welche unmittelbar oder als Spätfolge zum Verlust von Zähnen führen können. In Anbetracht der Vielzahl von Versorgungsmöglichkeiten, welche dem rekonstruktiv tätigen Zahnarzt heute zur Verfügung stehen, wird die Auswahl der im Einzelfall bestmöglichen Lösung zunehmend schwieriger. Gleichzeitig nimmt die Bedeutung weniger invasiver und zahnschutzschonender Techniken in der Zahnmedizin im Allgemeinen und in der Rekonstruktiven Zahnmedizin im Speziellen stetig zu (MURDOCH-KINCH & MCLEAN 2003). In Tabelle I sind differentialtherapeutische Möglichkeiten für den Einzelzahnersatz mit

ihren Vor- und Nachteilen zusammengestellt, in Abbildung 1 finden sich zudem mögliche Kriterien für den Therapieentscheid. Aufgrund der Komplexität der Entscheidungsfindung können keine allgemeingültigen Therapieempfehlungen aufgestellt werden. Die im Einzelfall «beste Lösung» muss individuell nach Abwägen aller Vor- und Nachteile unter Berücksichtigung des Patientenwunsches gefunden werden.

Ziel der vorliegenden Arbeit ist es, klinische Aspekte adhäsivprothetischer Rekonstruktionen anhand der Literatur zu diskutieren und anschliessend die Versorgung zweier Nichtanlagen von oberen seitlichen Schneidezähnen mittels metallkeramischen, adhäsiven Extensionsbrücken bei einer jungen Patientin vorzustellen.

Klinische Aspekte

Seit Einführung der perforierten Adhäsivbrücke durch Rochette im Jahre 1973 (ROCHETTE 1973) haben sich die Therapiekonzepte und die zur Verfügung stehenden Materialien und Technologien weiterentwickelt. Im Folgenden werden die klinisch

Tab. I Differentialtherapeutischen Möglichkeiten für den Einzelzahnersatz

Therapie	Vorteile	Nachteile
Nihil		
Kieferorthopädischer Lückenschluss	<ul style="list-style-type: none"> – Noninvasivität – Keine oder nur minimale prothetische Massnahmen notwendig 	<ul style="list-style-type: none"> – Grössen-, Form- und Farbdiskrepanzen – Mögliche Wurzelresorptionen – Funktionelle Einschränkungen – Lange Behandlungsdauer – Psychische Belastung
Zahntransplantation	<ul style="list-style-type: none"> – Induktion des Alveolarknochenwachstums beim jugendlichen Patienten – Keine oder nur minimale prothetische Massnahmen notwendig 	<ul style="list-style-type: none"> – Grössen-, Form-, und Farbdiskrepanzen – Funktionelle Einschränkungen – Unsichere Prognose – Chirurgischer Eingriff
Herausnehmbare Teilprothese	<ul style="list-style-type: none"> – Langzeiterfahrung – Noninvasivität – Reversibilität 	<ul style="list-style-type: none"> – Ästhetik – Funktion/Komfort/Phonetik – Parodontalhygienische Aspekte – Kammabbau beschleunigt (?) – Serviceaufwand/Reparaturen – Psychische Aspekte – Patientenakzeptanz
Adhäsivbrücke zweiflügelig (fixed-fixed)	<ul style="list-style-type: none"> – Ästhetische Voraussagbarkeit im Vergleich zu Implantat ↑ – Invasivität ↓ – Restauration supragingival – Finanzieller und zeitlicher Aufwand begrenzt – Nicht präjudizierend bei Misserfolg 	<ul style="list-style-type: none"> – Ästhetische Voraussagbarkeit im Vergleich zu konventioneller Brücke ↓ – Techniksensitiv – Erniedrigte Erfolgsrate (?) – Eingeschränkte Indikation (Schmelzangebot, Lückengrösse, Parafunktion, Pfeilerzahnbeweglichkeit)
Adhäsivbrücke einflügelig (Extensionsbrücke)	<ul style="list-style-type: none"> – Lückige Gestaltung möglich – Weniger Retentionsverlust (?) – Pfeilerzahnbeweglichkeit erhalten 	
Einzelzahnimplantat	<ul style="list-style-type: none"> – Lückige Gestaltung möglich – Noninvasiv bezüglich Nachbarzähnen – Eigenbeweglichkeit der Nachbarzähne erhalten – Knochenerhalt (?) 	<ul style="list-style-type: none"> – Ästhetische Voraussagbarkeit eingeschränkt (Weichteilästhetik, Implantatform nicht anatomisch) – Indikation eingeschränkt (anatomische Voraussetzungen) – Aufwand und Kosten erhöht (?) – Gewebedefekt bei Misserfolg – Chirurgischer Eingriff
Konventionelle Brücke dreigliedrig	<ul style="list-style-type: none"> – Vorhersagbarkeit (Ästhetik, Funktion, Prognose) – Korrekturen an Nachbarzähnen und Zwischen-gliedbereich möglich – Langzeiterfahrung – Kosten-Nutzen-Verhältnis gut 	<ul style="list-style-type: none"> – Ästhetische Kompromisse – Zahnhartsubstanzverlust gross – Pulpgefäßfärdung – Parodontale Risiken – Pfeilerzahnbeweglichkeit ↓
Konventionelle Extensionsbrücke	<ul style="list-style-type: none"> – Lückige Gestaltung möglich – Invasivität ↓ – Pfeilerzahnbeweglichkeit erhalten 	

relevanten Aspekte wie Gerüstdesign, Gerüstmaterial, Pfeilerzahnpräparation, Gerüstkonditionierung und Zementierung sowie Prognose genauer betrachtet.

Gerüstdesign

Anfänglich wurden Klebeflügel bzw. Retainer von Adhäsivbrücken über mehrere lückenbenachbarte Zähne extendiert. Der Miteinbezug möglichst vieler Pfeiler schien aus Gründen der Retention, aber auch der parodontalen Schienung angezeigt zu sein (LEMMERMAN 1976). Praktische Probleme wie das Suchen einer gemeinsamen Einschubrichtung bei gleichzeitigem Wunsch nach keiner oder minimaler Präparation, die Erkenntnis aus Nachuntersuchungen, dass dreigliedrige Klebebrücken im Vergleich zu vielgliedrigen Brücken eine geringere Misserfolgsrate aufweisen (KERSCHBAUM ET AL. 1986, PRÖBSTER & HENRICH 1997), die Einsicht, dass eine Vergrößerung der Adhäsionsfläche möglichst über jeweils einen bzw. wenige lückenbenachbarte Pfeilerzähne gesucht werden soll (MARINELLO ET AL. 1988) sowie die

guten klinischen Nachuntersuchungsergebnisse mit zwei bzw. einem Retainer (BESIMO ET AL. 1997, KERN 2005, BOTELHO ET AL. 2006) führten zur Reduktion der Anzahl Pfeilerzähne. So etablierte sich die dreigliedrige Brücke (*zweiflügelige [Adhäsiv-] Brücke*) zur Standardform der adhäsivprothetischen Einzelzahnversorgung.

Ein Problem, das bei der Nachuntersuchung von zweiflügeligen Adhäsivbrücken festgestellt wurde, war der Retentionsverlust von nur einem Klebeflügel. Die Beobachtung, dass solche Brücken nach dem Abtrennen des betroffenen Flügels als zweigliedrige Extensions-Adhäsivbrücken (*einflügelige [Adhäsiv-] Brücke*) über lange Zeit weiterfunktionieren (BESIMO ET AL. 1997, KERN 2005), sowie der Umstand, dass Adhäsivattachments an Einzelzähnen erfolgreich eingesetzt werden können (MARINELLO & SCHÄRER 1987, BESIMO ET AL. 1997), führte zum vermehrten, teilweise ausschliesslichen Einsatz von einflügeligen Adhäsivbrücken. Es wurde postuliert, dass eine verminderte Retentionsverlustrate einflügeliger Adhäsivbrücken aufgrund geringerer

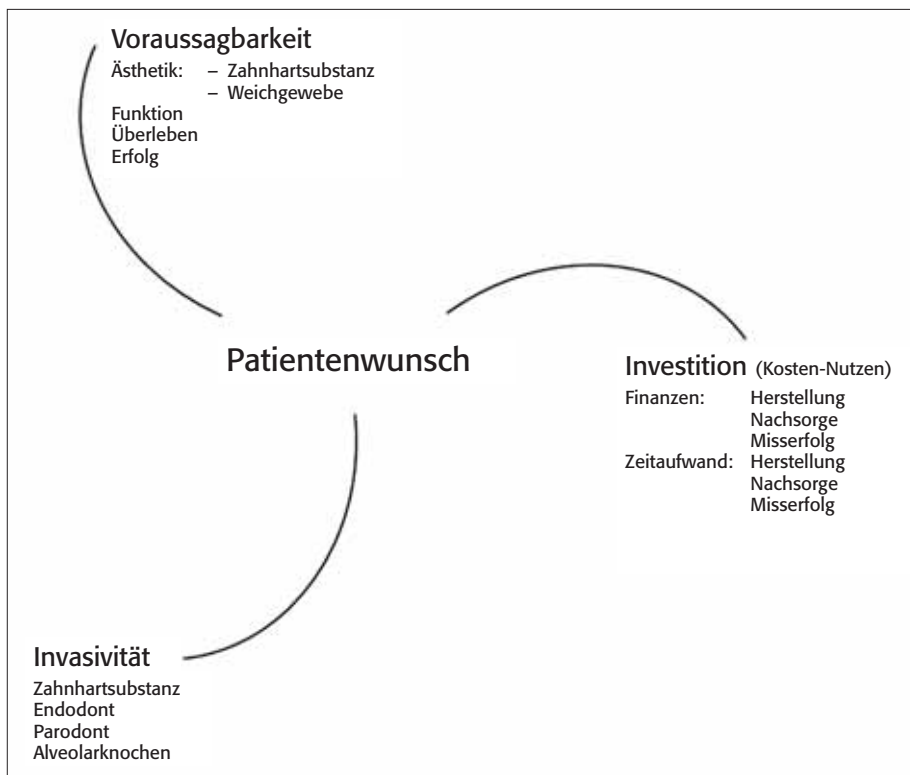


Abb. 1 Mögliche Entscheidungskriterien

Belastung der Zementfuge im Vergleich zu verblockten Arbeiten auftritt (BOTELHO 2000). Man geht davon aus, dass sich wegen der Pfeilerzahnbeweglichkeit jede Adhäsivbrücke bei Belastung wie eine Extensionsbrücke verhält. VAN DALEN ET AL. (2008) untersuchten In-vitro-Probekörper, die aus nur einseitig geklebten Co-Cr-Profilen bestanden, welche drei Brückenkonfigurationen darstellten: 1. einflügelige Adhäsivbrücken (gerade, kurze Profile); 2. geradlinige zweiflügelige Brücken (gerade, lange Profile) und 3. bogenförmige zweiflügelige Adhäsivbrücken (abgewinkelte, lange Profile). Diese Probekörper wurden an den freien Enden belastet. Die durchschnittlichen Kräfte, welche zu einem Versagen der Befestigung führten, waren bei den bogenförmigen Brücken signifikant geringer als bei den beiden anderen Gruppen. Die Autoren postulieren, dass es bei bogenförmigen Brücken aus geometrischen Gründen zu mehr Zug- und Scherkräften kommt, welche sich ungünstig auf die Zementfuge auswirken.

Als weitere Vorteile von einflügeligen Brücken wird eine noch substanzschonendere Präparation, eine rationellere Herstellung und das sofortige Feststellen von Retentionsverlust beschrieben (BOTELHO 2000). Letzteres kann bei zweiflügeligen Brücken unbemerkt bleiben und in kurzer Zeit zu ausgedehnter Karies am betroffenen Pfeilerzahn führen. Aus parodontaler Sicht vereinfacht das einflügelige Design die Mundhygiene für den Patienten. Zudem bietet die Reduktion auf nur einen Verbinder ästhetische Vorteile, und die Gestaltung eines Diastemas kann verwirklicht werden.

Gerüstmaterial

Während ursprünglich adhäsivprothetische Arbeiten aus Edelmetall- oder Ni-Cr-Legierungen hergestellt wurden, wird heute bei metallkeramischen Arbeiten die Verwendung von Co-Cr-Legierungen empfohlen (SCHWARTING 1993, BLATZ 2002, BARBER & PRESTON 2008). Der Vorteil dieser Legierungen liegt hauptsächlich im hohen Elastizitätsmodul. Dieses erlaubt eine grazilere Gestaltung der Gerüste bei gleicher Stabilität. Das Risiko

von Gerüstverformungen, welche zu einer Belastung der Zementfuge führen, wird dadurch reduziert. Zudem lässt sich mit Co-Cr-Legierungen ein guter Klebeverbund zum Befestigungskomposit erreichen (BLATZ 2002). Bei korrekter Materialkombination und Verarbeitung kann auch ein sicherer Metall-Keramik-Verbund erreicht werden (LUBOVICH & GOODKIND 1977, UUSALO ET AL. 1987).

Parallel zur Entwicklung in der konventionellen, festsitzenden Rekonstruktiven Zahnmedizin haben Faktoren wie verbesserte Ästhetik (kein graues Durchschimmern von Gerüstanteilen), Metallfreiheit sowie Biokompatibilität zu einer Bevorzugung von vollkeramischen Adhäsivbrücken geführt (Abb. 2, KERN ET AL. 1991). Dabei kamen unterschiedliche Keramiksyste-me zum Einsatz. Anfänglich wurde glasinfiltrierte Aluminiumoxidkeramik mit der Schlickertechnik (KERN ET AL. 1991) und im Kopierfräsv erfahren eingesetzt (KERN & GLÄSER 1997), später Zirconia-verstärkte Infiltrationskeramik (KERN 2005), pressbare Glaskeramiken (RIES ET AL. 2006) und CAD-CAM-gefertigte Zirconiumdioxidgerüste (HOLT & DRAKE 2008, DUARTE ET AL. 2009).

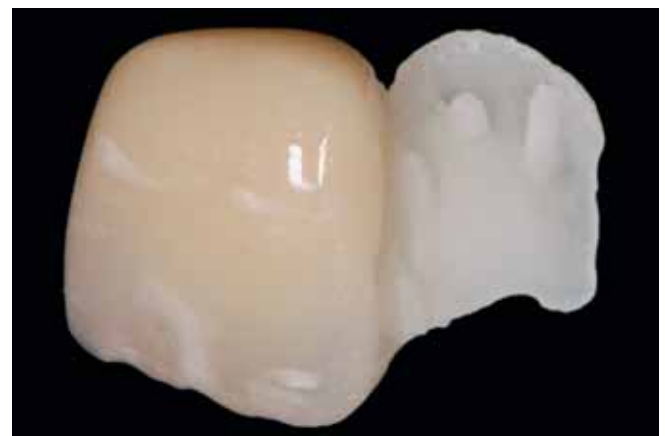

Abb. 2 Einflügelige, vollkeramische Adhäsivbrücke

Aus technischen Gründen können Adhäsivbrücken aus Vollkeramik nicht nach den gleichen Prinzipien wie metallkeramische Arbeiten hergestellt werden. Sowohl die Dicke der Klebeflügel als auch die Dimensionierung des approximalen Verbinders ist bei Keramik im Vergleich zu Metall massiver zu gestalten. Bei metallkeramischen Arbeiten wird durch entsprechende Präparation des Pfeilerzahnes eine geschiebeartige Verbindung mit nur einem Freiheitsgrad und Haftreibung zwischen Werkstück und Pfeilerzahn angestrebt. Bei vollkeramischen Werkstücken muss hingegen ein passiver und spannungsfreier Sitz mittels einer adäquaten, abgerundeten Präparationsform erreicht werden, was sich nachteilig auf die Widerstandsform auswirken kann und die adhäsive Komponente in den Vordergrund stellt. Zudem erfordern – wiederum aus technischen Gründen – Vollkeramiksysteme im Vergleich zu metallkeramischen Systemen meist eine invasivere Präparation. Während Glaskeramiken zur Verbesserung des Klebeverbundes geätzt werden können, stellt die optimale Konditionierung von Hochleistungskeramiken nach wie vor eine Herausforderung dar.

Zirconiumdioxid kann mit den in der Zahnmedizin gebräuchlichen Säuren nicht geätzt werden. Eine klinisch genügende Haftung an Zirconiumdioxid kann erreicht werden, wenn Phosphatmonomer-enhaltende Haftvermittler (z. B. AlloyPrimer oder Clearfil™ Ceramic Primer [Kuraray], Monobond® Plus [Ivoclar Vivadent]) oder Phosphatmonomer-enhaltende Befestigungskomposit (z. B. Panavia™-Familie [Kuraray], RelyX™ Unicem [3M Espe]) in Kombination mit einer Vorbehandlung durch standardisierte Korundstrahlung mit geringem Druck verwendet werden (KERN & WEGNER 1998, KERN ET AL. 2009, YANG ET AL. 2010). Als alternative Möglichkeit wurde beschrieben, zur Verbesserung der Retention des Adhäsivflügels die Zirconiumdioxidoberfläche mit einer dünnen Schicht aus Verblendkeramik abzudecken, welche wiederum konventionell geätzt werden kann (HOLT & DRAKE 2008).

Im Zusammenhang mit vollkeramischen Adhäsivbrücken bestehen zum heutigen Zeitpunkt zahlreiche klinische Fragen wie hohe Opazität, geforderte Materialstärke, Fraktursicherheit, optimale Keramikconditionierung und Langzeitbewahrung. Zudem sind mit der reduzierten Widerstands- und Retentionsform der Gerüste Erschwernisse bei der klinischen Realisierung verbunden (Kontrolle der Okklusion, Approximalkontakte und Ponticauflage bei der Einprobe; eindeutige Position bei der definitiven Befestigung [ohne/mit Adaptationsschlüssel]). Aufgrund der Datenlage werden somit vollkeramische Adhäsivbrücken noch nicht generell, aber im ausgewählten Fall als Versorgungsalternative empfohlen (KERN 2005, HOLT & DRAKE 2008). Fortschritte in der Bearbeitung, Conditionierung und Befestigung von Hochleistungskeramiken werden die Indikationsstellung in naher Zukunft erweitern, wobei erste klinische Langzeitstudien bereits vielversprechende Resultate aufweisen (KERN 2005, siehe auch Abschnitt Prognose).

Pfeilerzahnpräparation

Adhäsivbrücken mit metallischer Grundstruktur können auch ohne Präparation erstellt werden. Dennoch wird eine Präparation des Pfeilerzahnes und entsprechende Gerüstgestaltung mehrheitlich befürwortet (MARINELLO ET AL. 1988, BOTELHO 1999, KERN 2005).

Dem Nachteil der Invasivität stehen bei einer Präparation folgende Vorteile gegenüber:

- Vergrößerung der Klebefläche durch Apikalverlagerung des Äquators; dadurch Optimierung der Retentionsform (MARINELLO ET AL. 1988, BOTELHO 1999).

- Schaffung einer körperlichen Fassung. Durch Etablierung einer Widerstandsform minimale Belastung der Adhäsivverbindung als schwächstes Glied (MARINELLO ET AL. 1988, BARRACK 1993A, SCHWARTING 1993, BOTELHO 1999).
- Verstärkung und Versteifung des Gerüsts durch die Führungsrillen (MARINELLO ET AL. 1988, BOTELHO 1999).
- Vereinfachung der klinischen Schritte nach der Abformung: Durch die geschiebeartige Konstruktion weist das Gerüst eine eindeutige Endposition auf und kann ausser in der Einschubrichtung nicht disloziert werden. Dies ermöglicht eine präzise Gerüsteinprobe, eine Kontrolle der Approximalkontakte, der korrekten Schleimhautauflage, der Okklusion in maximaler Interkuspidation und bei Laterotrusion sowie eine ästhetische Beurteilung vor und eine kontrollierte Reponierbarkeit bei der Befestigung.

Obwohl sich die Präparationsvorschläge in der Literatur bezüglich ihres Ausmasses unterscheiden, können folgende grundsätzliche Prinzipien für Frontzähne als nach wie vor gültig betrachtet werden (MARINELLO ET AL. 1988):

- Axiale Präparation der approximalen und oralen Flächen,
- vertikale Führungsrillen und
- vertikales Auflager in verschiedenen Modifikationen (terrassenförmige horizontale Rille, Cingulumauflager oder zentraler Zapfen).
- Begrenzung der Präparation auf den Schmelz.

Hierbei unterscheiden sich die Richtlinien zur Präparation des Pfeilerzahnes für einflügelige Extensionsadhäsivbrücken nicht von denjenigen für zweiflügelige Adhäsivbrücken (BOTELHO 2000).

Gerüstconditionierung und Zementierung

Während ursprünglich makromechanische Retentionen (Perforationen der Klebeflügel) bzw. Mikroretentionen (präformierte Wachsprofile, auswaschbare Salzkristalle in der Wachsmodellation, verschiedene Arten der Metallätzung, Korundstrahlung) im Vordergrund standen, haben sich mit der Zeit chemische Verbundsysteme (Verzinnung, Rocatec™, Silicoater™, MDP [10-Methacryloyloxydecyldihydrogenphosphat]) etabliert. Aufgrund der Einfachheit des Vorgehens und der Möglichkeit von MDP-enhaltenden, selbst- oder dualhärtenden Befestigungskompositen mit Co-Cr-Legierungen einen chemischen Verbund einzugehen, wird heute bei metallischen Adhäsivflügeln die einfache Korundstrahlung als Vorbehandlung empfohlen (BARRACK 1993B, SCHWARTING 1993, BOTELHO 1999, BARBER & PRESTON 2008, DÜNDAR ET AL. 2010).

Es muss im Einzelfall entschieden werden, ob opake Produkte, welche ein graues Durchschimmern des Metallgerüsts vermindern und die Überschussentfernung erleichtern können, verwendet werden. Da selbstadhäsive Zemente im Vergleich zur herkömmlichen Säure-Ätz-Technik einen schlechteren Verbund zum Schmelz aufweisen (RADOVIC ET AL. 2008), stellen sie in der Adhäsivprothetik keine Alternative zu den konventionellen Befestigungskompositen dar.

Die Verarbeitungsempfindlichkeit von Befestigungskompositen verlangt nach kontrollierbaren Bedingungen, weshalb die Verarbeitung unter Kofferdam unerlässlich ist (ROCHETTE 1973, MARINELLO ET AL. 1991, HUSSEY & LINDEN 1996, MARINELLO & MEYENBERG 1997).

Prognose

In einer kürzlich publizierten, systematischen Übersicht wurden 17 Publikationen mit Adhäsivbrücken von 1990 bis 2006 mit einer Beobachtungszeit von mindestens fünf Jahren eingeschlossen (PJETURSSON ET AL. 2008). Unterschiedliche Studien-

designs, verschiedene Techniken (ein- und zweiflügelige Rekonstruktionen, unterschiedliche Pfeilerpräparation und Konditionierung der Klebeflächen) und unterschiedliche Materialien (metallkeramische und vollkeramische Arbeiten, verschiedene Befestigungszemente usw.) erlauben nur bedingt klinisch vergleichbare Aussagen. Die Untersuchungen weisen (geschätzte) 5-Jahres-Überlebensraten von 63% bis 99% auf. Es wurde eine mittlere 5-Jahres-Überlebensrate von etwa 88% errechnet. Biologische Komplikationen waren selten. Bei den technischen Komplikationen waren Retentionsverluste mit Abstand das grösste Problem. Vollkeramikbrücken wiesen im Vergleich zu metallkeramischen Arbeiten mehr materialbedingte Komplikationen auf (Gerüst- und Verblendungsfrakturen).

Prospektive, klinische Untersuchungen von metallkeramischen Adhäsivbrücken mit beidseitigen Klebeflügeln und Pfeilerzahnpräparationen berechneten Erfolgsraten nach Kaplan-Meier von 97% nach drei und 94% nach fünf Jahren (BESIMO ET AL. 1997), bzw. Überlebensraten von 88% nach 10 Jahren (AGGSTALLER ET AL. 2008). Erhöhte Pfeilerzahnbeweglichkeit im Generellen und innerhalb der gleichen Brücke unterschiedliche Pfeilerzahnbeweglichkeiten im Speziellen sind bei Adhäsivbrücken mit beidseitigen Klebeflügeln mit erhöhtem Retentionsverlustrisiko verbunden (KERSCHBAUM ET AL. 1987, PRÖBSTER & HENRICH 1997).

Randomisierte Vergleiche zwischen zwei- und einflügeligen metallkeramischen Adhäsivbrücken konnten nicht gefunden werden. In einer Literaturübersicht finden sich Anhaltspunkte für weniger Misserfolge bei einflügeligen Brücken (VAN DALEN ET AL. 2004). Resultate von Untersuchungen, welche ausschliesslich einflügelige, metallkeramische Adhäsivbrücken nachuntersuchten, sind in Tabelle II zusammengestellt. BOTELHO ET AL. (2006) verfügen über die grössten Fallzahlen und die längste Beobachtungsdauer, wobei die aufgeführten Untersuchungen keine weitergehenden Statistiken wie z. B. Kaplan-Meier-Statistiken aufweisen. Aufgrund der Datenlage dürfen metallkeramische, einflügelige Adhäsivbrücken als prognostisch sichere Therapieoption angesehen werden.

Andere Autoren (KERN 2005, RIES ET AL. 2006) haben die Tauglichkeit von vollkeramischen Adhäsivbrücken untersucht

(Tab. III). Da in diesen Untersuchungen während der Beobachtungsdauer die verwendeten Materialien verändert wurden, müssen die Resultate, die ein vielversprechendes Bild von einflügeligen Adhäsivbrücken abgeben, mit Vorsicht betrachtet werden. Auch wenn die kurzfristigen Ergebnisse vollkeramischer, einflügeliger Adhäsivbrücken vielversprechend scheinen, ist der Nachweis einer langfristigen klinischen Bewährung noch ausstehend.

Fallvorstellung

Anamnese

Aufgrund der Nichtanlage der Zähne 12 und 22 stellt sich eine 22-jährige Patientin mit dem Hauptanliegen eines Lückenschlusses an der Klinik vor. Die gesunde Nichtraucherin muss selber für die Behandlungskosten aufkommen. Im Hinblick auf einen geplanten, längeren Auslandsaufenthalt ist sie an einer zeitlich und finanziell effizienten Therapie interessiert. Eine kieferorthopädische Vorbehandlung mit einer fixen Apparatur im Oberkiefer wurde ohne Miteinbezug des rekonstruktiv tätigen Zahnarztes abgeschlossen, wobei aufgrund des konkaven Profils des unteren Gesichtsdrittels (Abb. 3) auf eine Lückenöffnung hingearbeitet wurde.

Befund

Der extraorale und stomatologische Befund präsentiert sich unauffällig. Es fehlen alle Weisheitszähne, die Zähne 12 und 22 (Abb. 4 und 5) sowie die Zähne 35 und 45, wobei an deren Stelle die Milchmolaren persistieren. Sämtliche Zähne sind füllungs- und kariesfrei und reagieren sensibel auf den Kohlen säure-Kältetest. Bei guter Mundhygiene liegen keine parodontalen Probleme vor. Während die Zähne 11 und 21 einen Zahnbeweglichkeitsgrad 1 nach Mühlemann aufweisen, werden alle anderen Zähne mit Grad 0 bewertet (MÜHLEMANN 1951a, MÜHLEMANN 1951b, MÜHLEMANN 1974). Die Schaltlücken sind nicht provisorisch versorgt, jedoch trägt die Patientin praktisch permanent eine Tiefziehschiene zur Retention nach kieferorthopädischer Therapie. Funktionell liegen keine Probleme vor. Bei der Lateralbewegung nach links findet sich eine reine Eckzahnführung,

Tab. II Nachuntersuchungen von metallkeramischen, einflügeligen Adhäsivbrücken

Autoren	Anzahl Brücken (Anzahl Patienten)	Mittlere Beobachtungsdauer in Monaten (Spanne)	Präparation	Primäre Überlebensrate (ohne Rezementierung)	Überlebensrate mit einmaliger Rezementierung
BOTELHO ET AL. (2006)	269 (214)	52 (13–142)	ja	95%	keine Angaben
HUSSEY & LINDEN (1996)	142 (112)	37 (12–95)	ja	88%	94%
BRIGGS ET AL. (1996)	54 (47)	27 (1–82)	ja	80%	94%

Tab. III Nachuntersuchungen von vollkeramischen Adhäsivbrücken (nur mittlere und seitliche Schneidezähne)

Autoren	Anzahl Brücken	Keramiksystem (Anz. Brücken)	Mittlere Beobachtungsdauer in Monaten (Spanne)	Überlebensrate nach Kaplan-Meier
KERN (2005)	Total 37	In-Ceram Alumina (16) In-Ceram Alumina (13) In-Ceram Zirconia (8)	76 (3–146)	5 Jahre: 74%
	zweiflügelig: 16			
	einflügelig: 21		52 (25–86)	5 Jahre: 92%
RIES ET AL. (2006)	Total 38	Empress 2 (26) e.max (12)	21 15	4 Jahre: 60% 2 Jahre: 91%
	zweiflügelig: 17			
	einflügelig: 21			

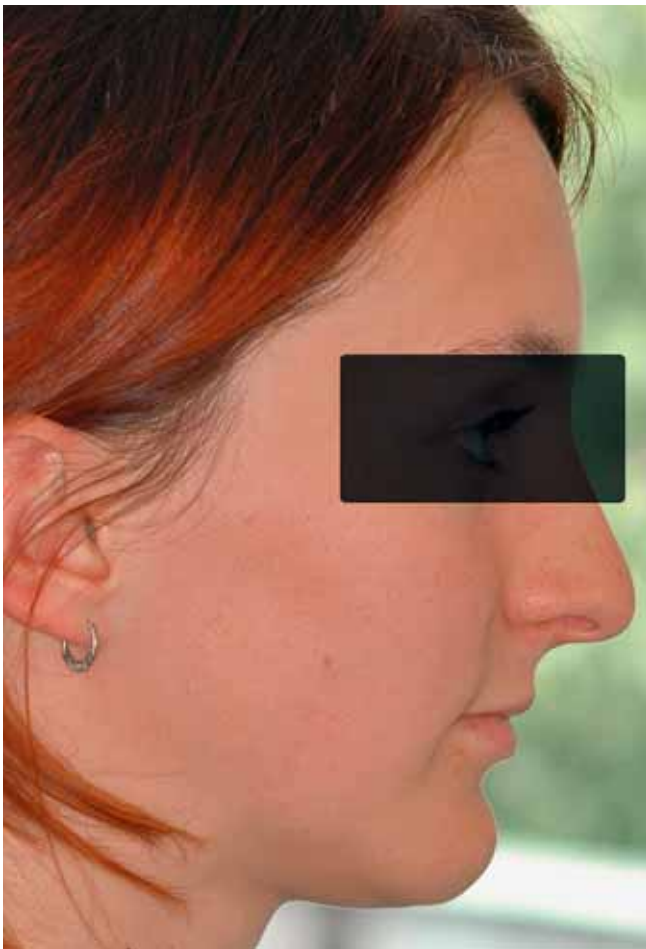

Abb. 3 Profilsicht bei Behandlungsbeginn

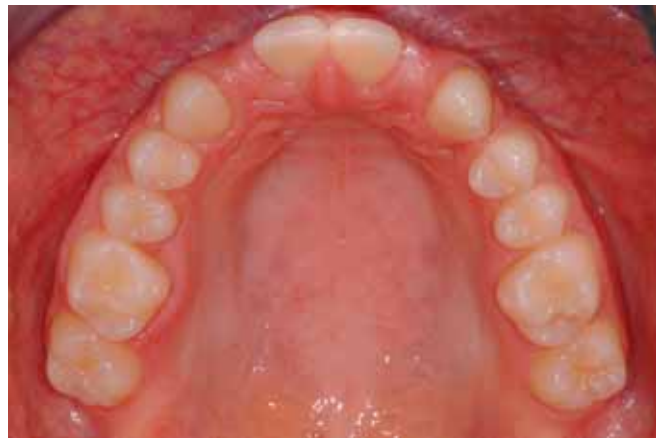

Abb. 5 Intraorale, okklusale Ausgangssituation

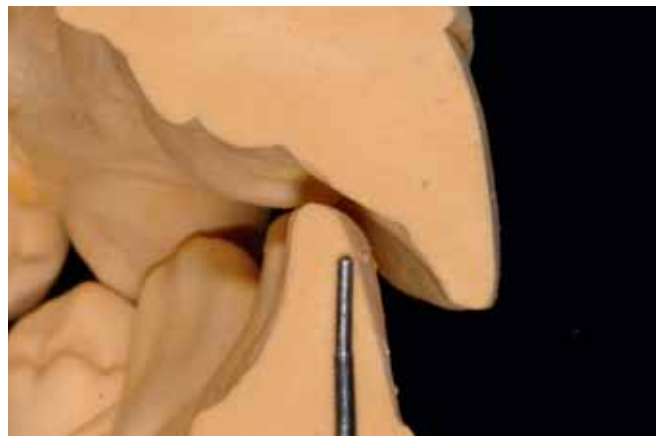


Abb. 6 Sagittaler Schnitt durch die montierten Modelle in Regio 21. Ein kleiner Overjet ist sichtbar.

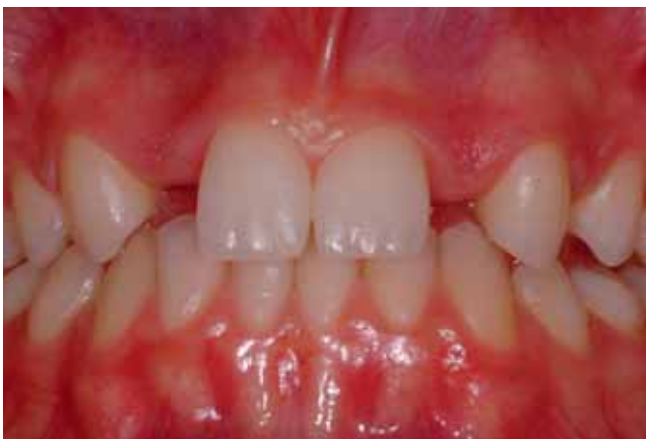

Abb. 4 Intraorale, frontale Ausgangssituation

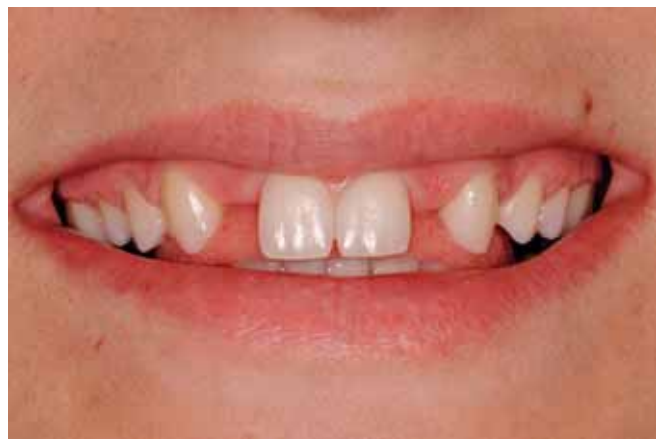

Abb. 7 Lippenbild mit maximalem Lachen bei Behandlungsbeginn

nach rechts eine Führung des Zahnes 13 mit Beteiligung der Zähne 14 und 16. Als Folge der beinahe dauernd getragenen Retentionsschiene findet sich in der maximalen Interkuspitation ein Overjet von ca. 0,5 mm zwischen den zentralen Oberkiefer- und Unterkieferfrontzähnen (Abb. 6).

Ästhetisch fällt neben der konkaven Konfiguration des unteren Gesichtsdrittels mit der ausgeprägten Submentalfalte (Abb. 3) in erster Linie die hohe Lachlinie auf (TJAN ET AL. 1984). Folglich werden beim Lachen Anteile der Gingiva entblösst (Abb. 7 und 8). Zudem besteht eine Restlücke zwischen Zahn

23 und 24 und die Zahnachse des linken Eckzahnes ist nach distal geneigt (Abb. 8).

Im Röntgenteilstatus der Oberkieferfront fällt die Achsenrichtung des Zahnes 23 auf (Abb. 9). Diese hat zur Folge, dass dessen Wurzelspitze in die Mitte zwischen den Zähnen 21 und 24 zu liegen kommt.

Diagnose, Problemkatalog

Allgemeinmedizinische Diagnose:
Unauffällig.

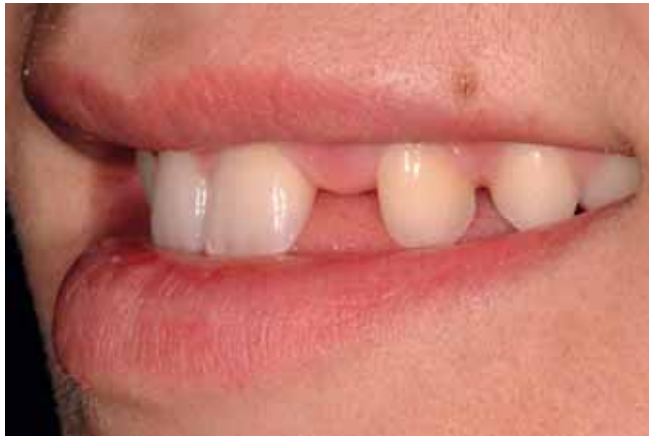

Abb. 8 Schräglaterales Lippenbild links bei Behandlungsbeginn

Dentale Diagnose:

Kariesfreie und parodontal gesunde Dentition mit Nichtanlagen der Zähne 12 und 22. Hohe Lachlinie und Zustand nach – aus rekonstruktiver und ästhetischer Sicht ungenügender – kieferorthopädischer Vorbehandlung.

Problemkatalog aus Sicht der Patientin:

Die sichtbaren Schaltlücken in Regio 12 und 22 müssen aus ästhetischen Gründen versorgt werden, wobei für die Patientin eine erneute kieferorthopädische Behandlung nicht in Frage kommt.

Problemkatalog aus Sicht des Behandlers:

- Aus rekonstruktiver Sicht inadäquate Lückenöffnung. Da die Brackets schon entfernt wurden und für die Patientin ein erneuter kieferorthopädischer Einstieg nicht in Frage kommt, sind weitere Korrekturen nicht möglich.
- Verdacht auf instabile Zahnpositionen nach Kieferorthopädie: Trägt die Patientin die Retentionsschiene nicht, kommt es innert kurzer Zeit zu sichtbaren Zahnwanderungen.
- Konvergierende Wurzeln der Zähne 21 und 23: Ohne kieferorthopädische Korrektur kann in Regio 22 nicht implantiert werden.
- Das junge Patientenalter zwingt zu einem minimalinvasiven, bzw. weitgehend reversiblen Vorgehen.
- Limitierte zeitliche und finanzielle Ressourcen.

Therapieentscheid

Unter Berücksichtigung der differentialtherapeutischen Möglichkeiten in Tabelle I ergibt sich, dass ein Belassen der Situation, eine Zahntransplantation und eine herausnehmbare Lösung nicht in Frage kommen. Da die Patientin eine erneute kieferorthopädische Behandlung ablehnt, muss – zumindest im zweiten Quadranten – eine Implantatlösung aufgrund der Position der Wurzel von Zahn 23 ausgeschlossen werden. Konventionelle Brücken werden aus Gründen der Invasivität nicht in Betracht gezogen. Im gemeinsamen Gespräch mit der Patientin wird unter Betrachtung aller persönlichen und zahnärztlichen Faktoren entschieden, den Lückenschluss mit Hilfe von Adhäsivbrücken zu realisieren. Die Ausgangssituation mit den karies- und füllungsfreien, formlich und farblich einwandfreien Nachbarzähnen, den weitgehend symmetrischen und adäquaten Lücken sowie den adäquaten intermaxillären Verhältnissen (Front-/Eckzahnführung und bereits vorhandener Freiraum zwischen Ober- und Unterkieferfrontzähnen) bietet hierzu ideale Verhältnisse.

Unter der Voraussetzung, dass eine minimalinvasive und langfristig voraussagbare Lösung im Vordergrund steht, soll auf eine konventionelle metallkeramische Arbeit mit einem Co-Cr-Gerüst zurückgegriffen werden. Das knappe intermaxilläre Platzangebot mit entsprechend nachteiligen Auswirkungen auf die Invasivität (erforderliche Präparation) und Stabilität (wenig Platz für den Verbinder) spricht in diesem Fall gegen vollkeramische Materialien. Die oro-bukkal relativ dicken Pfeilerzähne (Abb. 6) erlauben die Verwendung von metallischen Klebeflügeln (geringe Gefahr eines grauen Durchschimmerns des Gerüsts), und bezüglich Langzeitprognose ist das konventionelle Vorgehen gegenüber vollkeramischen Klebebrücken wissenschaftlich ausführlicher dokumentiert. Während eine Verblockung der Zähne 13 bis 23 aus kieferorthopädischen Retentionsgründen erwünscht scheint, sprechen unterschiedliche Zahnbeweglichkeiten, prognostische und praktische Aspekte sowie die Substanzschonung dagegen. Es wird entschieden, die beiden Schaltlücken mittels zwei einflügeligen Adhäsivbrücken $\times 11$ und $21 \times$ zu versorgen.

Verlaufsdokumentation

Zur Visualisierung des Behandlungszieles und um dessen Realisierbarkeit abzuschätzen, wird vom Zahntechniker ein diagnostisches Zahn-Setup hergestellt und intraoral einprobiert (Abb. 10 und 11). Dabei wird die Patientin darüber informiert,

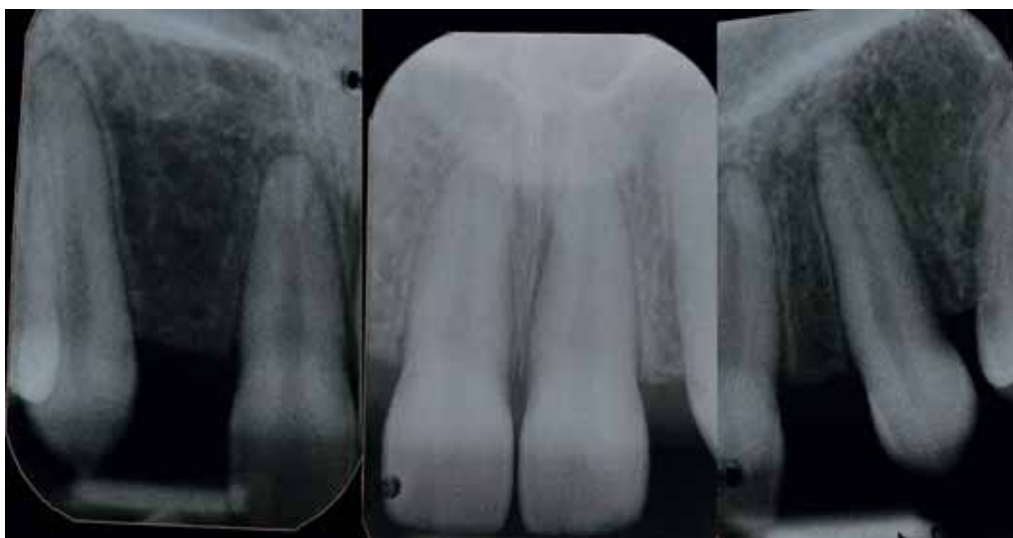

Abb. 9 Röntgenbilder der Oberkieferfrontzähne bei Behandlungsbeginn

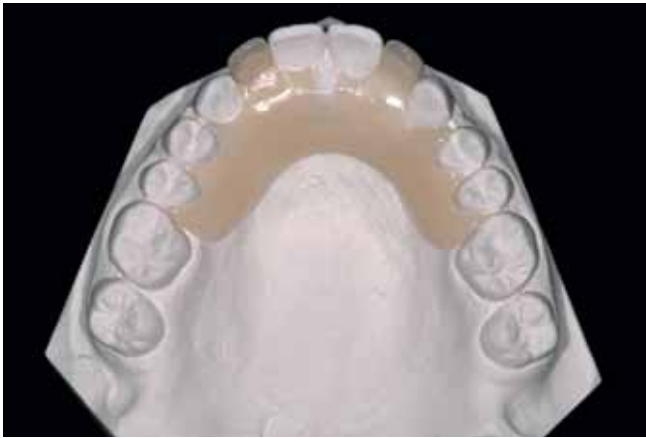

Abb. 10 Diagnostisches Setup auf dem Modell

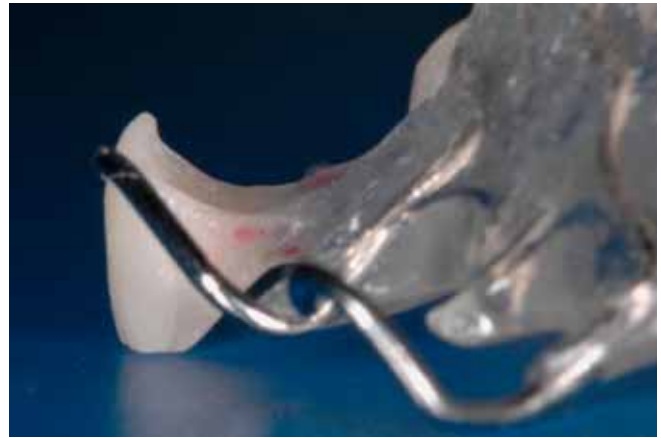

Abb. 13 Basale Gestaltung des Ersatzzahnes vor Pontic-Konditionierung

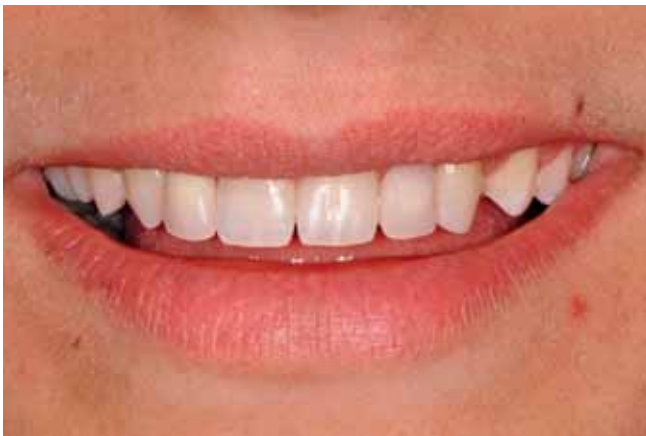

Abb. 11 Lippenbild lachend mit Setup

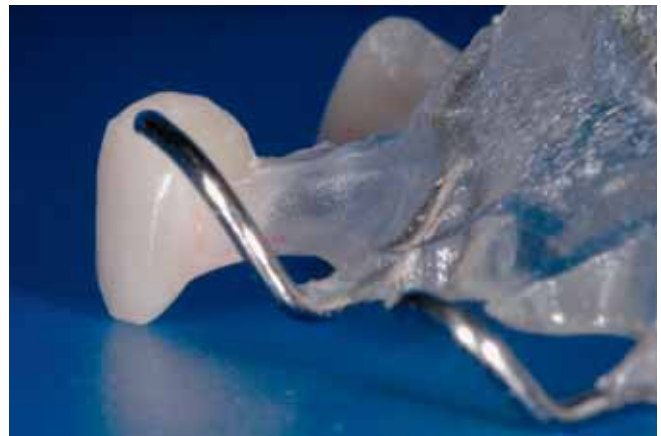

Abb. 14 Basale Gestaltung des Ersatzzahnes nach Pontic-Konditionierung

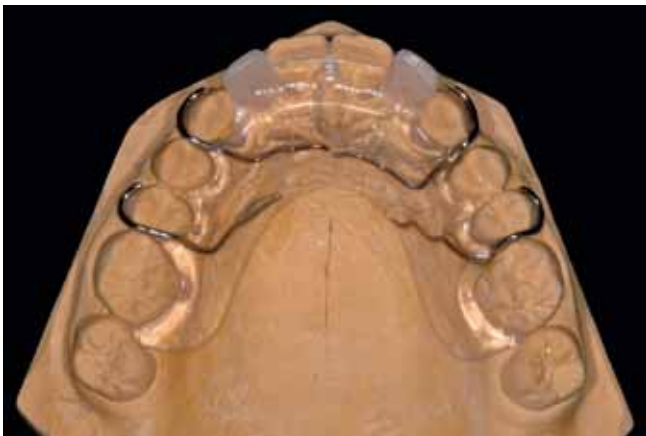

Abb. 12 Retentionsschiene auf dem Modell

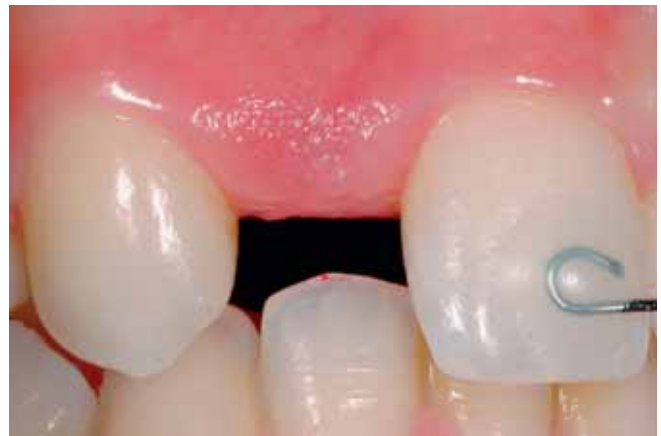

Abb. 15 Zwischengliedbereich in Regio 12 vor Pontic-Konditionierung

dass mit der vorgesehenen Rekonstruktion aufgrund der Achse von Zahn 23 und der Lücke zwischen 23 und 24 gewisse ästhetische Kompromisse akzeptiert werden müssen (Abb. 8). Die diagnostische Präparation der Pfeilerzähne auf dem Modell und die Analyse des diagnostischen Setups im Artikulator in maximaler Interkuspitation und bei Latero- und Protrusion erweisen sich als problemlos.

In Anlehnung an das diagnostische Setup wird eine neue Retentionsschiene hergestellt, welche ohne Bisspernung die Ästhetik wiederherstellt und zur Konditionierung der Mukosa im Bereich der Zwischenglieder dient (Abb. 12). Zur sicheren

Retention der Zähne 11 und 21 werden diese bukkal mit Komposit (Tetric®) und einem temporären Drahtretainer verblockt. Durch schrittweises Auftragen von Komposit (Tetric®) im Bereich der Zwischenglieder wird der Kamm zur Aufnahme von Ovate-Pontics vorbereitet (Abb. 13–18, JACQUES ET AL. 1999).

Die Pfeilerzahnpräparation besteht aus der Parallelisierung der approximalen und palatinalen Flächen, Tieferlegung des prothetischen Äquators, approximalen vertikalen Führungsrillen sowie Präparation eines zentralen Zapfens im Bereich des Cingulums (Abb. 19, MARINELLO ET AL. 1988). Die Präparation wird unter Zuhilfenahme eines intraoralen Parallelometers

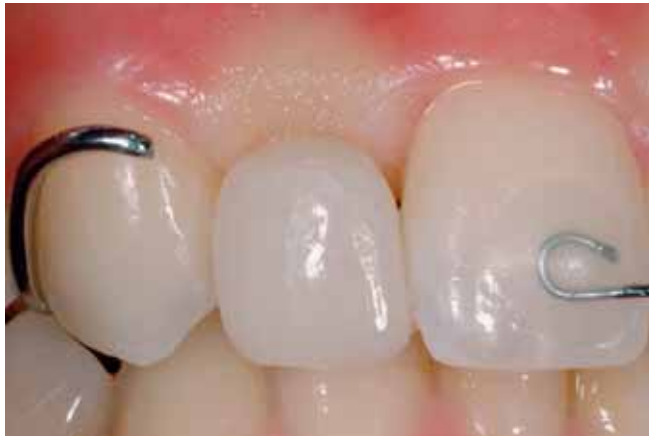

Abb. 16 Zwischengliedbereich in Regio 12 unmittelbar nach Auftragen von Komposit. Man beachte die Ischämie.

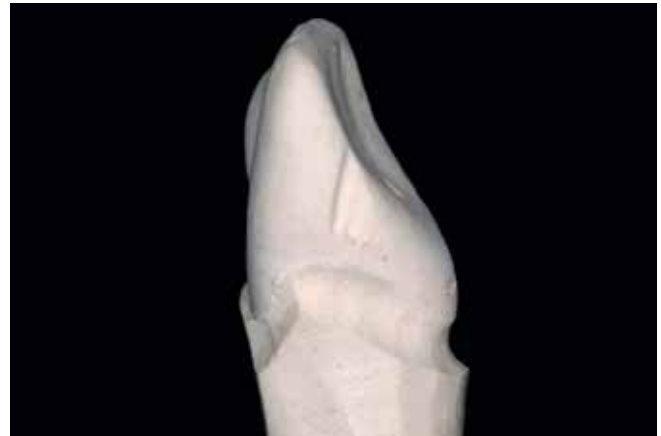

Abb. 19 Gipsstumpf 11 nach Präparation von lateral

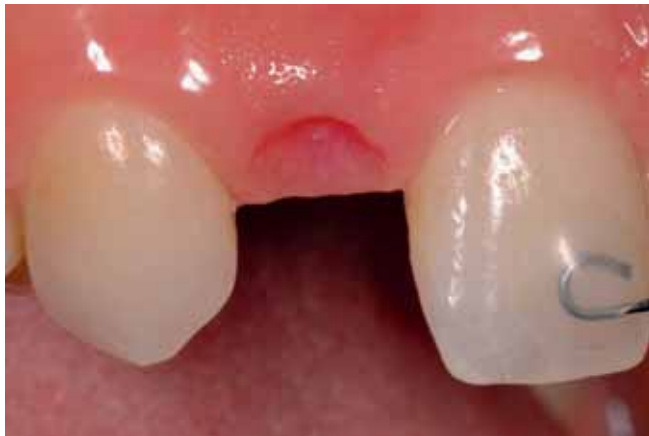

Abb. 17 Abgeschlossene Pontic-Konditionierung in Regio 12

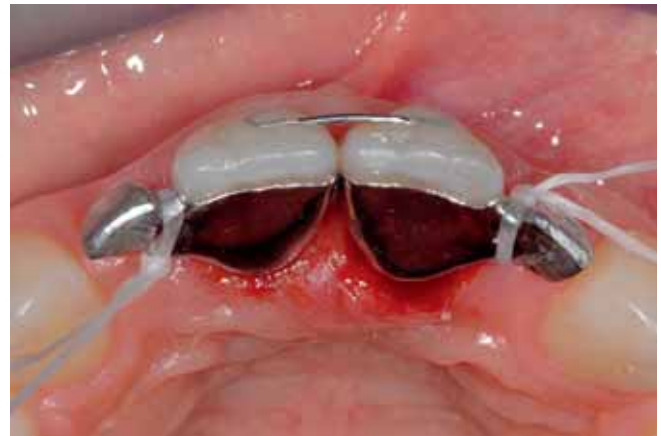

Abb. 20 Gerüsteinprobe von okkusal

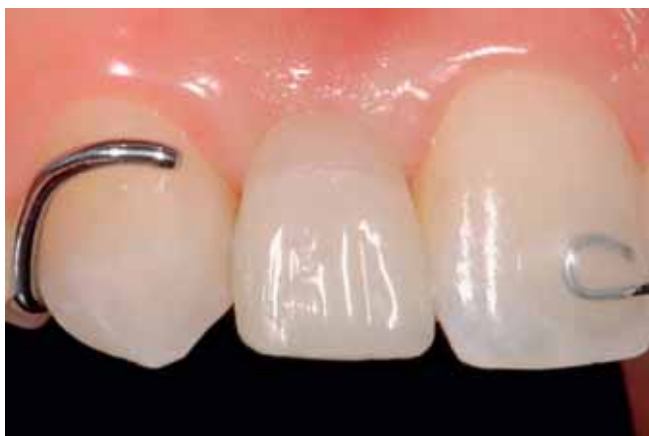

Abb. 18 Abgeschlossene Pontic-Konditionierung in Regio 12 mit eingesetzter Retentionsschiene

durchgeführt (Parallel-A-Prep™), wobei dieser anspruchsvolle Schritt vorgängig auf dem Gipsmodell diagnostisch durchgespielt wird. Dabei kann die ideale Einschubrichtung definiert und fixiert werden. Diese wird in etwa parallel zur Bukkalfläche des Pfeilerzahnese gewählt (Abb. 19). Damit wird gewährleistet, dass das Gerüst palatinal nicht zu weit nach inzisal extendiert werden muss und dort zu einem grauen Durchschimmern in dieser ästhetisch heiklen Zone führt. Die Präparationen werden intraoral umgesetzt, wobei vorgängig unter Lokalanästhesie

eine Gingivektomie der palatinalen Gingiva der Pfeilerzähne mittels Elektrochirurgie durchgeführt wird, um die Adhäsivfläche maximal zu extendieren. Entsprechend dickes Gewebe vorausgesetzt, kann eine solche Gingivektomie vor allem bei jugendlichen Patienten hilfreich sein (ELDER & DJEMAL 2008). Es folgt die Abformung mit einer Polyäther-Abformmasse (Permadyne™ Penta™), die Herstellung und Montage des Modelles. Durch den Zahntechniker werden die Gerüste auf dem Meistermodell modelliert, eingebettet und aus einer Co-Cr-Legierung gegossen (Vitallium®). Bei der Gerüsteinprobe zeigt sich eine gute Reproduktion der Rillen und Auflager auf der Innenseite der Gerüste und eine gute Randpassung. Die Gerüste weisen eine gute Haftreibung und Widerstandsform auf und sind ausser in der Einschubrichtung nicht dislozierbar (Abb. 20). Die Okklusion in maximaler Interkuspitation und bei Latero- und Protrusion wird überprüft und die gewünschte Stärke der Zwischengliedauflagen durch Auftragen von Kunststoff auf dem Gerüst für den Zahntechniker geschlüsselt. Die Farbbestimmung durch den Zahntechniker erfolgt mit eingesetzten Gerüsten und inhibiertem Komposit, um einen möglichen Einfluss der Gerüste auf die Zahnfarbe mitzubersichtigen. Bei der Rohbrandeinprobe werden noch letzte Änderungswünsche definiert und anschliessend die Arbeiten durch den Zahntechniker fertiggestellt (Abb. 21).

Vor der Inkorporation erfolgt eine letzte Einprobe. Dabei ist keine wesentliche Beeinflussung der Pfeilerzahnfarbe festzustellen (Abb. 22), weshalb auf die Verwendung eines opaken Befestigungskomposits verzichtet wird.

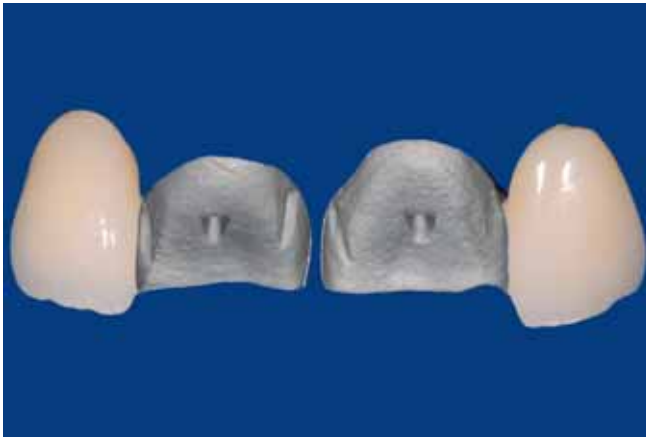

Abb. 21 Fertigestellte Adhäsivbrücken von bukkal

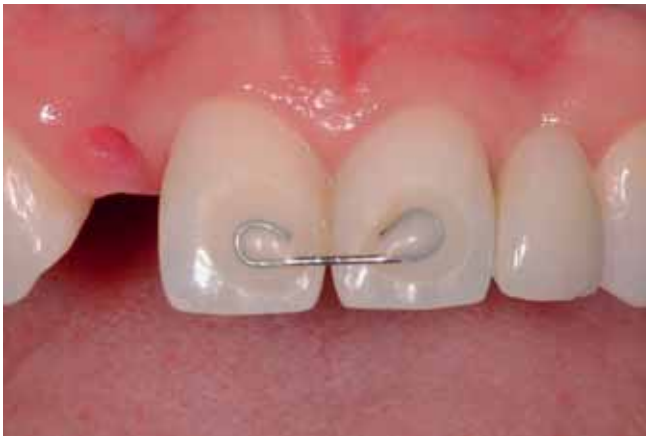

Abb. 22 Evaluation vor Inkorporation: keine wesentliche Beeinflussung der Zahnfarbe



Abb. 23 Porträtaufnahme, neun Monate nach Inkorporation der Arbeiten

Das Arbeitsfeld wird mit Kofferdam isoliert, das Gerüst korndgestrahlt (Al_2O_3 , 50 μm , 2,5 bar) und abgedampft. Der Schmelz wird säuregeätzt und die Rekonstruktionen mit einem rein chemisch härtenden Befestigungskomposit auf MDP-Basis (Panavia™ 21 TC) eingegliedert.

Nach Einsetzen der Arbeit erfolgt die Kontrolle der Okklusion. Auf den Extensionsgliedern werden die Kontakte in maximaler Interkuspitation um eine Shimstockfolie entlastet und allfällige Latero- und Protrusionskontakte entfernt.

Um die kieferorthopädische Stabilität der Zahnpositionen nach Entfernung der Retentionsbehelfe kontrolliert beurteilen zu können, wird unmittelbar nach Befestigung der Adhäsivbrücken eine Tiefziehschiene für den Oberkiefer hergestellt. Die Patientin wird instruiert, diese anfänglich jede Nacht zu tragen. Nach einem Monat wird die Schiene für immer längere Zeitintervalle abgesetzt. Dabei zeigt sich, dass die Zahnpositionen stabil bleiben. Drei Monate nach Inkorporation der Adhäsivbrücken wird die Schiene vollständig abgesetzt. In den Abbildungen 23–25 sind die Arbeiten neun Monate nach Inkorporation abgebildet, in Abbildung 26 das Abschluss-Röntgenbild.

Diskussion

Der Wunsch, ein Lückenschluss in der Oberkieferfront ohne erneute kieferorthopädische Behandlung, konnte mit dem vorgestellten Vorgehen effizient, kontrolliert und zur vollen Zufriedenheit der Patientin realisiert werden.

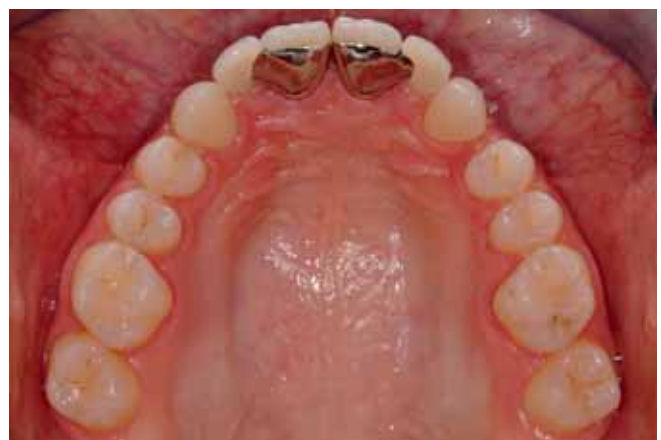

Abb. 24 Okklusalanzeige, neun Monate nach Inkorporation der Arbeiten

Es war die Absicht, eine langfristig voraussagbare und reversible Lösung bei minimalinvasivem Vorgehen anzustreben, weshalb auf eine konventionelle, metallkeramische Adhäsivrekonstruktion mit gezielten präparatorischen Massnahmen zurückgegriffen wurde. Von einer vollkeramischen Adhäsivrekonstruktion wurde aus Platz- und Stabilitätsgründen sowie prognostischen Überlegungen abgesehen.

Das beschriebene Vorgehen zur Konditionierung der Mukosa im Bereich der Zwischenglieder erwies sich als nichtinvasiv und erfolgreich (Abb. 13–18). In Fallberichten zur Herstellung

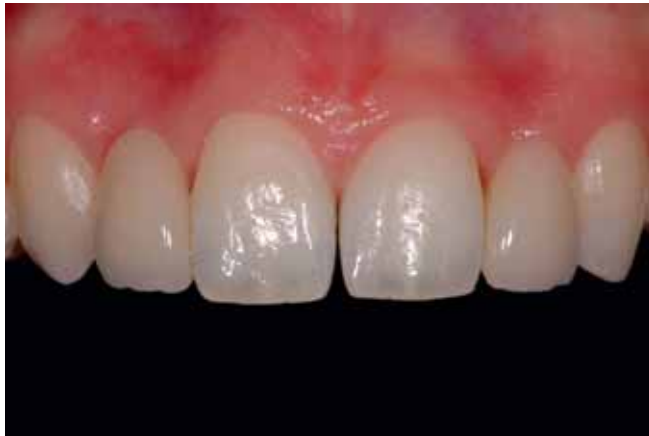

Abb. 25 Frontalansicht, neun Monate nach Inkorporation der Arbeiten

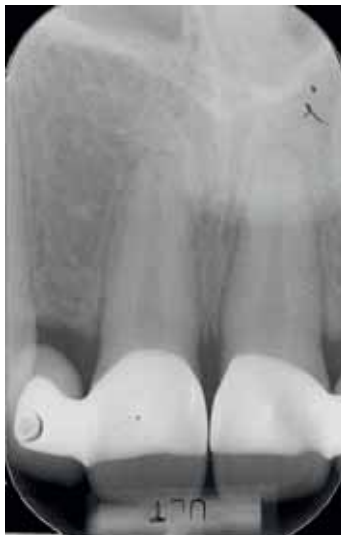

Abb. 26 Abschluss-Röntgenbild der Pfeilerzähne 11 und 21

von Adhäsivbrücken im Oberkiefer-Frontzahnbereich wird zur Ausformung der Zwischengliedauflage die Anwendung von Elektrochirurgie beschrieben (RIES 2003, ELDER & DJEMAL 2008). Nach der elektrochirurgischen Ausformung muss das geschaffene Volumen aber auch mittels eines Provisoriums (abnehmbar oder feststehend) ausgeformt und stabilisiert werden.

Kritisch betrachtet wäre eine transluzentere Gestaltung der Ersatzzähne 12 und 22 wünschenswert gewesen (Abb. 25), was aber aufgrund des geringen Platzangebotes für die Verblendung nicht zu realisieren war. Generell ist die Kontrolle der farblichen Aspekte bei adhäsivprothetischen Rekonstruktionen durch den Einfluss des Zementierungsprozesses erschwert.

Adhäsivprothetische Rekonstruktionen weisen im Vergleich zu konventionellen Brücken schlechtere Langzeitresultate auf. So berechnen PJETURSSON ET AL. (2008) in ihrer Literaturübersicht eine 5-Jahres-Überlebensrate von 88% bei Adhäsivbrücken, dies im Vergleich zu 94% bei konventionellen Brücken. Betrachtet man die einzelnen eingeschlossenen Arbeiten, wird von

5-Jahres-Überlebensraten zwischen 63% bis 99% berichtet. Diese grosse Streuung ist angesichts der ausgesprochenen Techniksensitivität adhäsivprothetischer Arbeiten nicht erstaunlich, bedeutet aber auch, dass unter konsequenter Berücksichtigung der Erkenntnisse aus der Literatur im gut selektionierten Fall mit einer guten Prognose gerechnet werden kann. Es war die Absicht der vorliegenden Arbeit, prognostisch relevante Aspekte zur Herstellung von Adhäsivbrücken aus der Literatur zu identifizieren und anhand eines klinischen Falles zu dokumentieren. Dabei wurde gezeigt, dass auch im Zeitalter der dentalen Implantate und der vollkeramischen Rekonstruktionen die metallkeramische Adhäsivbrücke nach wie vor eine spezifische, aber berechnete Nische in der Rekonstruktiven Zahnmedizin füllt.

Die vorgestellten Adhäsivbrücken konnten zum Zeitpunkt des Erscheinens dieses Fallberichtes schon über drei Jahre ohne Komplikationen und zur vollen Zufriedenheit der Patientin nachkontrolliert werden.

Verwendete Materialien

- Hanel Shimstock-Folie (ROEKO GmbH, Langenau, Deutschland)
- IPS InLine® (Ivoclar Vivadent AG, Schaan, Liechtenstein)
- Panavia™ 21 TC (Kuraray Europe, Frankfurt, Deutschland)
- Parallel-A-Prep™ (Dentatus AB, Spanga, Schweden)
- Permadyne™ Penta™ (3M ESPE AG, Seefeld, Deutschland)
- Tetric® (Ivoclar Vivadent AG, Schaan, Liechtenstein)
- Vitallium® (Dentsply, York, USA)

Danksagung

Herrn Ch. Möschli (Möschli und Nobs Zahntechnik, Basel) wird für die Ausführung der zahntechnischen Arbeit gedankt.

Abstract

BÜHLER-FREY C, MARINELLO C P: **How up-to-date are metal-based resin-bonded fixed partial dentures in the era of full-ceramics and dental implants?** (in German). Schweiz Monatsschr Zahnmed 121: 681–692 (2011)

Regardless of the success of preventive measures the replacement of missing teeth in young patients with caries-free dentitions is a daily challenge for the clinician. The decision-making process concerning the different treatment options is difficult, based on several equivalent solutions. Thereby the significance of minimal invasive approaches is steadily increasing. In indicated cases, resin-bonded fixed partial dentures which were introduced in the last century still represent a well documented and minimally invasive procedure, even in the era of dental implants. In this article, clinical aspects of a conventional, metal-based resin-bonded fixed partial dentures are discussed according to the current literature and the clinical steps are presented in a clinical case.

Literatur

- AGGSTALLER H, BEUER F, EDELHOFF D, RAMMELSBURG P, GERNET W:** Long-term clinical performance of resin-bonded fixed partial dentures with retentive preparation geometry in anterior and posterior areas. *J Adhes Dent* 10: 301–306 (2008)
- BARBER M W, PRESTON A J:** An update on resin-bonded bridges. *Eur J Prosthodont Restor Dent* 16: 2–9 (2008)
- BARRACK G:** Adhäsivbrücken – Klinische Techniken und Langzeitergebnisse (I). *Quintessenz* 44: 1625–1635 (1993a)
- BARRACK G:** Adhäsivbrücken – Klinische Techniken und Langzeitergebnisse (II). *Quintessenz* 44: 1783–1795 (1993b)
- BESIMO C, GÄCHTER M, JAHN M, HASSELL T:** Clinical performance of resin-bonded fixed partial dentures and extracoronary attachments for removable prostheses. *J Prosthet Dent* 78: 465–471 (1997)
- BLATZ M B:** Bonding to cast-metal and porcelain-fused-to-metal restorations. *Pract Proced Aesthet Dent* 14: 294 (2002)
- BOTELHO M:** Resin-bonded prostheses: the current state of development. *Quintessence Int* 30: 525–534 (1999)
- BOTELHO M:** Design principles for cantilevered resin-bonded fixed partial dentures. *Quintessence Int* 31: 613–619 (2000)
- BOTELHO M G, LEUNG K C, NG H, CHAN K:** A retrospective clinical evaluation of two-unit cantilevered resin-bonded fixed partial dentures. *J Am Dent Assoc* 137: 783–788 (2006)
- BRIGGS P, DUNNE S, BISHOP K:** The single unit, single retainer, cantilever resin-bonded bridge. *Br Dent J* 181: 373–379 (1996)
- DUARTE S J, PHARK J, TADA T, SADAN A:** Resin-bonded fixed partial dentures with a new modified zirconia surface: a clinical report. *J Prosthet Dent* 102: 68–73 (2009)
- DÜNDAR M, ÖZCAN M, CÖMLEKOĞLU M E, GÜNGÖR M A:** A preliminary report on short-term clinical outcomes of three-unit resin-bonded fixed prostheses using two adhesive cements and surface conditioning combinations. *Int J Prosthodont* 23: 353–360 (2010)
- ELDER A R, DJEMAL S:** Electrosurgery: a technique for achieving aesthetic and retentive resin-bonded bridges. *Dent Update* 35: 371–376 (2008)
- HOLT L R, DRAKE B:** The Procera Maryland Bridge: a case report. *J Esthet Restor Dent* 20: 165–173 (2008)
- HUSSEY D L, LINDEN G J:** The clinical performance of cantilevered resin-bonded bridgework. *J Dent* 24: 251–256 (1996)
- JACQUES L B, COELHO A B, HOLLWEG H, CONTI P C:** Tissue sculpturing: An alternative method for improving esthetics of anterior fixed prosthodontics. *J Prosthet Dent* 81: 630–633 (1999)
- LUBOVICH R P, GOODKIND R J:** Bond strength studies of precious, semiprecious, and nonprecious ceramic-metal alloys with two porcelains. *J Prosthet Dent* 37: 288–299 (1977)
- KERN M, KNOBE H, STRUB J R:** The all-porcelain, resin-bonded bridge. *Quintessence Int* 22: 257–262 (1991)
- KERN M, GLÄSER R:** Cantilevered all-ceramic, resin-bonded fixed partial dentures: a new treatment modality. *J Esthet Dent* 9: 255–264 (1997)
- KERN M, WEGNER S M:** Bonding to zirconia ceramic: adhesion methods and their durability. *Dent Mater* 14: 64–71 (1998)
- KERN M:** Clinical long-term survival of two-retainer and single-retainer all-ceramic resin-bonded fixed partial dentures. *Quintessence Int* 36: 141–147 (2005)
- KERN M, BARLOI A, YANG B:** Surface conditioning influences zirconia ceramic bonding. *J Dent Res* 88: 817–822 (2009)
- KERSCHBAUM T, MARINELLO C P, HEINENBERG B, HINZ R, PETERS S, PFEIFFER P, REPPLE P D, SCHWICKERATH H, MARX R:** Erste Erfahrungen mit Klebebrücken und -schienungen – eine retrospektive Querschnittsuntersuchung. 2. Mitteilung: Risikofaktoren und Therapiekonzept. *Schweiz Monatsschr Zahnmed* 96: 743–754 (1986)
- KERSCHBAUM T, MARINELLO C P, HEINENBERG B, HINZ R, PETERS S, PFEIFFER P, REPPLE P D, BEHNEKE G:** Erfahrungen mit Adhäsivbrücken und -schienungen – eine multizentrische Beobachtungsstudie. 4. Mitteilung: Ergebnisse 1986. *Schweiz Monatsschr Zahnmed* 97: 1087–1095 (1987)
- LEMMERMAN K:** Rationale for stabilization. *J Periodontol* 47: 405–411 (1976)
- MARINELLO C P, SCHÄRER P:** Resin-bonded etched cast extracoronary attachments for removable partial dentures: clinical experiences. *Int J Periodontics Restorative Dent* 7: 36–49 (1987)
- MARINELLO C P, SOOM U, SCHÄRER P:** Präparation in der Adhäsivprothetik. *Schweiz Monatsschr Zahnmed* 98: 139–152 (1988)
- MARINELLO C P, MEYENBERG K, SCHÄRER P:** Adhäsivprothetik. *Schweiz Monatsschr Zahnmed* 101: 621–625 (1991)
- MARINELLO C P, MEYENBERG K H:** Resin-bonded Fixed Partial Dentures and Extracoronary Attachments for Removable Partial Dentures. In: Derange M, Roulet J, editor. *Minimally invasive restorations with bonding*. Chicago: Quintessence, 1997: pp. 221–239
- MENGHINI G D, STEINER M, MARTHALER T M, WEBER R M:** Rückgang der Kariesprävalenz bei Schweizer Rekruten von 1970 bis 1996. *Schweiz Monatsschr Zahnmed* 111: 410–416 (2001)
- MÜHLEMANN H R:** Die physiologische und pathologische Zahnbeweglichkeit. *Schweiz Monatsschr Zahnmed* 61: 1–71 (1951a)
- MÜHLEMANN H R:** Periodontometry, a method for measuring tooth mobility. *Oral surgery, oral medicine, and oral pathology* 4: 1220–1233 (1951b)
- MÜHLEMANN H R:** Einführung in die orale Präventivmedizin. Huber, Bern (1974)
- MURDOCH-KINCH C A, MCLEAN M E:** Minimally invasive dentistry. *J Am Dent Assoc* 134: 87–95 (2003)
- PJETURSSON B E, TAN W C, TAN K, BRÄGGER U, ZWAHLEN M, LANG N P:** A systematic review of the survival and complication rates of resin-bonded bridges after an observation period of at least 5 years. *Clin Oral Implants Res* 19: 131–141 (2008)
- PRÖBSTER B, HENRICH G M:** 11-year follow-up study of resin-bonded fixed partial dentures. *Int J Prosthodont* 10: 259–268 (1997)
- RADOVIC I, MONTICELLI F, GORACCI C, VULICEVIC Z R, FERRARI M:** Self-adhesive resin cements: a literature review. *J Adhes Dent* 10: 251–258 (2008)
- RIES S:** Versorgung einer jugendlichen Patientin mit Hilfe vollkeramischer Adhäsivbrücken. *Quintessenz* 54: 155–159 (2003)
- RIES S, WOLZ J, RICHTER E:** Effect of design of all-ceramic resin-bonded fixed partial dentures on clinical survival rate. *Int J Periodontics Restorative Dent* 26: 143–149 (2006)
- ROCHETTE A L:** Attachment of a splint to enamel of lower anterior teeth. *J Prosthet Dent* 30: 418–423 (1973)
- SCHROEDER H E:** Pathobiologie oraler Strukturen. Karger, Basel, pp 7–9 (1997)
- SCHWARTING P:** Die Klebebrücke. Eine Übersichtsarbeit über eine alternative Lückenversorgung. *Schweiz Monatsschr Zahnmed* 103: 605–613 (1993)
- TJAN A H, MILLER G D, THE J G:** Some esthetic factors in a smile. *J Prosthet Dent* 51: 24–28 (1984)
- UUSALO E K, LASSILA V P, YLI-URPO A U:** Bonding of dental porcelain to ceramic-metal alloys. *J Prosthet Dent* 57: 26–29 (1987)
- VAN DALEN A, FEILZER A J, KLEVERLAAN C J:** A literature review of two-unit cantilevered FPDs. *Int J Prosthodont* 17: 281–284 (2004)
- VAN DALEN A, FEILZER A J, KLEVERLAAN C J:** In vitro exploration and finite element analysis of failure mechanisms of resin-bonded fixed partial dentures. *J Prosthodont* 17: 555–561 (2008)
- YANG B, BARLOI A, KERN M:** Influence of air-abrasion on zirconia ceramic bonding using an adhesive composite resin. *Dent Mater* 26: 44–50 (2010)