

Der Einsatz der transgingivalen, antibakteriellen Fotodynamischen Therapie (PDT) zusätzlich zum Scaling und Root Planing

Eine kontrollierte klinische Proof-of-Principle-Studie

Schlüsselwörter: Laser, Softlaser transgingival, Fotodynamische Therapie, Parodontitis

GÉRALD METTRAUX¹
JÜRIG HÜSLER²

¹ Fachzahnarzt für Parodontologie,
Privatpraxis, Bern

² Prof. für Statistik, Institut für math.
Statistik, Universität Bern

Korrespondenzadresse

Dr. med. dent. Gérald Mettraux
Fachzahnarzt für Parodontologie SSO
Giessereiweg 9
CH-3012 Bern
Tel. 031 372 09 46
Fax 031 372 14 50
E-Mail: mettraux@bluewin.ch
www.mettrauxdent.ch

Zusammenfassung In der Parodontaltherapie wird die antibakterielle Fotodynamische Therapie (PDT) als Zusatzbehandlung zur Reduktion der subgingivalen Flora und Verbesserung der klinischen Parameter eingesetzt. Die PDT wurde bis anhin mit einem Lichtleiter beschrieben, der in die Tasche hineingeführt werden muss. Bisher gibt es keine Studie, welche die Wirkung der PDT mittels transgingivaler Applikation des Laserlichtes zeigt. In der vorliegenden Studie sollen die klinischen und antibakteriellen Wirkungen der transgingivalen Lichtapplikation mit dem Softlaser LASOTRONIC MED-701 (ORCOS MEDICAL, Schweiz) erfasst und mit der subgingivalen Methode verglichen werden.

Bei 19 Patienten mit unbehandelter chronischer Parodontitis marginalis und Taschentiefen >5 mm wurde je 1 Tasche als Test und Kontrolle bestimmt.

Nach dem Deep Scaling und Root Planing (SRP) der Test- und Kontrolltaschen wurde auf der Testseite (sowie nach 2 und 6 Monaten) die transgingivale PDT mit dem MED-701 durchgeführt. Die Kontrolltaschen wurden mit Ringerlösung gespült. Der mikrobiologische Markertest (PADO-Test, IAI, Zuchwil) diente in beiden Gruppen bei Baseline sowie nach 2 und 6 Monaten als bakterielles Monitoring.

Die klinischen Parameter Sondierungstiefen (ST), klinisches Attachmentniveau (CAL) und Blutung auf Sondierung (BOP) wurden bei Baseline, 2 und 6 Monaten erfasst.

Die mittlere Reduktion der ST war nach 6 Monaten in der Testseite mit 2,1 mm ($\pm 1,4$) gegenüber 1,5 mm ($\pm 1,6$) unterschiedlich. Das 95%-Vertrauensintervall des (mittleren) Unterschieds zwischen der Reduktion der Testseite und Kontrolle nach 6 Monaten ist (1,5, 3,0). Der mittlere Attachmentgewinn nach 6 Monaten bei der Testseite war 1,5 mm ($\pm 1,3$) gegenüber 0,9 mm ($\pm 1,7$). Der Total Bacterial Load (TBL) war nach 6 Monaten durch die PDT signifikant reduziert. *T.denticola* war bereits nach der ersten PDT in der Testgruppe reduziert gegenüber der Kontrolle.

Die transgingivale Applikation der PDT mit dem Laser MED-701 zeigte in dieser Studie klinische und mikrobiologische Wirkungen, welche vergleichbar sind mit der subgingivalen Applikation. Die Parameter in der Testgruppe waren stark reduziert, wenn auch nicht alle statistisch signifikant, da die Probenanzahl relativ klein und die Streuung gross war. Die transgingivale Applikation der PDT erweist sich als wirkungsvolle, einfache Zusatzbehandlung in der Parodontaltherapie.

Einführung

Die marginale Parodontitis entsteht aufgrund einer Infektion durch parodontal-pathogene Mikroorganismen (HAFFAJEE & SOCRANSKY 1994). Die Entfernung derselben stellt die Therapie der Wahl dar. Dies kann klassisch durch die mechanische Bearbeitung der Wurzeloberflächen bestehen und kann durch den Einsatz von Antibiotika und Desinfektionsmittel erweitert werden. Eine andere Methode der gezielten Entfernung von Bakterien an schwer zugänglichen Stellen der Wurzeloberflächen wurde vor 18 Jahren als antibakterielle Fotodynamische Therapie (PDT) vorgestellt (DOBSON & WILSON 1992). Die Autoren schlugen vor, die PDT zur Behandlung der Parodontitis und als Alternative zur Anwendung von Antibiotika einzusetzen. Der Mechanismus basiert auf der Erzeugung von Singulett-Sauerstoff, welcher als starkes Oxidationsmittel zelltoxisch wirkt. Bei der Behandlung werden die Bakterien in der Tasche mit einem bestimmten Farbstoff (Methylenblau) in Kontakt gebracht, wobei die bakterielle Zellwand den kationischen Farbstoff aufnimmt. Überschüssiger Farbstoff wird nach einer kurzen Einwirkzeit ausgespült. Die Taschen werden anschließend mit einem Laserlicht bestrahlt, dessen Wellenlänge möglichst genau dem Absorptionsmaximum des Farbstoffes entspricht. Damit kann die Energie des Laserlichtes auf den Farbstoff in der bakteriellen Zellwand übertragen werden. Das Farbstoffmolekül kann seinen Spinzustand zu einem Triplett verändern und ist damit in der Lage, seine Energie einem andern Triplett-Molekül in der Nähe zu übertragen. Sauerstoff ist in seinem Grundzustand Triplett, kann also diese Energie aufnehmen, wird angeregt und ändert seinen Spinzustand in eine Singulett-Form. Dieser Singulett-Sauerstoff ist kurzlebig und äusserst toxisch für die Zellwand der Mikroorganismen.

Zahlreiche Publikationen im Bereich der Parodontologie zeigen die antibakterielle Wirkung und die positiven Effekte auf die klinischen Parameter.

In-vitro-Studien zeigten, dass PDT *S.sanguis*, *F.nucleatum*, *P.gingivalis*, *A.actinomycetemcomitans* vollständig eliminieren konnte (DOBSON & WILSON 1992, PFITZNER ET AL. 2004). Diese Markerkeime konnten in Studien von HAAS ET AL. 1997 in vitro und von DOERTBUDAK ET AL. 2001 in vivo von Implantatoberflächen eliminiert resp. reduziert werden. Verbesserung der klinischen Parameter gegenüber Scaling und Root Planing allein wurden u. a. von ANDERSEN ET AL. 2007, CHONDROS ET AL. 2008, BRAUN ET AL. 2008, gezeigt.

Die antibakterielle Fotodynamische Therapie ist nicht invasiv, kennt keine bakteriellen Resistenzprobleme, zeigt keine Nebenwirkungen und Gewebeschädigungen (HAMBLIN ET AL. 2002), ist wirksam (HAMBLIN & HASAN 2004) und einfach in der Durchführung.

Die meisten kommerziell erhältlichen PDT-Systeme funktionieren mit einer Laserlichtsonde, welche subgingival, also in die Taschen, eingeführt werden muss. Dies erfordert aus praktischen und hygienischen Gründen die Verwendung einer Einwegsonde. Zudem erschweren die engen Verhältnisse in der Tasche eine kontrollierte Platzierung und Bewegung der dünnen Sondenspitze. Mit der *transgingivalen* Methode, welche in dieser Studie angewandt wird, kann das Laserlicht mit einer kurzen Glassonde von 8 mm Durchmesser von bukkal resp. oral durch die Gingiva hindurch zum Taschengewebe appliziert werden.

Ziel dieser Studie ist es, die klinischen und antibakteriellen Effekte der PDT durch die *transgingivale* Applikation des Laserlichtes (LASOTRONIC MED-701) in Parodontaltaschen zu erfassen und mit der Evidenz aus anderen Studien mit der subgingivalen Methode zu diskutieren.

Material und Methode

Patienten

19 Patienten mit einer unbehandelten chronischen Parodontitis marginalis wurden in 5 verschiedenen Zahnarztpraxen in der Schweiz für die Studie ausgewählt. Die Patienten erfüllten die folgenden Kriterien:

Alter > 20, guter Gesundheitszustand, unbehandelte chronische Parodontitis marginalis mit wenigstens 24 erhaltungswürdigen Zähnen, keine Antibiotika in den letzten 3 Monaten, keine Schwangerschaft. Es wurden auch Raucher einbezogen.

Die Taschen wurden wie folgt ausgewählt: In je einem Quadranten als Test- respektive Kontrollseite wurde die tiefste proximale Tasche als Test respektive Kontrolle bestimmt.

Lasertherapie

In den Testtaschen kam ein akkubetriebener Handlaser mit einer Wellenlänge von 670 nm und einer Leistung von max. 330 mW zum Einsatz (LASOTRONIC-MED-701-Softlaser, Firma ORCOS Medical AG, Küssnacht, Schweiz). Eine gepufferte 1%-Phenothiazine-Chlorid-Lösung (Methylenblau, Apotheke Rösli, Bern) wurde als Photosensitizer verwendet. Der Photosensitizer wurde aus einer sterilen Einwegspritze mit Metallkanüle vom Fundus ausgehend in die Tasche appliziert. Nach 1 Minute wurden die Taschen mit steriler Ringerlösung 30 Sekunden ausgespült. Die Belichtung der Taschen erfolgte *transgingival* von bukkal und von oral je 1 Minute mit dem MED-701-Softlaser. Die Glassonde des Lasers, mit einem Durchmesser von 8 mm, wurde dabei in Kontakt mit der Gingiva von der Papille bis zur Region des Fundus bewegt (Abb. 1).

Die Einstellung des Lasers auf 80% ergab eine Ausgangsleistung von 264 mWatt, mit einer Leistungsdichte von 530 mWatt/cm². Bei einer Belichtungsdauer von 60 Sekunden entspricht dies einer Energiedichte von 2 mal 31 J/cm².

Die Kontrolltaschen wurden nur mit steriler Ringerlösung gespült.

Klinische, mikrobiologische Parameter

Die klinischen Parameter erfassten die Sondierungstiefe (ST) und den Attachmentverlust (CAL) sowie die Blutung auf Sondierung (BOP). Die mikrobiologischen Untersuchungen erfolgten mit dem PADO-Test (IAI, Institut für Angewandte Immunologie, Zuchwil, Schweiz).

Die folgenden Mikroorganismen wurden bestimmt:

- *Aggregatibacter actinomycetemcomitans* (Aa)
- *Porphyromonas gingivalis* (Pg)
- *Tannerella forsythia* (Tf)
- *Treponema denticola* (Td)
- Total Bacterial Load (TBL)

Studienablauf

Die klinischen Parameter wurden durch den Behandler vor der Behandlung mit einer sterilen Parodontalsonde aufgenommen.

Bei Baseline wurden alle Test- und Kontrollseiten unter Lokalanästhesie professionell mit Handinstrumenten gescaled. Vor und unmittelbar nach dem Scaling erfolgte in beiden Gruppen die mikrobiologische Keimbestimmung mittels PADO-Test.

In der Testgruppe wurde in der gleichen Sitzung die PDT durchgeführt. Danach wurde erneut eine mikrobiologische Probe zur PADO-Analyse entnommen. Die Kontrolltaschen wurden nur mit Ringerlösung gespült.

Nach 2 Monaten wurden die klinischen Parameter erneut aufgenommen. In den Testtaschen erfolgte eine weitere PDT-Behandlung, in den Kontrolltaschen nur eine Ringerspülung.

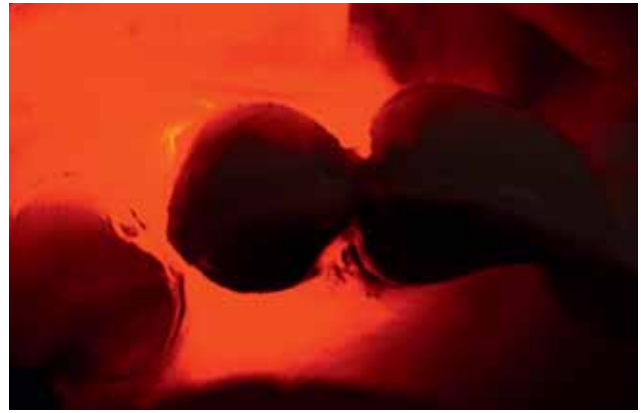
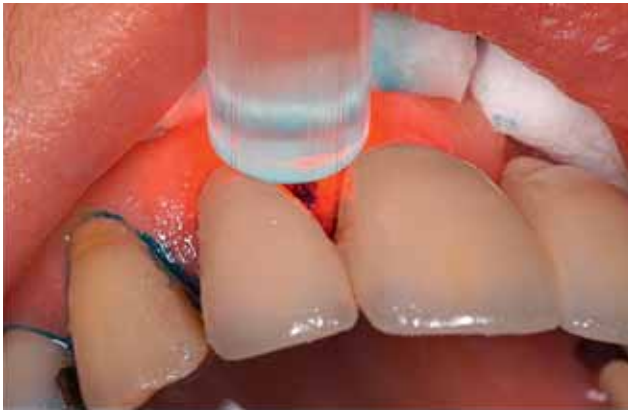

Abb. 1 Die transgingivale Belichtung mit dem Laser MED-701. Links: Sondenspitze von bukkal auf die approximale Tasche bei Zahn 12. Rechts: Durchflutung des Gewebes mit dem Laser mit 670 nm.

Vor und nach dem Eingriff wurden in allen Taschen mikrobiologische Proben entnommen.

Nach weiteren 4 Monaten (6 Monate nach Baseline) erfolgte dieselbe Behandlung der Taschen erneut. Die PDT-Behandlung wurde jeweils ohne Lokalanästhesie durchgeführt. Es ist zu beachten, dass Test- und Kontrolltaschen nur bei Baseline mechanisch durch SRP behandelt wurden.

Da nicht alle Patienten über 6 Monate behandelt werden konnten, sind die Umfänge in der Analyse unterschiedlich.

Das Studienprotokoll ist in Tabelle I zusammengefasst.

Statistik

Die statistische Analyse der Daten erfolgte wegen der Abhängigkeiten der Daten eines Patienten mit nichtparametrischen Modellen für longitudinale Daten nach BRUNNER & LANGER (1999), in Ergänzung zur deskriptiven Statistik. Das Signifikanzniveau wurde bei 0,05 angesetzt. Die Studie hat explorativen Charakter, weshalb keine Korrektur der p-Werte vorgenommen wurde, die durch die mehrfachen Parameter und Fragestellungen

resultierten. Deshalb sind die knapp signifikanten Resultate mit Vorsicht zu akzeptieren.

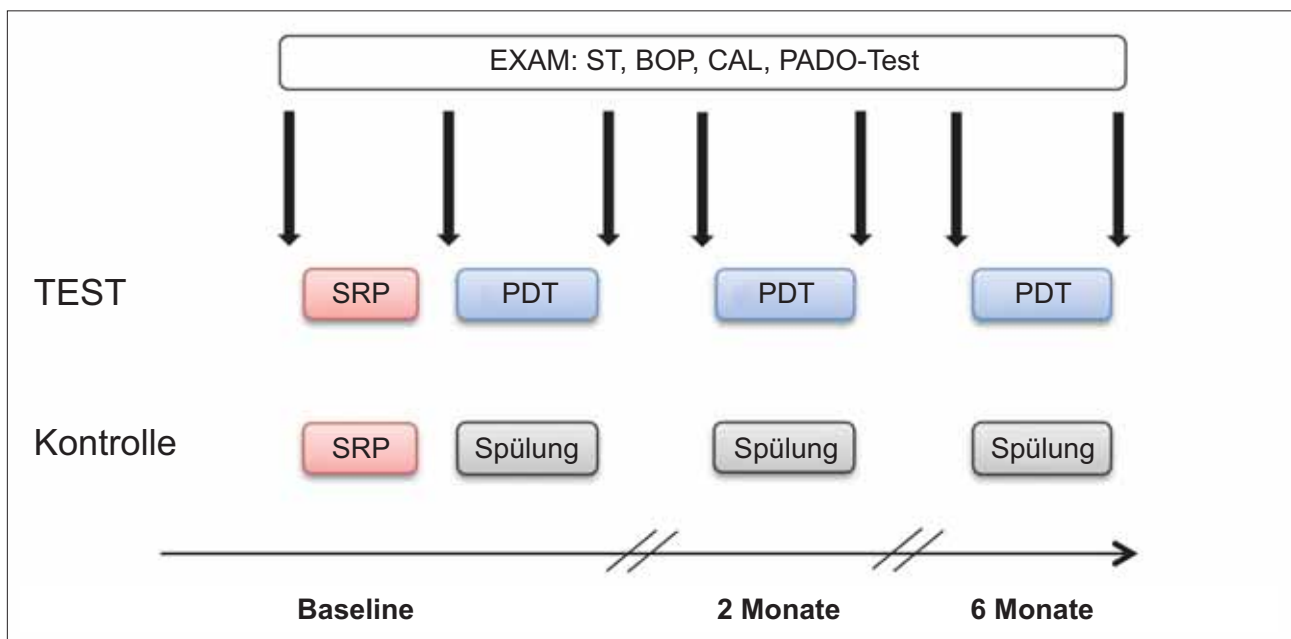
Für den wichtigen Parameter Sondierungstiefen (ST) wurden nichtparametrische 95%-Vertrauensintervalle für den Median der Abnahme beim Zeitpunkt 6 Monate zu Baseline bestimmt.

Da einige Patienten nicht über die ganze Zeit beobachtet werden konnten, wirkt sich dies auf die Bestimmung der statistischen Masszahlen aus.

Resultate

Scaling und Root Planing (SRP) ergab in beiden Gruppen eine Reduktion der Sondierungstiefen (ST), welche nach 2 Monaten in der PDT-Gruppe im Mittelwert 1,6 mm ($\pm 1,7$), in der Kontrolle 1,3 mm ($\pm 1,2$) betragen. Nach 6 Monaten war die Reduktion in der Testgruppe 2,1 mm ($\pm 1,4$), in der Kontrolle 1,5 mm ($\pm 1,6$). Die Differenzen der mittleren Sondierungstiefen, inkl. Standardabweichung und Mediane, sind in Tabelle II dargestellt. Die Reduktion war in beiden Gruppen bei 2 und 6 Mo-

Tab.I Protokoll der Studie. EXAM: klinische Parameter (ST, BOP, CAL) und PADO-Test. SRP: Scaling Root Planing, PDT: Fotodynamische Therapie. Die EXAM erfolgten in Test- und Kontrollgruppe zu den mit den Pfeilen angegebenen Zeitpunkten.



Tab. II Mittlere Differenz der Sondierungstiefen (inkl. Standardabweichung und Mediane) bei 2 Monaten und 6 Monaten: Reduktion der Sondierungstiefen in der Test- und Kontrollgruppe.

ST	2 Monate–Baseline*		6 Monate–Baseline**		95%-V.I.	
Test	1,6±1,7	1,5	2,1±1,4	2,0	1,5	3,0
Kontrolle	1,3±1,2	1,0	1,5±1,6	1,0	1,0	3,0

Signifikante Abnahme in beiden Gruppen (p=0,0001) zwischen Baseline und 2 Monaten* und 6 Monaten**. V.I.: nichtparametrisches 95%-Vertrauensintervall für die Differenz 6 Monate zu Baseline.

Tab. III Mittlere Differenz des klinischen Attachmentniveaus (CAL) (inkl. Standardabweichung und Mediane) bei 2 Monaten und 6 Monaten: Attachmentgewinn in der Test- und Kontrollgruppe.

CAL	2 Monate–Baseline		6 Monate–Baseline	
Test	1,1±1,9	0,0	1,5±1,3	1,0
Kontrolle	0,9±1,5	1,0	0,9±1,7	0,5

Keine Signifikanzen.

naten signifikant (p<0,0001) gegenüber Baseline. Weitere Daten aller vorhandenen Beobachtungen bei Monat 2 resp. 6 sind in der Grafik ersichtlich (Abb. 2). In der PDT-Gruppe war die Reduktion nach 2 Monaten bereits etwas grösser (1,6 mm) als bei der Kontrollgruppe (1,3 mm). Die Sondierungstiefen (ST) blieben in der Testgruppe bis zum 6. Monat kleiner als in der Kontrolle (Abb. 2).

Scaling und Root Planing mit PDT führte bereits nach 2 Monaten zu einem grösseren mittleren klinischen Attachmentgewinn (1,1 mm ± 1,9) gegenüber der Kontrolle (0,9 mm ± 1,5) (Tab. III), der jedoch nicht signifikant war. Auch nach 6 Monaten war der mittlere Attachmentgewinn in der Testgruppe (1,5 mm ± 1,3) etwas grösser als in der Kontrolle (0,9 mm ± 1,7). In Tabelle III ist der klinische Attachmentgewinn der gepaarten Daten dargestellt. Die Grafik (Abb. 3) zeigt den Attachmentgewinn aller vorhandenen Daten.

In beiden Gruppen zeigte sich eine signifikante Reduktion aller Mikroorganismen in den Taschen (TBL = Total Bacterial

Load) zwischen Baseline und 6 Monaten (p=0,0001) (Abb. 4). Die Reduktion der TBL bei 6 Monaten ist in der Testgruppe knapp signifikant (p=0,048) grösser, verglichen mit der Ringerspülung (Tab. IV). Wegen dem multiplen Testen ist dieses Resultat vorsichtig zu interpretieren.

Die Reduktion von *Treponema denticola* (Td) war in beiden Gruppen statistisch signifikant zwischen Baseline und 6 Monaten (p<0,0001) (Abb. 5).

Deutlich zeigten sich der Abfall von Td in beiden Gruppen nach dem SRP sowie die Rekolonisierung nach 2 resp. 6 Monaten. In der PDT-Gruppe war die Rekolonisierung deutlich kleiner als in der Kontrolle. Die Werte waren jedoch nicht signifikant unterschiedlich. Die Reduktion von Td bei 2 Monaten (p=0,016) und bei 6 Monaten (p=0,018) waren in beiden Gruppen signifikant (Tab. V). Wegen dem multiplen Testen sind diese beiden Resultate vorsichtig zu interpretieren. Die Auswertung der Stellen mit Bluten auf Sondierung (BOP) zeigte in beiden Gruppen keine eindeutige Abnahme. Die Resultate der BOP-Messungen sind deshalb nicht dargestellt.

Diskussion

Die PDT stellt ein nützliches Adjuvans zur klassischen Behandlung der parodontalen Taschen dar. Dies konnte in mehreren Studien gezeigt werden:

DE OLIVEIRA ET AL. (2007) zeigten, dass die bakterielle Reduktion bei aggressiver Parodontitis mittels PDT gleichwertig ist zur klassischen mechanischen Therapie. FONTANA ET AL. (2009) zeigten in vitro, dass die Reduktion von parodontal-pathogenen Bakterien in planktonischer Plaue (69%) besser war als

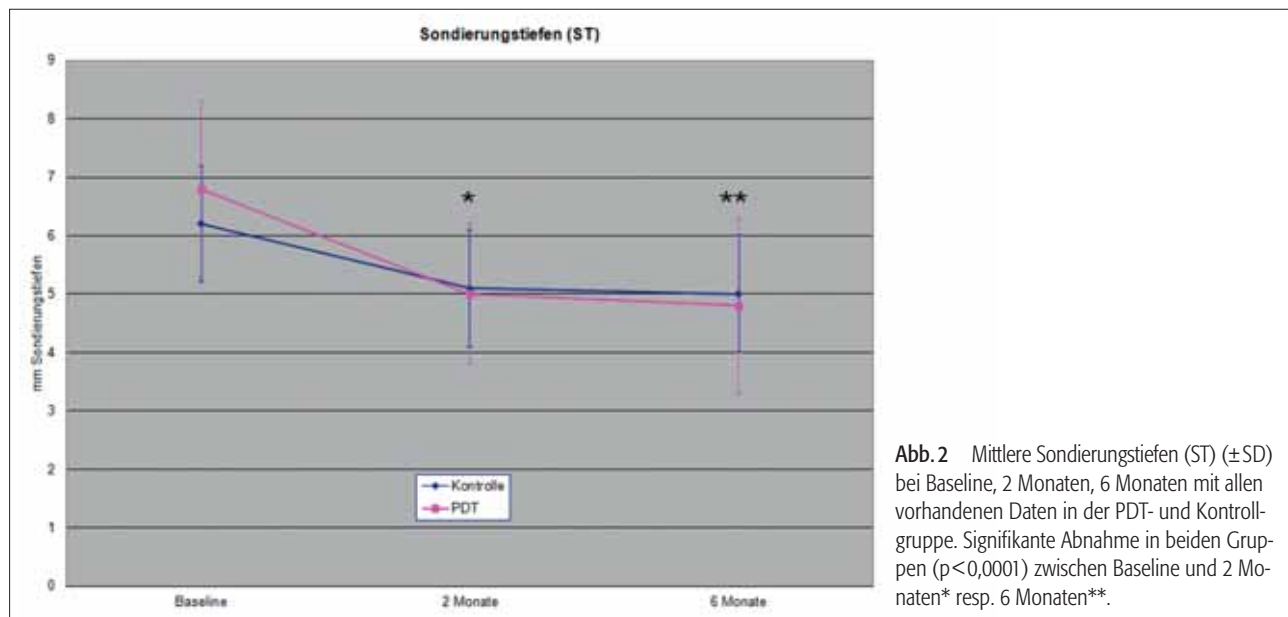


Abb. 2 Mittlere Sondierungstiefen (ST) (±SD) bei Baseline, 2 Monaten, 6 Monaten mit allen vorhandenen Daten in der PDT- und Kontrollgruppe. Signifikante Abnahme in beiden Gruppen (p<0,0001) zwischen Baseline und 2 Monaten* resp. 6 Monaten**.

in einem Biofilm (31%). Die Reduktion der Bakterien war auch in der vorliegenden Studie nicht komplett, zudem handelte es sich bei diesem Patientengut um eine chronische Parodontitis mit vielen subgingivalen Konkrementen. Aus diesem Grund wurden alle Taschen vor der PDT bei Baseline mechanisch durch SRP behandelt. Die Total Bacterial Load (TBL) wurde in beiden Gruppen durch das Deep Scaling signifikant reduziert. Nach 2 Monaten war eine Rekolonisierung deutlich messbar. In beiden Gruppen wurden die Keime erneut reduziert. Nach 6 Monaten zeigte sich in der Testgruppe eine signifikant stärkere Reduktion durch die PDT (Abb. 4). Bei der TBL handelt es sich um die gesamte Keimzahl inklusive Markerkeimen. Die Reduktion des Markerkeims *Treponema denticola* (Td) war in beiden Gruppen signifikant. In der Testgruppe zeigte Td nach

2 und 6 Monaten kleinere Werte als bei der Kontrolle. Die Anzahl der Proben war zu klein, um gegebenenfalls signifikante Unterschiede bei der Ermittlung der anderen Bakterienstämme zu beobachten, insbesondere des Aa, welcher bei Baseline nur in 6 Taschen ermittelt werden konnte.

ANDERSEN ET AL. (2007) stellten dar, wie die PDT als Zusatztherapie die klinischen Parameter Sondierungstiefen und Attachmentlevel positiv beeinflusste. In einer Untersuchung von LULIC ET AL. (2009) konnte gezeigt werden, dass im Recall die mit PDT mehrmals behandelten Stellen langfristig klinisch bessere Parameter aufwiesen als die Kontrollgruppe.

Gerade die langfristige Reduktion der klinischen Parameter wie Taschentiefen und Attachmentverlust durch die PDT ist auch in der vorliegenden Studie ersichtlich (Tab. II und III).

Tab. IV TBL: Total Bacterial Load bei Baseline, nach SRP, nach PDT, 2 Monate (vor/nach), 6 Monate (vor/nach) in der PDT- und Kontrollgruppe (Durchschnitt mit Standardabweichung und Mediane).

TBL	Baseline*	nach SRP	nach PDT	2 Monate vor Beh.	2 Monate nach Beh.	6 Monate vor Beh.	6 Monate nach Beh.*
Test	56,8±25,5 55,5	20,2±12,2 20,8	14,2±9,8 11,1	34,0±18,0 35,4	28,8±18,0 30,4	40,7±25,8 32,2 ^a	21,5±10,1 21,2 ^a
Kontrolle	63,7±32,0 65,2	21,8±9,6 20,2	–	42,5±22,6 44,1	31,6±16,4 26,0	35,9±19,2 36,4	23,4±15,4 23,6

^a Signifikante Reduktion (p=0,048) durch PDT bei 6 Monaten vor/nach, versus Kontrolle.

* Signifikante Reduktion in beiden Gruppen zwischen Baseline und 6 Monaten.

Tab. V Treponema denticola (Td) bei Baseline, nach SRP, nach PDT, 2 Monate (vor/nach), 6 Monate (vor/nach) in der PDT- und Kontrollgruppe (Durchschnitt mit Standardabweichung und Mediane).

Td	Baseline*	nach SRP	nach PDT	2 Monate vor Beh. ^a	2 Monate nach Beh. ^a	6 Monate vor Beh. ^b	6 Monate nach Beh. ^{*b}
Test	1,7±1,5 1,0	0,04±0,1 0,0	0,04±0,2 0,0	0,4±0,5 0,0	0,3±0,8 0,0	0,8±1,2 0,0	0,5±1,0 0,0
Kontrolle	1,9±1,4 1,8	0,06±0,2 0,0	–	0,7±0,9 0,3	0,6±1,0 0,0	1,3±1,5 0,7	0,8±1,6 0,0

* Signifikante Abnahme in beiden Gruppen zwischen Baseline und Abschluss (p<0,0001).

Signifikante Abnahme in beiden Gruppen bei 2 Monaten^a (p=0,016) sowie 6 Monaten^b (p=0,018).

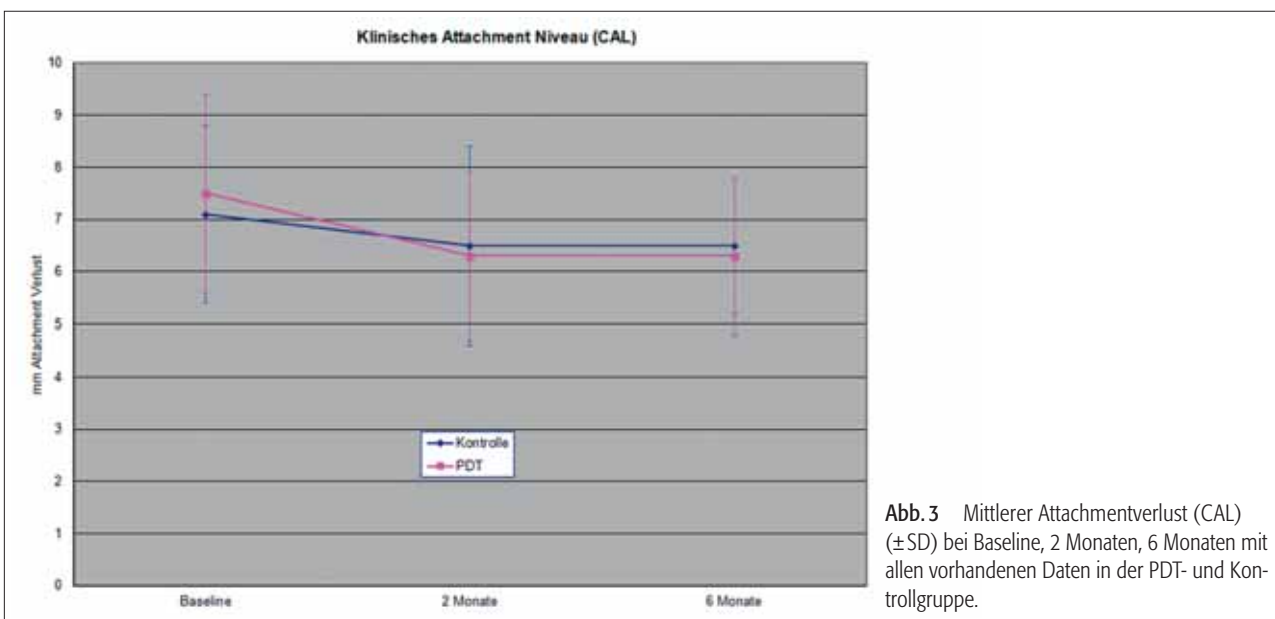


Abb. 3 Mittlerer Attachmentverlust (CAL) (±SD) bei Baseline, 2 Monaten, 6 Monaten mit allen vorhandenen Daten in der PDT- und Kontrollgruppe.

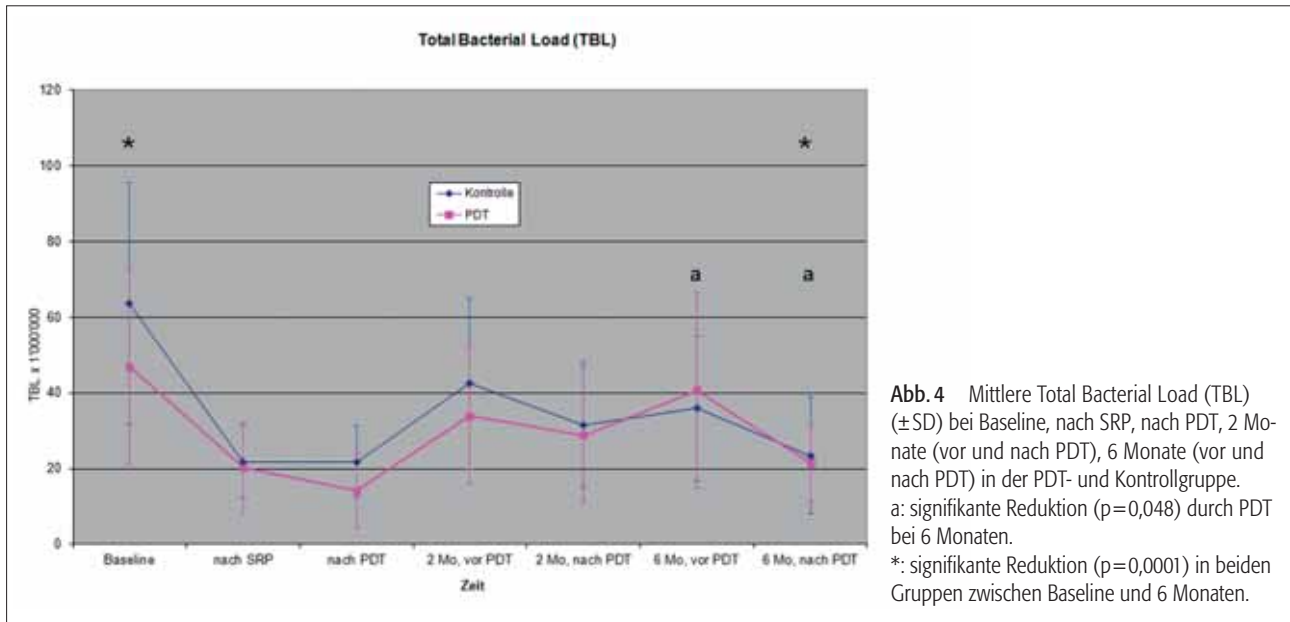


Abb. 4 Mittlere Total Bacterial Load (TBL) (\pm SD) bei Baseline, nach SRP, nach PDT, 2 Monate (vor und nach PDT), 6 Monate (vor und nach PDT) in der PDT- und Kontrollgruppe. a: signifikante Reduktion ($p=0,048$) durch PDT bei 6 Monaten. *: signifikante Reduktion ($p=0,0001$) in beiden Gruppen zwischen Baseline und 6 Monaten.

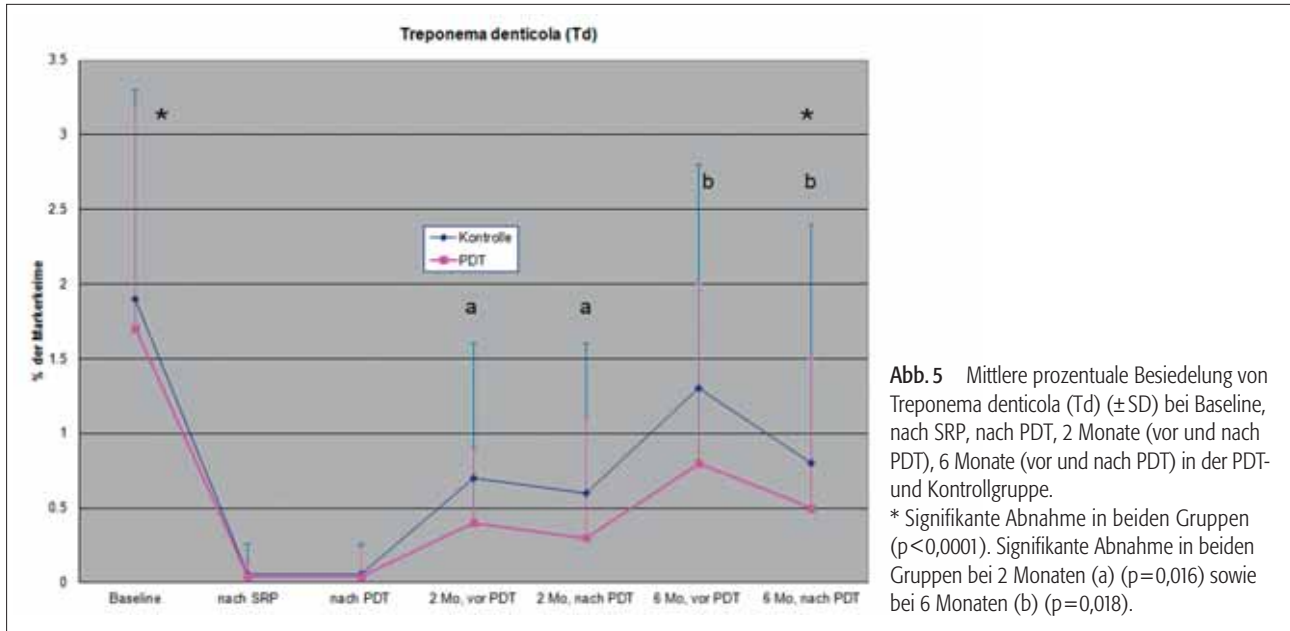


Abb. 5 Mittlere prozentuale Besiedelung von *Treponema denticola* (Td) (\pm SD) bei Baseline, nach SRP, nach PDT, 2 Monate (vor und nach PDT), 6 Monate (vor und nach PDT) in der PDT- und Kontrollgruppe. * Signifikante Abnahme in beiden Gruppen ($p<0,0001$). Signifikante Abnahme in beiden Gruppen bei 2 Monaten (a) ($p=0,016$) sowie bei 6 Monaten (b) ($p=0,018$).

Der Durchschnitt der Sondierungstiefen betrug bei Baseline in der Testgruppe 6,8 mm und in der Kontrollgruppe 6,2 mm. Es handelte sich durchwegs um schwere Parodontalläsionen mit durchschnittlich 7,5 mm resp. 7,1 mm Attachmentverlust.

Die Reduktion der Sondierungstiefen war in beiden Gruppen 2 Monate nach Behandlung deutlich ersichtlich. Aus der klassischen nichtchirurgischen Therapie sind die Taschenreduktion und die Gewinnung des klinischen Attachmentniveaus bekannt (BADERSTEN ET AL. 1984). Im weiteren Verlauf blieben die Werte der Sondierungstiefen und des Attachmentverlustes in der Testgruppe kleiner als in der Kontrolle (Abb. 2. und 3). Die Verbesserung der klinischen Parameter mittels PDT in dieser Studie kann mit den Resultaten aus der oben erwähnten Studie von ANDERSEN ET AL. (2007) verglichen werden. Die Resultate sind ebenfalls im Einklang mit der Meta-Analyse von ATIEH (2009), in welcher die klinischen Parameter ST und CAL mittels PDT signifikant verbessert wurden.

Die Auswahl der approximalen Taschen erfolgte in dieser Studie nach den Kriterien der höchsten Sondierungstiefen im gewählten Quadranten unabhängig von der Wurzelanzahl und Position der Zähne. Die mechanische Bearbeitung der Wurzeloberflächen (SRP) ist bei mehrwurzeligen Zähnen mit zusätzlichem Furkationsbefall komplizierter als bei einwurzeligen Zähnen. Diese Problematik stellte sich bei der Durchführung der PDT weniger, da der Farbstoff unabhängig von der Taschenlokalisation in situ gebracht werden und das Laserlicht mit der *transgingivalen* Methode ebenfalls ohne Zugangsproblem appliziert werden konnte. Eine diesbezügliche Analyse der Faktoren Wurzelanzahl und Zahnposition war infolge der kleinen Probandenzahl nicht aussagekräftig.

Die Bindung des Laserlichtes von 670 nm findet nicht nur beim Photosensitizer (Methylenblau) in der Bakterienzellwand statt, sondern auch an Fotorezeptoren, welche sich im umliegenden Zellgewebe befinden. So zeigte KARU (2007), dass

menschliche Testzellen (Hela-Zellen) in vitro bei Bestrahlung mit Wellenlängen von 620 und 670 nm stärker proliferierten. Auch Enzyme der Atmungskette, (Cytochrom-c-Oxydase) zur Gewinnung von ATP in den Mitochondrien, zeigen eine Absorption in diesem Wellenbereich. Diese Photonenenergie wird vom Gewebe zur Biostimulation genutzt. BRAHAM zeigte in seiner Studie (BRAHAM ET AL. 2009), dass die PDT die Heilung der Parodontalgewebe durch verschiedene Mechanismen fördert. Einerseits konnte er eine 4-log(10)-Reduktion von P.gingivalis zeigen. Andererseits stellte er zusätzlich eine Reduktion der Aktivität von Proteasen und der Zytokine TNF-alpha und IL-1beta fest.

Neueste Untersuchungen von PEJIC ET AL. (2009) zeigten, dass sich der Einsatz eines Softlasers mit einer Wellenlänge von 670 nm nach Scaling und Root planing positiv auf den Gingivalindex und den Bleeding-on-Probing(BOP)-Index auswirkte.

Der BOP war in der vorliegenden Studie kein aussagekräftiger Parameter. Da der BOP nur eine qualitative Aussage ergibt, wurde eine allfällige quantitative Reduktion der Blutungstendenz nicht erfasst. Bei Baseline waren 100% der Taschen BOP-positiv. Die Sondierungstiefen bei Abschluss der Behandlung bewegten sich noch zwischen 4,8 und 5,0 mm im Durchschnitt. Diese Sondierungstiefen zeigen weiterhin eine Blutung auf Sondierung, welche jedoch quantitativ wahrscheinlich leichter ausfällt und daher mit dem BOP nicht unbedingt erfasst werden konnte.

Der biostimulative Effekt der Wellenlänge bei 670 nm ist bekannt. Die PDT hat zusätzlich einen biostimulativen Effekt auf das entzündete Gewebe.

Die PDT zeigt sich als wertvolle Zusatzbehandlung zu der klassischen Parodontaltherapie. Einerseits werden Bakterien abgetötet, andererseits wird die Gewebeheilung und Zellproliferation gefördert. Dai weist 2009 in seinem «PDT-State of the art» darauf hin (DAI ET AL. 2009).

Die beiden Effekte zeigten sich in der vorliegenden Studie klinisch in der Reduktion der Bakterienanzahl und der Sondierungstiefen sowie im Gewinn des Attachmentniveaus. Die Unterschiede in der Reduktion der Sondierungstiefen, im Attachmentniveau, in der besseren Reduktion des TBL und des Td sind deutlich sichtbar, wenn auch nicht alle statistisch signifikant. Dies mag die Folge der kleinen Probandenzahl und der grossen Streuungen sein.

Die transgingivale Anwendung des Laserlichtes ermöglicht eine gute Durchflutung des umgebenden Gewebes mit dem Laserlicht (Abb. 1). Die PDT-Anwendung mit dem LASOTRONIC MED-701 konnte einfach und ohne Nachteile für die Patienten durchgeführt werden. Keine Behandlung erzeugte Nebeneffekte wie Schmerzen oder Schwellung oder eine Verschlechterung der Läsion. Trotz der mechanischen Therapie mit zusätzlicher PDT blieben Resttaschen tiefer als 4 mm übrig. Diese wurden ins Schema der klassischen Parodontaltherapie integriert. In der Folge wurden diese Taschen erneut mit SRP und PDT behandelt oder mittels eines parodontal-chirurgischen Eingriffes reduziert. Gerade die Behandlung der Taschen im Recall zeigt in der bereits erwähnten Studie von LULIC ET AL. (2009) bei der PDT-Gruppe bessere klinische Resultate.

Weitere Studien mit der transgingivalen PDT-Methode sind notwendig, um zu erfahren, ob die PDT das Recall-Intervall vergrössern könnte oder ob der Einsatz von Antibiotika durch die Anwendung der PDT bei aggressiver Parodontitis oder bei periimplantären Läsionen reduziert werden kann.

Schlussfolgerung

Die Durchführung der PDT mit der transgingivalen Methode (LASOTRONIC MED-701) nach dem mechanischen Scaling

und Root Planing ist eine schonungsvolle Zusatztherapie, welche die Rekolonisierung der Taschen verzögert und die Sondierungstiefen sowie den Attachmentverlust nach 6 Monaten gegenüber der Kontrolle reduziert. Die Resultate der in dieser Studie vorgestellten transgingivalen Laserapplikation sind vergleichbar mit der subgingivalen Methode.

Die Anwendung des LASOTRONIC MED-701 mit der *transgingivalen* Methode ermöglicht eine manuell einfache, schonungsvolle Handhabung des PDT-Prinzips, welches ebenfalls an die Dentalhygienikerin delegierbar ist.

Verdankungen

Der Autor dankt herzlich allen Mitarbeitern dieser Studie: für die Untersuchungen und Behandlungen der Patienten:

- Frau Dr. med. dent. Frauke Berres, Bern
- Herr Dr. med. dent. Edgar von Ballmoos, Bern
- Herr Dr. med. dent. Oliver Centrella, Oberrieden
- Herr Dr. med. dent. Martin Cramm, MuttENZ

für die mikrobiologischen Analysen und das grosszügige Entgegenkommen:

- Herr Dr. Hermann Wolf, Institut für angewandte Immunologie, Zuchwil

für die Herstellung des Photosensitizer:

- Herr Dominik Rösli, Rösli Apotheke, Bern

für die technische Betreuung und finanzielle Unterstützung:

- Orcos Medical AG, Küsnacht

für die Beratung:

- Herr Felix Kramer, Lasotronic, CH

Abstract

METTRAUX G, HÜSLER J: **The Antibacterial Photodynamic Therapy after Scaling and Root Planing in the Transgingival Application Mode – A Proof of Principle Controlled Clinical Study** (in German). Schweiz Monatsschr Zahnmed 121: 53–60 (2011)

Background: The antibacterial photodynamic therapy (PDT) has been effective in the periodontal therapy. The laser light application reported in the literature so far is the subgingival placement of a light fibre.

Objectives: To study the effect of PDT with a *transgingival* laser application.

Materials and Methods: In 19 patients with untreated periodontitis 1 test and 1 control site were selected. Both pockets were treated by scaling, root planing. the Test site received additional PDT (LASOTRONIC MED 701 by ORCOS MEDICAL, Switzerland) at baseline, after 2 and 6 months. The control sites were rinsed with ringer solution. Clinical parameters (ST, BOP, CAL) and bacterial monitoring (PADO, IAL, Switzerland) at baseline, 2 and 6 months were recorded.

Results: Mean pocket reduction was after 6 months 2.1 mm (+/-1.4) in the test group, 1.5 mm (+/-1.6) in the control group significantly different. The 95% confidence interval for the difference of the mean reductions of the test and control group after 6 months is (1.5, 3). Mean CAL gain after 6 months was 1.5 mm (+/-1.3) in the test, 0.9 mm (+/-1.7) in the control group. T. denticola showed lower number after 2 and 6 months in the test versus the control.

The total bacterial load (TBL) showed significantly better reduction in the test group at 6 months.

Conclusions: The transgingival application of PDT with the MED 701 showed clinical and bacteriological effects which are comparable to those reported in the literature with the subgingival method.

The transgingival method is convenient, harmless and easy to perform.

Literatur

- ANDERSEN R, LOEBEL N, HAMMOND D, WILSON M:** Treatment of periodontal disease by photodisinfection compared to scaling and root planing. *J Clin Dent.* 2007; 18(2): 34–38
- ANGELOV N, PESEVSKA S, NAKOVA M, GJORSKI I, IVANOVSKI K, ANGELOV D, HOFFMANN O, ANDREANA S:** Periodontal treatment with a low level laser: Clinical findings *Gen Dent* 2009 Sept–Oct; 57(5): 510–513
- ATIEH M A:** Photodynamic therapy as an adjunct treatment for chronic periodontitis: a meta-analysis. *Lasers Med Sci.* 2009 Dec 19. (Epub ahead of print)
- BADERSTEN A, NILVÉUS R, EGELBERG J:** Effect of non-surgical periodontal therapy II Severely advanced periodontitis. *J Clin Periodontol.* 1984; 11: 63–76
- BRAHAM P, HERRON C, STREET C, DARVEAU R:** Antimicrobial photodynamic therapy may promote periodontal healing through multiple mechanisms. *J Periodontol.* 2009 Nov; 80(11): 1790–1798
- BRAUN A, DEHN C, KRAUSE F, JEPSSEN S:** Short-term clinical effects of adjunctive photodynamic therapy in periodontal treatment: a randomized clinical trial *J Clin Periodontol.* 2008; 35: 877–884
- BRUNNER E, LANGER F:** Nichtparametrische Analyse longitudinaler Daten. Oldenbourg, München, 1999
- CHONDROS P, NIKOLIDAKIS D, CHRISTODOULIDES N, RÖSSLER R, GUTKNECHT N, SCULEAN A:** Photodynamic therapy as adjunct to non-surgical periodontal treatment in patients on periodontal maintenance: a randomized controlled clinical trial. *Lasers in Medical Science.* 2008; May 9
- DAI T, HUANG Y Y, HAMBLIN M R:** Photodynamic Therapy for localized infections-State of the Art Photodiagnosis Photodyn Ther. 2009 Sept–Dec; 6(3–4): 170–188
- DE OLIVEIRA R R, SCHWARTZ-FILHO H O, NOVAES A B JR, TABA M JR:** Antimicrobial photodynamic therapy of non-surgical treatment of aggressive periodontitis: a preliminary randomized controlled clinical study. *J Periodontol.* 2007 Jun; 78(6): 965–973
- DOBSON J, WILSON M:** Sensitization of oral bacteria in biofilms to killing by light from low-power laser. *Archives of oral Biology.* 1992; 37: 883–887
- DOERTBUDAK O, HAAS R, BENHART T, MAILATH-POKORNY G:** Lethal photosensitization for decontamination of implant surfaces in the treatment of peri-implantitis. *Clinical Oral Implant Research.* 2001; 12: 104–108
- FONTANA C R, ABERNETHY A D, SOM S, RUGGIERO K, DOUCETTE S, MARCANTONIO R C, BOUSSIOS C I, KENT R, GOODSON J M, TANNER A C R, SOUKOS N S:** The antibacterial effect of photodynamic therapy in dental plaque-derived biofilms. *J Periodont Res.* 2009; 44: 751–759
- HAFFAJEE A, SOCRANSKY S:** *Periodontol* 2000; 1994; 5: 78–111
- HAMBLIN M R, HASAN T:** Photodynamic therapy: a new antimicrobial approach to infectious disease? *Photochem Photobiol Sci.* 2004 May; 3(5): 436–450
- HAMBLIN M R, O'DONNELL D A, MURTHY N, CONTAG C H, HASAN T:** Rapid control of wound infections by targeted photodynamic therapy monitored by in vivo bioluminescence imaging. *Photochem Photobiol.* 2002 Jan; 75(1): 51–57
- KARU T I:** *Ten Lectures on Basic Science of Laser Phototherapy.* Prima Books in Sweden AB, 2007, ISBN 978-91-976478-0-9
- LULIC M, LEIGGENER GÖRÖG I, SALVI G E, RAMSEIER C A, MATTHEOS N, LANG N P:** One-year outcomes of repeated adjunctive photodynamic therapy during periodontal maintenance: a proof-of-principle randomized-controlled clinical trial. *J Clin Periodontol.* 2009 Aug; 36(8): 661–666
- PEJIC A, KOJOVIC D, KESIC L, OBRADOVIC R:** The Effect of Low Level Laser Irradiation on Gingival Inflammation. *Photomed Laser Surg* 2009 Nov 22
- PFITZNER A, SIGUSCH B W, ALBRECHT V, GLOCKMANN E:** Killing of periodontopathogenic bacteria by photodynamic therapy. *J Periodontol.* 2004; 75: 343–349