

Leserbrief

Stellungnahme der FOCH betreffend

Die Rolle des Zahnarztes in der heutigen forensischen Altersschätzung

von D. BERNDT ET AL. in der SMfZ 11/2008

Die Forensischen Zahnärzte der Schweiz (FOCH) distanzieren sich in aller Deutlichkeit von der oben genannten Publikation.

Der Artikel desavouiert die langjährigen Bemühungen der FOCH, um ein einheitliches, einem internationalen Standard entsprechendes Vorgehen bei der Altersschätzung jugendlicher Erwachsener im Asyl- und Strafverfahren in der Schweiz (zusammengefasst im Manual zur zahnärztlichen Altersdiagnostik vom 11/03). In Zusammenarbeit mit der AGFAD (eine internationale *Arbeitsgemeinschaft für Forensische Altersdiagnostik*) empfiehlt sie ein dreistufiges Vorgehen, bei dem ein Rechtsmediziner, ein forensisch tätiger Zahnarzt und ein Radiologe unabhängig voneinander die altersrelevanten Untersuchungen durchführen (SCHMELING ET AL. 2001 und 2008). Besonders heikel sind Fragestellungen zum 18. Altersjahr, da je nach Entscheid für den Angeschuldigten eine langjährige Freiheitsstrafe oder für den Asylsuchenden die Ausweisung resultieren kann. In der Praxis werden für diese Aufgabe mit dem Vorgehen und der Literatur vertraute, forensisch tätige Zahnärzte durch ein Rechtsmedizinisches Institut betraut und nicht einfach «... häufig Zahnärzte angefragt», wie die einleitende Zusammenfassung glauben machen könnte.

Die Publikation von BERNDT ET AL. ist sprachlich und fachlich ungenügend, weiter ist sie unsorgfältig und unsystematisch recherchiert. Nur zwei von vielen möglichen Beispielen sollen dies dokumentieren:

1. Das angebliche Stadium G in Abbildung 1 (Seite 1075) ist kein Stadium G (dieses ist durch eine weitgehend vollständige Wurzellänge, aber einen noch offenen Apex charakterisiert [siehe korrektes Beispiel im Unterkiefer in Abb. 2]).
2. Sätze wie «Auch Veränderungen der Kapillaren in der Pulpa wurden auch zur Altersschätzung herangezogen» (S. 1078) stören nicht nur den sprachlichen Ästhetik.

Die Legenden zu den Abbildungen lassen darauf schliessen, dass die Autorin die internationale Fachliteratur zur Forensischen Altersdiagnostik kaum kennt und mit den Altersangaben einer einzelnen Arbeit fahrlässig unkritisch umgeht. Um nur drei Beispiele zu nennen:

1. Es ist aus zahnärztlich-forensischer Sicht inakzeptabel, bei nicht abgeschlossenem Wurzelwachstum (Stadium G nach DEMIRJIAN 1973) ein Alter von über 20 Jahren anzunehmen (Abb. 2, Seite 1076).
2. Die Altersangaben in den Legenden der im Text nirgends zitierten zahnärztlichen Röntgenbilder (Abb. 2, 4 u. 6) lassen darauf schliessen, dass die Autorin sich auf eine einzelne Publikation stützt (OLZE ET AL. 2003), die wegen der gewählten Statistik (Mittelwertsuntersuchung) kritisch hinterfragt werden muss (Diss. RUHSTALLER 2006). Zumindest die ersten Standardabweichungen von 2,1 bis 2,6 Jahren für das Stadium G hätten berücksichtigt werden müssen. Erwähnenswert ist ferner die Tatsache, dass in der Studie von OLZE ET AL. (2003) eine rein deutsche Population untersucht wurde.

3. Absolut unzutreffend und mit anerkannter Fachliteratur nicht zu belegen ist schliesslich ein Satz auf Seite 1074: «Die Zahnentwicklung ist im Vergleich zur skelettalen Entwicklung langsamer und verzögert, sodass sich die Zähne, insbesondere die Entwicklung der dritten Molaren sehr gut für eine Schätzung im Alter von 14–21 Jahren eignen.» Die Weisheitszähne sind im Vergleich mit anderen Zähnen wegen ihrer ausgesprochenen Variabilität nicht ideal für eine Altersschätzung. Es ist auch nicht möglich, mit den dritten Molaren Aussagen über das 18. Altersjahr hinaus zu machen. Gestützt nur auf die dritten Molaren haben gutachterliche Aussagen dementsprechend mit aller Vorsicht zu erfolgen.

Der Text zu den Abbildungen 3 und 7 (... *welches auf ein Alter von mindestens 19,2 Jahren schliessen lässt*) ist aus rechtsmedizinischer Sicht nicht haltbar (Habilitation SCHMELING 2003). Die Handröntgenbilder lassen im Zusammenhang mit der forensischen Altersschätzung bei abgeschlossenem Epiphysenwachstum mit den allgemein gebräuchlichen Methoden nicht einmal eine absolut sichere Aussage zum juristisch wichtigen Mindestalter von 18 Jahren zu.

Aus juristischer Sicht können die in der vorliegenden Publikation gemachten Angaben schwerwiegende Konsequenzen für den untersuchten Exploranden haben. Bei Berücksichtigung der genannten Zahlen werden forensische Gutachter zu falsch-positiven Schlüssen kommen. Die Publikation schadet damit der Glaubwürdigkeit der Forensischen Altersdiagnostik auf einem ohnehin schwierigen und politisch sensiblen Gebiet.

Zusammenfassend fällt es schwer, nachzuvollziehen, wie dieses Manuskript mit dem wenig zutreffenden Titel (wenn schon, wäre «Die Rolle der Zähne in der forensischen Altersdiagnostik» zutreffender gewesen!) den Eingang in die SMfZ finden konnte, auch unter Berücksichtigung der Tatsache, dass im Teil Praxis und Fortbildung der SMfZ weniger hohe Ansprüche an die Wissenschaftlichkeit der eingereichten Beiträge gestellt werden.

Dr. B. Knell, Konsiliarius und Lehrbeauftragter für Forensische Odonto-Stomatologie an der Universität Zürich, Präsident FOCH.

Dr. Th. Markwalder, Konsiliarius und Lehrbeauftragter für Forensische Odonto-Stomatologie an der Universität Bern, Mitglied FOCH.

Literatur

- OLZE A, SCHMELING A, RIEGER K, KALB G, GESERICK G: Untersuchungen zum zeitlichen Verlauf der Weisheitszahnmineralisation bei einer deutschen Population. *Rechtsmedizin* 13: 5–10 (2003)
- RUHSTALLER P: Zahnärztliche Altersdiagnostik durch röntgenologische Evaluation der Entwicklungsstadien des unteren Weisheitszahnes: Auswertung von 1260 Orthopantomogrammen von Jugendlichen und jungen Erwachsenen. *Med Diss, Zürich* (2006)
- SCHMELING A: Forensische Altersdiagnostik bei Lebenden im Strafverfahren. *Habilitationsschrift* eingereicht am 1.9.2003
- SCHMELING A, KAATSCH H-J, MARRÉ B, REISINGER W, RIEPERT T, RITZ-TIMME S, RÖSING F W, RÖTZSCHER K, GESERICK G: Empfehlungen für die Altersdiagnostik bei Lebenden im Strafverfahren. *Rechtsmedizin* 11: 1–3 (2001)
- SCHMELING A, GRUNDMANN C, FUHRMANN A, KAATSCH H-J, KNELL B, RAMSTHALER F, REISINGER W, RIEPERT T, RITZ-TIMME S, RÖSING F W, RÖTZSCHER K, GESERICK G: Criteria for age estimation in living individuals. *Int J Legal Med* 122: 457–460 (2008)

Antwort auf die Stellungnahme der FOCH betreffend

Die Rolle des Zahnarztes in der heutigen forensischen Altersschätzung

von D. BERNDT ET AL. in der SMfZ 11/2008

Es freut uns, dass unser Artikel auf so reges Interesse gestossen ist. Leider wird in dem Leserbrief die Intention eines Fortbildungsbeitrags übersehen. Unser Artikel ist kein systematisches Review. Er will und kann daher nur einen Überblick über das sehr umfangreiche Gebiet geben.

Selbstverständlich entsprechen die von den Autoren in enger Zusammenarbeit zwischen Zahnmedizin und Rechtsmedizin durchgeführten Altersschätzungen den internationalen Standards. Nur so ist gewährleistet, dass alle Aspekte der Altersschätzung zu einer fundierten und juristisch relevanten Aussage zusammengefasst werden, mit allen Befunden, Beurteilungen und möglichen (Standard-)Abweichungen. Der detaillierte Ablauf ist jedoch umfangreich, sodass in unserem Fortbildungsbeitrag für die Privatzahnärzte der Schweiz lediglich ein Überblick über verschiedene Methoden und keineswegs eine Gebrauchsanleitung für eine forensische Altersschätzung gegeben werden sollte. Dies sollte bitte von den Verfassern des Leserbriefs berücksichtigt werden.

Bei der Abbildung der Mineralisationsstadien ist uns durch die Verwechslung von zwei Bildern tatsächlich ein Fehler unterlaufen, den wir auch in den Korrekturfahnen übersehen haben. Diesen möchten wir mit der beiliegenden Abbildung richtigstellen (Abb. 1). Wir bedanken uns für den Hinweis.

Nicht zuletzt auch aus Platzgründen können die Abbildungen und deren Legenden nur einen kleinen Ausschnitt aus der Befundung eines Falles darstellen und sollten nicht als abschliessende Gesamtdiagnose betrachtet werden. Dies unterstreichen wir dank dem Leserbrief ausdrücklich. Die angesprochenen Standardabweichungen aus den verschiedenen Literaturstellen befinden sich im entsprechenden Textabschnitt unseres Beitrags.

Ein Text, der allen Aspekten (Fortbildung und vollständige Literaturübersicht) gerecht geworden wäre und auch keine Abkürzungen erlaubt hätte, würde an Übersichtlichkeit und Leserlichkeit für den Privatpraktiker verlieren – zu umfangreich ist diese Thematik. Daher haben wir uns im Sinne der Fortbildung dazu entschieden, einige Dinge auf ein lesbares Minimum

bzw. das Wesentliche zu reduzieren. Damit erheben wir keinesfalls den Anspruch auf Vollständigkeit, was im Leserbrief bemängelt wird.

Unklar bleibt die Intention für die Aggressivität des Leserbriefs. Objektiv betrachtet kommen allein fachliche Gründe hierfür nicht in Frage. Die geäusserte Kritik richtet sich im Vergleich zum Umfang unseres Beitrags nur gegen sehr wenige Punkte, was die Heftigkeit des Leserbriefs nicht erklärt. Dann von «Nichtkennen» der Literatur, «unsorgfältiger und unsystematischer Recherche» und «sprachlich ungenügend» zu sprechen, ist vollkommen unangemessen.

Von den fünf angeblich relevanten, aber in unserem Beitrag fehlenden Literaturstellen ist eine erst 2008 erschienen und war uns beim Einreichen des Manuskripts nicht zugänglich. Zwei weitere sind eine nie publizierte Dissertation und eine nie publizierte Habilitationsschrift, die ebenso wie eventuelle Stellungnahmen der FOCH elektronisch nicht zugänglich sind, was deren Relevanz zumindest in Frage stellt.

Basel, den 12. 1. 2009

Dr. D. Berndt und Prof. Dr. A. Filippi

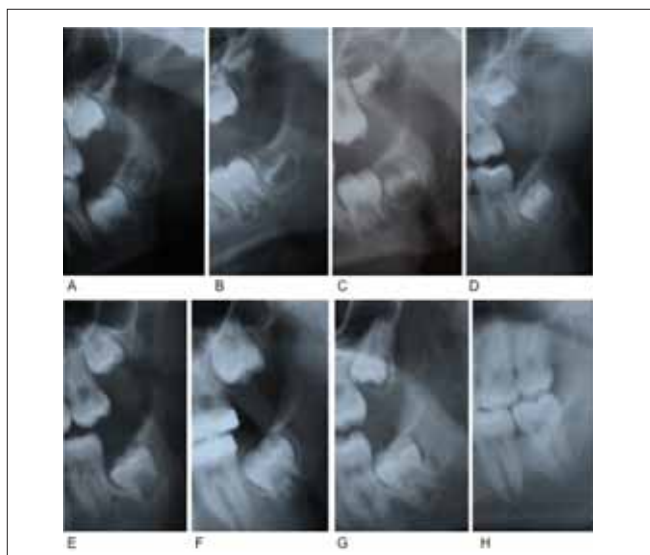


Abb. 1 DEMIRJIAN-Stadien A–H der Weisheitszähne

Lettre d'un lecteur

Prise de position de la FOCH concernant le

Rôle actuel de la médecine dentaire légale dans l'évaluation de l'âge

par D. BERNDT ET AL., paru dans la RMSO 11/2008

Le Groupement suisse des odontologues forensiques FOCH (Forensische Zahnärzte der Schweiz) tient à se distancer catégoriquement de l'article cité en référence.

Cet article apporte un désaveu aux efforts menés depuis de longues années par la FOCH en faveur d'une norme unifiée et internationale pour la méthode d'évaluation de l'âge des jeunes adultes dans les domaines de la procédure d'asile et de la procédure pénale telle qu'elle figure dans le *Manual zur Zahnärztlichen Altersdiagnostik (Manuel d'évaluation de l'âge en médecine dentaire légale)* de novembre 2003. C'est en collaboration avec la *Communauté de travail pour l'évaluation de l'âge en médecine légale (AGFAD, Arbeitsgemeinschaft für Forensische Altersdiagnostik)* que l'on recommande une procédure en trois étapes dans lesquelles un médecin spécialisé en médecine légale, un médecin-dentiste spécialisé en médecine dentaire légale et un radiologue procèdent indépendamment les uns des autres aux examens pertinents pour l'évaluation de l'âge (SCHMELING ET AL. 2001 et 2008). La problématique est particulièrement critique autour de l'âge de 18 ans dont il peut résulter ou non le renvoi d'un requérant d'asile, ou une peine de nombreuses années de prison pour un inculpé. En pratique, cette mission est confiée à des médecins-dentistes spécialisés en médecine dentaire légale et familiers de la procédure et de la littérature; ces tâches ne sont donc pas simplement «... confiées à des médecins-dentistes» comme le résumé introductif de l'article veut nous le faire croire.

L'article de BERNDT ET AL. est insatisfaisant tant du point de vue de la forme que du contenu. De plus, il n'est pas suffisamment fouillé et la recherche manque de systématique. Deux exemples suffiront à le documenter:

1. Le prétendu stade G dans la figure 1 (p. 1083) ne correspond pas à un stade G (qui est caractérisé par la longueur pratiquement entière de la racine, mais avec encore un apex ouvert [voir l'exemple correct dans le maxillaire inférieur dans la fig. 2]).
2. Des phrases telles que «*De même, les modifications des capillaires de la pulpe sont également utilisées pour l'évaluation de l'âge*» sont dérangeantes, et pas seulement pour les esthètes de la langue...

Les légendes des illustrations permettent de conclure que l'auteure ne connaît pour ainsi dire pas la littérature internationale spécialisée sur l'évaluation de l'âge en médecine légale et qu'elle fait preuve de négligence en se référant aux indications relatives à l'âge d'un seul et unique ouvrage. Citons-en seulement trois exemples:

1. Il est inacceptable du point de vue de la médecine dentaire légale d'admettre un âge de plus de 20 ans en présence d'une croissance incomplète des racines (stade G selon DEMIRJIAN 1973) (fig. 2, p. 1084).
2. Les indications relatives à l'âge dans les légendes concernant des radiographies citées nulle part dans le texte (fig. 2, 4 et 6) permettent de conclure que l'auteure se réfère à une seule

et unique publication (OLZE ET AL. 2003), qui doit être soumise à examen critique en raison de la statistique retenue (enquête sur les moyennes) (thèse RUHSTALLER 2006). Il aurait fallu au moins tenir compte des premiers écarts standards de 2,1 à 2,6 ans pour le stade G. Il faut encore mentionner le fait que, dans l'étude d'OLZE ET AL. (2003), c'est une population intégralement allemande qui a fait l'objet de la recherche.

3. Une phrase en page 1082 manque absolument de pertinence et n'est pas compatible avec la littérature spécialisée reconnue: «Comparativement au développement du squelette, le développement dentaire est plus lent et retardé, de sorte que les dents – et en particulier le développement des troisièmes molaires – se prêtent très bien à l'évaluation de l'âge entre 14 et 21 ans.» En raison de leur variabilité considérable, les dents de sagesse ne sont pas idéales pour l'évaluation de l'âge. Il n'est également pas possible de se prononcer au-delà de l'âge de 18 ans avec les troisièmes molaires. Si l'on ne se fonde que sur elles, il y a lieu de faire preuve de la plus grande prudence dans la rédaction d'une expertise.

Le texte qui accompagne les illustrations 3 et 7 (...ce qui permet de conclure que la patiente est âgée de 19,2 ans au moins) n'est pas soutenable du point de vue de la médecine dentaire légale (thèse SCHMELING 2003). Les radiographies du poignet ne permettent pas de se prononcer avec une absolue certitude en relation avec l'évaluation de l'âge en présence de croissance terminée des épiphyses constatées au moyen des méthodes usuelles sur l'âge minimum de 18 ans, si important du point de vue juridique.

Du point de vue juridique encore, les indications figurant dans cet article pourraient avoir de lourdes conséquences pour les sujets examinés. La prise en compte des chiffres indiqués pourrait amener à des conclusions positives erronées dans les expertises de médecine légale. Cet article porte ainsi préjudice à la crédibilité de l'évaluation de l'âge en médecine légale dans un domaine déjà délicat et politiquement sensible.

Pour conclure, il apparaît difficile d'imaginer comment ce manuscrit au titre peu pertinent (mieux aurait valu l'alternative «Le rôle des dents dans l'évaluation de l'âge en médecine légale») a pu avoir accès à la RMSO, même en tenant compte du fait que des exigences scientifiques moins élevées sont posées aux contributions soumises pour parution dans la partie Pratique quotidienne et formation complémentaire de la RMSO.

D^r B. Knell, expert conseil et chargé d'enseignement en odontostomatologie légale à l'Université de Zurich, président de la FOCH.

D^r Th. Markwalder, expert conseil et chargé d'enseignement en odontostomatologie légale à l'Université de Berne, membre de la FOCH.

Bibliographie: voir texte allemand, p. 26.

Réponse à la prise de position de la FOCH concernant le Rôle actuel de la médecine dentaire légale dans l'évaluation de l'âge

par D. BERNDT ET AL., paru dans la RMSO 11/2008

Nous sommes heureux que notre article ait suscité autant d'intérêt. La lettre de lecteurs dont il est ici question ne tient malheureusement pas compte du fait qu'il s'agissait d'une contribution faite au titre de la formation continue. Notre article n'est pas une *systematic review*. Il vise l'ensemble d'un très vaste domaine et ne peut donc en donner qu'un aperçu général.

Il va de soi que les évaluations de l'âge auxquelles ont procédé les auteurs en étroite collaboration avec la médecine légale et la médecine dentaire légale répondent aux exigences des normes internationales en la matière. Ce n'est qu'ainsi que l'on peut être assuré que tous les aspects de l'évaluation de l'âge feront partie intégrante d'un résultat fondé et pertinent en droit, avec tous les diagnostics, toutes les appréciations et tous les écarts (standards) possibles. Le déroulement détaillé de l'évaluation est cependant très vaste et c'est pourquoi notre contribution dans le cadre de la formation continue à l'intention des médecins-dentistes praticiens privés en Suisse ne pouvait donner qu'une vue d'ensemble de diverses méthodes et en aucun cas prétendre à être un manuel de l'évaluation de l'âge en médecine légale. C'est ce dont nous prions les auteurs de la lettre de lecteurs de prendre en considération.

Pour ce qui a trait aux stades de la minéralisation, nous avons effectivement commis une erreur en croisant deux illustrations, erreur qui nous a également échappé lors des stades de correction, ce que nous souhaitons corriger avec la figure ci-jointe (fig. 1). Nous vous remercions d'avoir attiré notre attention sur ce manquement.

Pour des raisons de place, les figures et leurs légendes ne pouvaient contenir qu'une petite fraction des différentes constatations relatives à un cas donné. Elles ne sauraient prétendre à un diagnostic complet et nous le soulignons explicitement en relation avec cette lettre de lecteurs. Les écarts standards visés et tirés de la bibliographie se trouvent dans les passages correspondants de notre contribution.

Un texte qui porterait sur tous les aspects (formation continue et bibliographie complète), sans raccourcis d'aucune sorte,

perdrait de sa clarté et de sa lisibilité pour le praticien privé, tant le sujet est vaste. C'est pourquoi nous avons décidé, dans l'optique de la formation continue, de réduire certains aspects au minimum, voire à l'essentiel. Nous ne prétendons en aucun cas être complets, comme on nous en fait injustement le reproche dans la lettre de lecteurs.

Nous ne nous expliquons pas le caractère agressif de cette prise de position. D'un point de vue objectif, aucun motif concret ne le justifie. La critique formulée ne s'adresse, au regard de l'ampleur de notre contribution, qu'à quelques points seulement. Ceci n'explique pas la vigueur des termes employés. Il est en effet totalement hors de proportion de parler d'ignorance de la littérature, de recherche insuffisamment fouillée et manquant de systématique et d'insuffisances dans la forme.

Parmi les cinq références bibliographiques prétendument pertinentes et absentes de notre article, l'une n'est parue qu'en 2008 et ne nous était pas accessible au moment de la remise de notre manuscrit. Deux autres figurent dans une thèse jamais publiée et une autre dans un mémoire d'habilitation, jamais publié non plus, et qui ne sont pas accessibles par la voie électronique, tout comme d'ailleurs d'éventuelles prises de position de la FOCH, ce qui remet en cause leur pertinence, pour le moins.

Bâle, le 12 janvier 2009

D^r D. Berndt et Prof. D^r A. Filippi

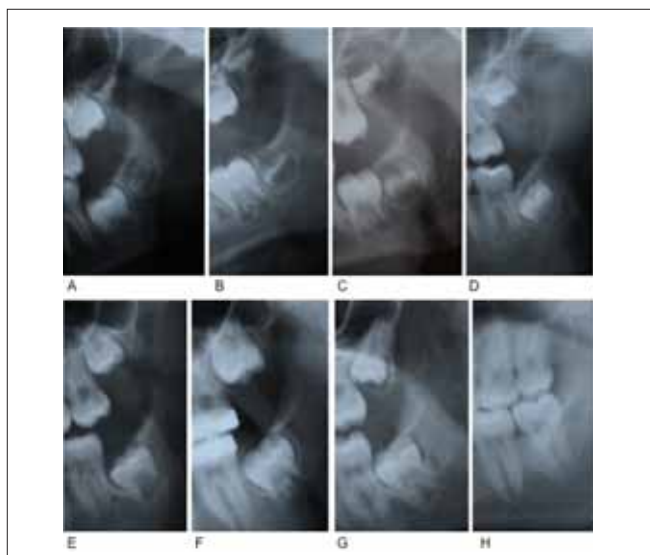


Fig. 1 Stades A-H des dents de sagesse, selon DEMIRJIAN