

# Sanierung eines parodontal geschädigten Gebisses mit implantatgetragenen Zirkoniumdioxidbrücken

Ein Fallbericht

Schlüsselwörter:

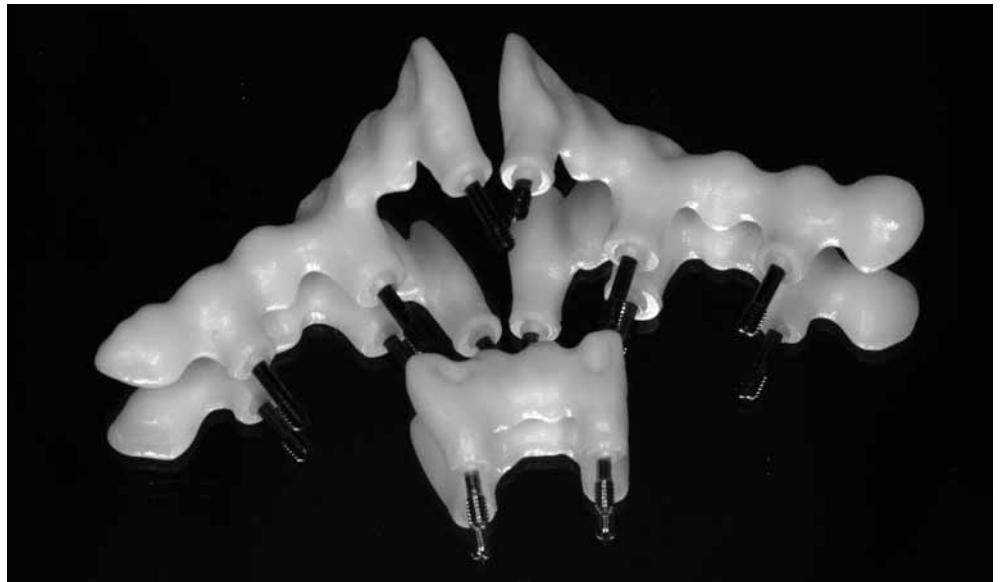Zirkoniumdioxidbrücken, CAD-CAM Technologie, Implantate beim parodontal geschädigten Patienten

**SACHA BALMER**  
**REGINA MERICSKE-STERN**

Klinik für Zahnärztliche Prothetik,  
Universität Bern

**Korrespondenzadresse**

Dr. med. dent. Sacha Balmer  
Prof. Dr. Regina Mericske-Stern  
Klinik für Zahnärztliche Prothetik  
Universität Bern  
Freiburgstrasse 7  
CH-3010 Bern  
regina.mericske@zmk.unibe.ch



**Bild oben:** Zirkoniumdioxidbrückengerüste

**Zusammenfassung** Klinische Aspekte zur implantatgetragenen, fest sitzenden Rekonstruktion beim Patienten mit parodontal geschädigtem Gebiss werden in Kombination mit einer CAD-CAM-Technologie beschrieben. Eine erfolgreiche Stabilisierung und Sanierung des parodontal geschädigten Gebisses kann nach entsprechender Vorbehandlung mit Kronen-Brücken-Rekonstruktionen erreicht werden. Diese ist aber aus funktioneller und ästhetischer Sicht oft unbefriedigend wegen erhöhter Zahnbeweglichkeit, Überlänge der klinischen Kronen und offenen Approximalräumen. Heute müssen Behandler und Patient oft abwägen, ob Zähne erhalten oder durch Implantate ersetzt werden sollen. Dabei müs-

sen sich beide bewusst sein, dass eine Voraussagbarkeit des ästhetischen Resultates mit Implantaten häufig unsicher ist.

Eine eingehende Diskussion mit dem Patienten über seine Erwartungen, Radikalität des Vorgehens, Risiken, biologische und prothetische Aspekte sowie den wissenschaftlichen Hintergrund des Vorgehens sind unabdingbare Voraussetzungen für die Planung und Therapie mit implantatgetragenen Brücken. Der vorliegende Fallbericht zeigt diese verschiedenen Überlegungen auf und beschreibt eine radikale Lösung, die den Bedürfnissen des Patienten entgegenkommt und auf einer modernen CAD-CAM-Technologie beruht.

## Einleitung

Die fortgeschrittene parodontale Schädigung des gesamten Gebisses kann trotz professioneller Unterstützung zu einer Situation führen, die für den Patienten heute nicht mehr akzeptabel ist. Zwar kann erfolgreich eine Stabilisierung und Sanierung mit Kronen-Brücken-Rekonstruktionen erreicht werden (NYMAN & LINDHE 1979); aus funktioneller und ästhetischer Sicht ist dieser Grad der Sanierung oft unbefriedigend wegen erhöhter Zahnbeweglichkeit, Überlänge der klinischen Kronen und offenen Approximalräumen. Aus wenigen Publikationen geht hervor, dass Patienten mit einer Vergangenheit von Parodontitis ein etwas erhöhtes Risiko für Implantatmisserfolge haben können (ELLEGAARD ET AL. 1997, KAROUSSIS ET AL. 2004). Allerdings beruhen die Studien meist auf einer kleinen Patientenzahl und kurzer Beobachtungszeit. Die Erfolgsrate der Implantate im zahnlosen Unterkiefer ist allgemein hoch, auch bei langer Beobachtungszeit, wobei bei bereits zahnlosen Patienten oft gar nicht bekannt ist, warum die Zähne verloren gegangen sind. Im zahnlosen Oberkiefer ist sie umgekehrt niedriger, insbesondere wenn der Kieferkamm eine reduzierte Knochenquantität und Qualität aufweist (JEMT ET AL. 1993, CHAN ET AL. 1998).

Auch bei guter Betreuung des parodontal geschädigten Gebisses mit fortgeschrittenem Attachementverlust besteht die Gefahr, dass der Zahnverlust nicht vermieden werden kann. Für eine spätere Implantation entsteht mehr und mehr eine ungünstige Ausgangslage, insbesondere im Oberkiefer. Zusätzliche chirurgische Massnahmen zur Gewinnung an relativer Knochenhöhe (Sinusbodenelevation: transcrestal oder mit lateralem Zugang) werden nötig, aber auch Massnahmen zum lokalen Knochenaufbau (GBR). Je komplexer die Massnahmen sind, umso höher ist das Risiko von Komplikationen und Misserfolgsraten sowie von ungünstigen Voraussetzungen bezüglich Ästhetik und Lippenstütze.

Die Möglichkeit der Rehabilitation mit Implantaten und die Nachfrage durch den Patienten stellen den Zahnarzt also vor die Entscheidung, wann und ob die weitere Erhaltung der Zähne oder die Extraktion und Implantation anzustreben sei. Ansprüche der Patienten und der Wunsch nach einem raschen Behandlungsablauf und einer komfortablen Lösung, die sie in der beruflichen Tätigkeit und in ihrem sozialen Umfeld möglichst wenig einschränken, sind verständlich. Aber sie entsprechen nicht unbedingt den traditionellen Konzepten und Verfahrensweisen des Zahnarztes. Allerdings kann nicht allein mit biologischen Überlegungen argumentiert werden, es sind vor allem auch technische-prothetische Konzepte, die bei der Entscheidungsfindung eine Rolle spielen und den Ablauf der Behandlung sowie die finanzielle Seite mitbestimmen. Wird die Erhaltung der Zähne nach rein biologischen Parametern definiert und berücksichtigt, kann deren Erhaltung zu ungünstigeren Voraussetzungen für eine optimale prothetische Versorgung führen, wenn Probleme wie Zahnwanderung, Kippung, Elongation über die Okklusionsebene hinaus, Auffächerung der Frontzähne etc. berücksichtigt werden müssen. Heute sollten klinische Entscheidungen auf der bestmöglichen Evidenz beruhen, doch ist diese nach streng wissenschaftlichen Normen gerade für komplexe Gesamtrehabilitationen sehr gering. Eine eingehende Diskussion mit dem Patienten über seine Erwartungen, Risiken, biologische Aspekte, prothetische Technologien, Radikalität und den wissenschaftlichen Hintergrund des Vorgehens sind unabdingbare Voraussetzungen für die Planung und Therapie. Der vorliegende Fallbericht zeigt diese verschiedenen Überlegungen auf und beschreibt eine radikale

Lösung, die den Bedürfnissen des Patienten entgegenkommt und auf einer modernen CAD-CAM-Technologie beruht.

## Patientenfallbericht

### Anamnese

*Hauptanliegen des Patienten:* Der Patient wünschte eine markante Verbesserung von Funktion und Ästhetik. Er störte sich am erfolglosen Bemühen um gesunde parodontale Verhältnisse und, insbesondere auch im Kundenkontakt, an seinem Aussehen.

*Allgemeine Anamnese:* Der 58-jährige Patient mit gutem sozialem und familiärem Hintergrund wurde vom Privat Zahnarzt an die Klinik für Zahnärztliche Prothetik der Universität Bern überwiesen. Er ist beruflich mit seiner Situation als Schadensinspektor bei einer Versicherung sehr zufrieden trotz Stress. Er ist stark engagiert und steht täglich im engen Kundenkontakt.

*Medizinisch:* In letzter Zeit wurden beim Patienten Herzprobleme festgestellt. Es handelte sich gemäss Arztbericht um Rhythmusstörungen, die aber medikamentös gut behandelt werden konnten, ebenso wie der leicht erhöhte Blutdruck. Es bestehen keine weiteren negativen Befunde.

*Dentale Anamnese:* Nach langjähriger Parodontaltherapie beim Privat Zahnarzt und auch beim Parodontalspezialisten, die sowohl für den Patienten als auch aus zahnärztlicher Sicht kein befriedigendes Ergebnis mehr ergab, wünschte der Patient eine umfassende Sanierung mit Implantaten. Diese Lösung wurde auch bereits durch den vorbehandelnden Zahnarzt als Möglichkeit in Betracht gezogen. Der Patient stört sich an der erhöhten Zahnbeweglichkeit, schlechten Ästhetik mit langen Frontzähnen und Zahnwanderung. Aktuell bestanden keine akuten Schmerzen, die Molaren waren auf Druck und beim Beissen harter Nahrung leicht empfindlich.

Der Patient war zum Zeitpunkt der Befundaufnahme Raucher. Hinsichtlich seines Wunsches nach Implantaten wurde dem Patienten ein Rauchstopp nahe gelegt.

### Befund

#### Extraoral/Ästhetik

Der Patient hat eine ovale, leicht trapezförmige Kopfform. Das Profil ist gerade. Die Hautfarbe ist blass und leicht grau. Die Unterkieferfrontzähne sind bei leichter Mundöffnung mehr sichtbar als die Frontzähne im Oberkiefer. Die Mittellinie des Oberkiefers ist leicht nach links, die des Unterkiefers ist im Vergleich zum Oberkiefer gut 2 mm nach rechts verschoben. Die vertikale Dimension scheint erhalten zu sein. Ein starker Frontzahnüberbiss (Overbite) mit unregelmässiger Zahnstellung der Oberkieferfrontzähne und vergrössertem Overjet sind erkennbar, sind aber in Ruhelage und beim Sprechen nicht besonders auffällig und durch eine lange Oberlippe kaschiert (Abb. 1 bis 4).

#### Intraoral: allgemein, mukosal, parodontal, dental, radiologisch

*Allgemein:* Der Patient ist mit Ausnahme der Weisheitszähne voll bezahnt. Zahn 15, 26 und 36 sind wurzelbehandelt. Die übrigen Zähne reagieren CO<sub>2</sub>-Schnee-positiv, bei etwas unklarer Reaktion von 17 und 16. Der Patient betreibt nach einer längeren Parodontaltherapie eine sehr gute Mundhygiene und weist kaum Plaquebeläge auf.

Die ästhetisch unschöne Anordnung der Oberkieferfrontzähne mit starker Exposition der Zahnhäse und unbefriedigender roter Ästhetik fallen auf. Der Überbiss ist ausgeprägt mit Tendenz zu Tiefbiss (Abb. 2).

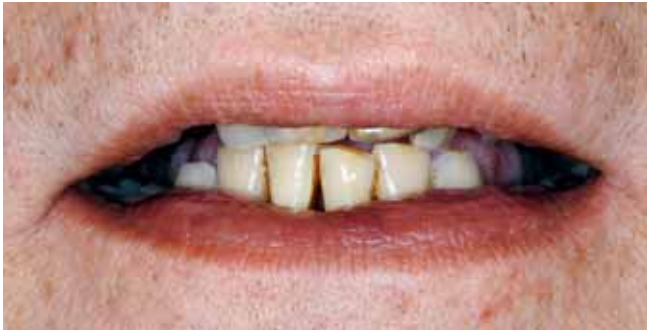

Abb. 1 Ausgangssituation extraoral

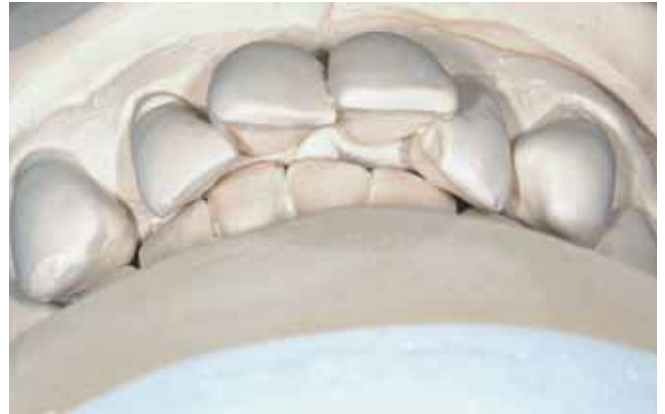

Abb. 5 Detailbild der Modellanalyse

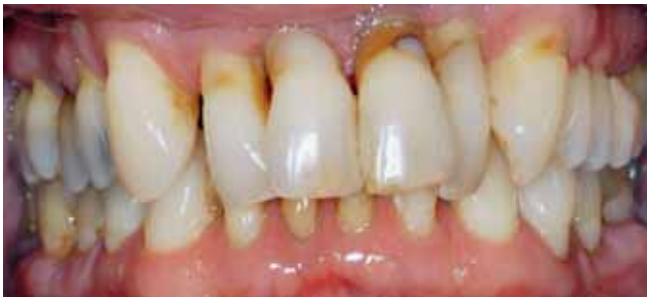

Abb. 2 Ausgangssituation intraoral

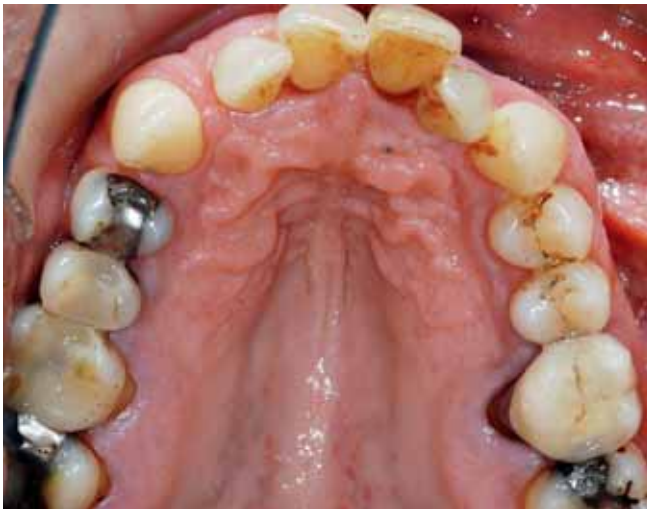

Abb. 3 Ausgangssituation OK-Aufbiss

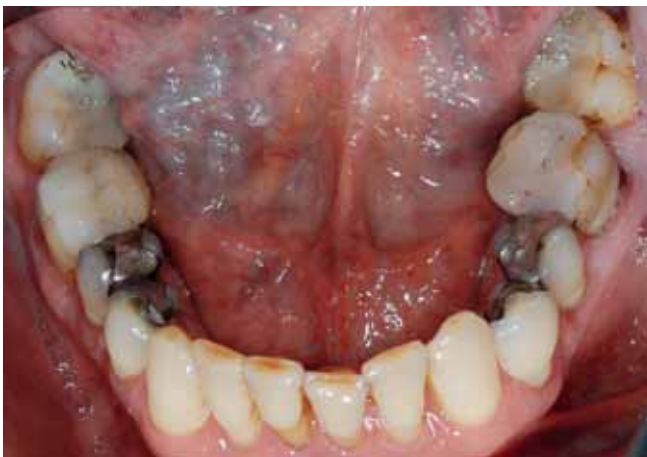

Abb. 4 Ausgangssituation UK-Aufbiss

**Mukosal:** Die Zunge und der Gaumen weisen die für Raucher typischen Epithelveränderungen mit verstärkter Keratinisierung auf. Ansonsten ist die orale Mukosa unauffällig. Leichte Impressionen durch die Unterkieferfrontzähne sind in der Gaumenschleimhaut zu erkennen (Abb. 5).

**Parodontal:** Auf dem Parodontalstatus (Abb. 6) sind die Sondierwerte, die bis zu 10 mm betragen, dargestellt. Der Patient hat generell sowohl bukkal als auch palatinal Rezessionen von bis zu 7 mm. Gesamthaft ergibt dies einen erheblichen Attachmentverlust an der am stärksten betroffenen Stelle (Zahn 41) von bis zu 14 mm. Bei Abwesenheit von weichen Belägen mit einem O'Leary von 13% und nur wenig Zahnsteinbildung beträgt der BoP 30%. Teilweise tritt nach Sondierung Pus aus. Die meisten Zähne weisen zudem eine erhöhte Beweglichkeit mit bis zu Grad II (nach Ramfjord) auf. Bei allen Molaren sind Furkationen sondierbar, im Unterkiefer fast durchgängig.

**Dental/restaurativ:** Die meisten Zähne im Seitenzahnbereich weisen grossflächige Füllungen aus Amalgam oder Komposit auf, auch die Oberkieferfrontzähne wurden mehrfach konservierend versorgt. Viele Füllungen sind bezüglich Randschluss undicht, was weniger auf den Röntgenbildern als vielmehr auf den Abbildungen gut zu erkennen ist. Beginnende Wurzelkaries oder Rezidive sind an verschiedenen Zähnen festzustellen (Abb. 2, 3 und 4).

**Intermaxilläre Beziehung, Okklusion und Modellanalyse:** Es besteht eine deutliche Klasse-2-Verzahnung. Die Kieferkämme haben einen kongruenten Verlauf. Die maximale Interkuspidation ist stabil, Vorkontakte sind jedoch auf den nach mesial gekippten zweiten Molaren des Unterkiefers zu finden.

Bei der Modellanalyse sind der grosse Overjet und Overbite von je rund 10 mm gut messbar, und es ist ebenfalls erkennbar, dass der Patient mit der Unterkieferfront die palatinale Gingiva touchiert (Abb. 5).

**Radiologisch:** Das OPT (Abb. 7) sowie der Einzelbildstatus (Abb. 8) zeigen einen ausgeprägten Attachmentverlust (> 50%) generell im Oberkiefer als auch in der Unterkieferfront. Im UK-Seitenzahngebiet ist der Knochenverlust weniger ausgeprägt, wobei aber bei allen Molaren eine Furkationsinvolvierung besteht.

Die Zähne 15, 26 und 36 zeigen ungenügende Wurzelfüllungen, 26 mit apikaler Aufhellung an der disto-bukkalen Wurzel. Bei Zahn 17 und 16 sind leicht apikale Veränderungen an der palatinalen Wurzel erkennbar, es handelt sich hier um eine kombinierte endodontisch/parodontale Läsion.

Im Weiteren ist die enge Beziehung der Zähne 16, 17, 26 und 27 zum Sinus Maxillaris gut erkennbar. Bei den Wurzelspitzen 15 und 25 ist eine Auswölbung des Kieferkammes in die Kieferhöhle sichtbar.



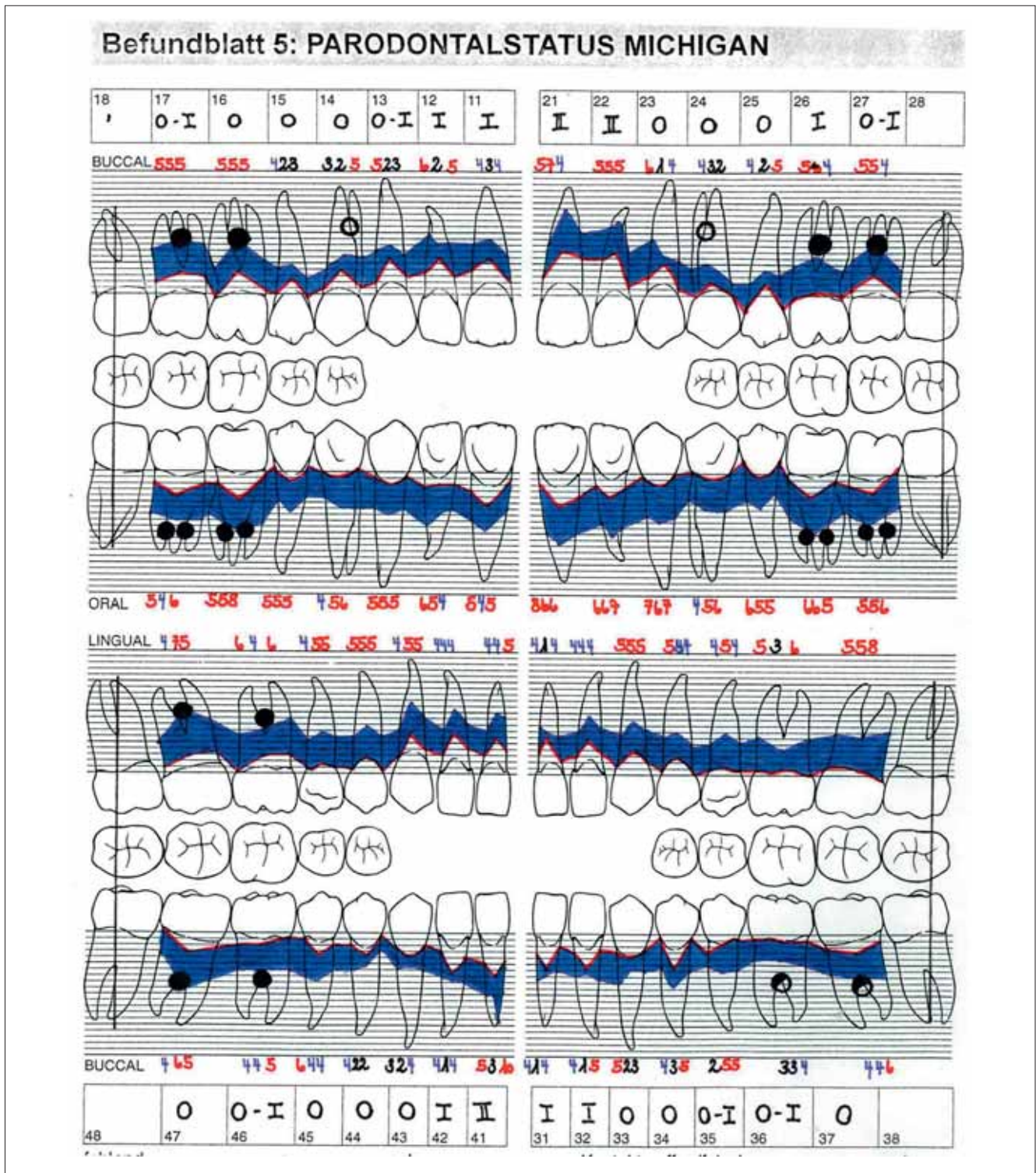


Abb. 6 Parodontalstatus

**Funktionsbefund:** Die Kiefergelenke und Kaumuskeln weisen keine speziellen Befunde auf. Die Unterkieferbewegungen sind nicht eingeschränkt, frei von Geräuschen und schmerzfrei wie auch die Palpation der Kaumuskeln. Die Mundöffnung (Schneidekantenabstand) beträgt trotz tiefem Überbiss 49 mm. Der interokklusale Abstand in Ruhelage beträgt knapp 3 mm im Molarenbereich.

Die Kiefergelenke und auch die umgebenden knöchernen Strukturen weisen auf dem OPT soweit interpretierbar keine speziellen Befunde auf.

**Diagnose, Problemkatalog, Prognose**

**Allgemein medizinische Diagnose:** Hoher Blutdruck, Herzprobleme, Stress im Beruf und Rauchgewohnheit (2 Packungen pro Tag).

**Dentale Diagnose:** Generalisierte chronische Parodontitis (mit Rauchen als modifizierendem Faktor), mit ästhetischen Einbissen und teilweise stark erhöhter Zahnbeweglichkeit bei ausgeprägtem Attachmentverlust im Oberkiefer und in der Unterkieferfront. Grosse Füllungen im posterioren Bereich und Zahnhalskaries.

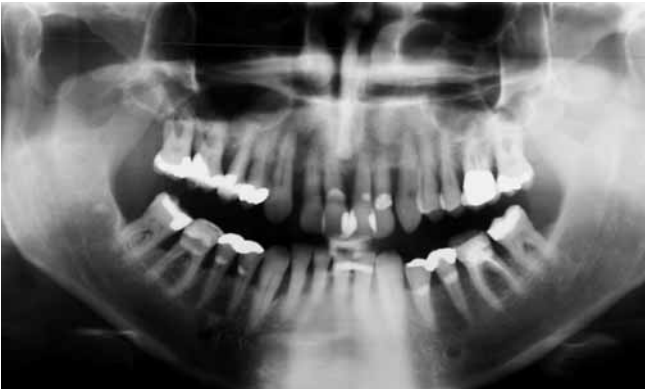

Abb.7 OPT

**Problemkatalog**

- Die Hauptproblematik besteht darin, dass die bereits erfolgte länger dauernde Behandlung der Parodontitis wenig erfolgreich schien, sowohl aus der Sicht des behandelnden Zahnarztes als auch des Patienten.
- Eine weitere konservierende Parodontaltherapie wird vom Patienten klar verworfen. Es besteht heute der Wunsch nach einer definitiven, eher radikalen Lösung und einem Therapiekonzept, das seinen beruflichen und sozialen Aktivitäten entgegenkommt und ihn zeitlich und funktionell wenig belastet.

- Eine abnehmbare prothetische Rekonstruktion wird vom Patienten abgelehnt und nur als allerletzte Variante in Betracht gezogen.
- Bei der Therapie mit einer fest sitzenden Rekonstruktion, parodontal und/oder implantatgetragen, muss wiederum mit langen sichtbaren Zähnen gerechnet werden.
- Allgemein medizinischer Zustand, Stress und Rauchgewohnheit sind voneinander nicht unabhängige Faktoren.

*Prognose:* Der Patient ist sich nach entsprechender Information und Aufklärung seiner Risikofaktoren bewusst und erkennt, dass diese für eine gute Prognose positiv verändert werden müssen. Aufgrund der parodontalen Vorgeschichte und im Hinblick auf eine allfällige Implantatlösung muss der Therapieplan eine Raucherentwöhnung beinhalten. Vom Patienten ist Verständnis und eine gute Kooperation zu erwarten (Tab. I).

Intermaxillär muss die Klasse-2-Verzahnung beachtet werden. Die Frontzahnästhetik lässt sich verbessern, insbesondere auch, wenn bei einem radikalen Vorgehen die Extraktion von Frontzähnen ins Auge gefasst würde.

**Behandlungsplanung und Ablauf**

**Planungsunterlagen, Planungsvarianten**

Die Planung richtete sich nach den erhobenen Befunden, der Modellanalyse und den Bedürfnissen des Patienten. Sie war von Beginn an auf ein eher radikales Vorgehen mit der Erhaltung von wenigen sicheren Zähnen ausgerichtet. Dabei wurde

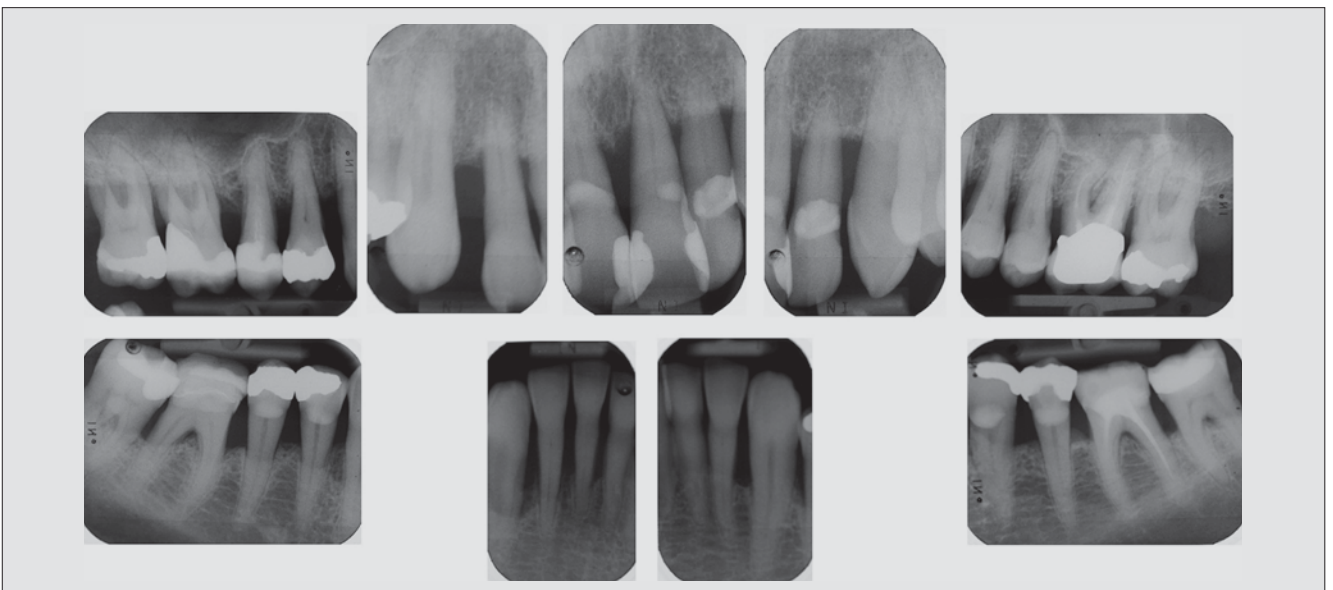


Abb.8 Einzelröntgenstatus

	17	16	15	14	13	12	11	21	22	23	24	25	26	27
Nicht erhaltungswürdig	☹	☹	☹			☹	☹	☹	☹				☹	☹
Zweifelhaft				☺	☺					☺	☺	☺		
Sicher														
Sicher			☺	☺	☺					☺	☺	☺		
Zweifelhaft	☺	☺											☺	☺
Nicht erhaltungswürdig						☹	☹	☹	☹					
	47	46	45	44	43	42	41	31	32	33	34	35	36	37

Tab.1 Dental: Einzelzahnprognose



bei einem Verzicht auf zweifelhafte oder nicht erhaltungswürdige Zähne als Vorteil angesehen, dass das Knochenangebot für eine Implantation noch optimal ausgenutzt werden konnte, ohne zusätzliche Kamm aufbauende Massnahmen anwenden zu müssen. Ein zahnerhaltendes Behandlungskonzept mit provisorischen Rekonstruktionen oder Kronen-/Brückenarbeiten auf bestehenden Zähnen wurde nach langer und schliesslich erfolgloser Behandlung durch den Allgemeinpraktiker und den Parodontalspezialisten nicht weiterverfolgt. Auf die detaillierte Planung von abnehmbaren Rekonstruktionen wurde ebenfalls verzichtet.

Um dem Patienten einen alternativen, weniger radikalen Behandlungsplan präsentieren zu können, erfolgte zudem eine Besprechung mit der Kieferorthopädie, ob und wie erfolgreich eine orthodontische Behandlung zur Intrusion und Stellungskorrektur der Frontzähne durchführbar sei (WILLIAMS ET AL. 1982). Allerdings wurde eine solches Behandlungskonzept vom Patienten abgelehnt und daher nicht mehr weiterverfolgt. Schliesslich spielten auch finanzielle Überlegungen eine Rolle, trotz dem beträchtlichen Budget vonseiten des Patienten. Es ergaben sich folgende Überlegungen:

1. Eine verkürzte Zahnreihe mit Prämolarenokklusion in beiden Kiefern wurde ins Auge gefasst. Diese Variante beinhaltete die Extraktion aller Molaren und der vier Frontzähne je im Ober- und Unterkiefer mit nachfolgendem Ersatz durch implantatgetragene Brücken. Allerdings war damit das parodontale Problem aller im Oberkiefer verbleibenden Zähne nicht gelöst und der Wunsch nach kürzeren Zähnen in Bezug auf 13 und 23 nicht erfüllt. Der Patient sah es im Hinblick auf sein noch nicht allzu fortgeschrittenes Alter als wünschenswert an, die ersten Molaren zu ersetzen. Zudem würde wegen des Distalbisses eine verkürzte Zahnreihe im Oberkiefer vom Patienten wohl als Mangel an genügend Kauheiten empfunden werden.
2. Für den Unterkiefer wurde die gleiche Variante wie unter 1 bei zusätzlichem Ersatz der ersten Molaren durch je ein Implantat geplant. Für den Oberkiefer ging es in dieser Planungsvariante um die volle Radikalität mit Extraktion aller Zähne und Ersatz durch eine implantatgetragene Brücke auf sechs Implantaten, je in der Region der zweiten Prämolaren, der Eckzähne und der zentralen Inzisiven. Hier stand die Extraktion der Eckzähne zur Diskussion. Die Eckzahnführung auf natürlichen Zähnen mit ihren parodontalen Rezeptoren würde als Vorteil angesehen. Die Erhaltung der Eckzähne wurde schliesslich verworfen, weil sie das prothetische Design und den Behandlungsablauf eher komplizierten.

#### Geplanter Behandlungsablauf

1. Raucherentwöhnung in Zusammenarbeit mit dem Hausarzt.
2. Der dentale Behandlungsplan sah verschiedene Etappen im Ablauf vor, die es dem Patienten erlauben würden, immer mehr oder weniger normal funktionieren zu können. Auf die Eingliederung einer abnehmbaren prothetischen Rekonstruktion wurde verzichtet, auch in der provisorischen Phase.
3. In einer ersten Behandlungsphase wurde geplant, die Molaren sowohl im Ober- als auch im Unterkiefer zu extrahieren, zusätzlich auch die zweiten Prämolaren im Oberkiefer. Daraufhin waren verzögerte Sofortimplantationen in den Regionen 15, 25, 36, 46 vorgesehen, wobei bei 15, 25 zusätzlich je eine transcrestale Sinusbodenelevation notwendig war. Nach der Einheilung dieser vier Implantate sollten 36 und 46 definitiv versorgt werden.

4. Anschliessend war im Oberkiefer die Extraktion aller restlichen Zähne (14 bis 24) vorgesehen mit Sofortimplantation (CHEN ET AL. 2007, GRUNDER ET AL. 1999) in die Alveolen von 23, 21, 11 und 13. Als Konzession an den Patienten wurde die immediate Abgabe einer Kunststoffbrücke vorgesehen, sofern eine genügende Stabilität der Implantate erreicht werden konnte. Dabei diente das Provisorium zur Analyse von Ästhetik und Funktion.
5. Für die Unterkieferfrontzähne war das gleiche Prozedere mit Extraktion von 42, 41, 31, 32, Sofortimplantation und Sofortbelastung vorgesehen.
6. Nach der Einheilung der Implantate sollten die provisorischen Rekonstruktionen durch definitive Brücken sowohl im Ober- als auch im Unterkiefer ersetzt werden.

#### Therapieverlauf

Nach der nochmaligen Untersuchung und Besprechung mit dem Hausarzt wurde als erster Therapieschritt die erfolgreiche Raucherentwöhnung mit anfänglicher Hilfe von Nikotinplastern abgeschlossen.

Zu Beginn der zahnärztlichen Therapie wurden wie geplant zuerst die Molaren und Zahn 15 auf der rechten Seite entfernt sowie einige Tage später die Molaren auf der linken Seite inklusive Zahn 25. Im Sinn einer verzögerten Sofortimplantation erfolgte ein Monat später die Implantation («Replace Tapered Groovy®»-Implantate, Nobel Biocare) in den Regionen 46 und 15. Bei der Implantation in regio 15 wurde mithilfe der «Summer»-Technik eine transcrestale Sinusbodenelevation durchgeführt, wobei Bio-Oss® (Geistlich, Schweiz) als Augmentationsmaterial verwendet wurde (Abb. 9). Die mit dem Implantat inkongruenten Stellen der Extraktionsalveole 46 wurden ebenfalls mit Bio-Oss® aufgefüllt. Der Patient erhielt als Antibiotikum dreimal täglich Clamoxyl® 750 (ClaxoSmithKline AG, Schweiz) sowie ein Antiphlogistikum (Mephador® 500, Mepha Pharma AG, Schweiz) und Chlorhexidin-Spüllösung 0,1%. Innerhalb von 48 Stunden zeigte sich, dass der Patient das Antibiotikum nicht vertrug. Er reagierte mit starkem Durchfall, sodass wegen der Gefahr von Dehydrierung eine Spitalweisung durch den Hausarzt angeordnet wurde. Dort wurde eine pseudomembranöse Colitis festgestellt. Wegen dieses

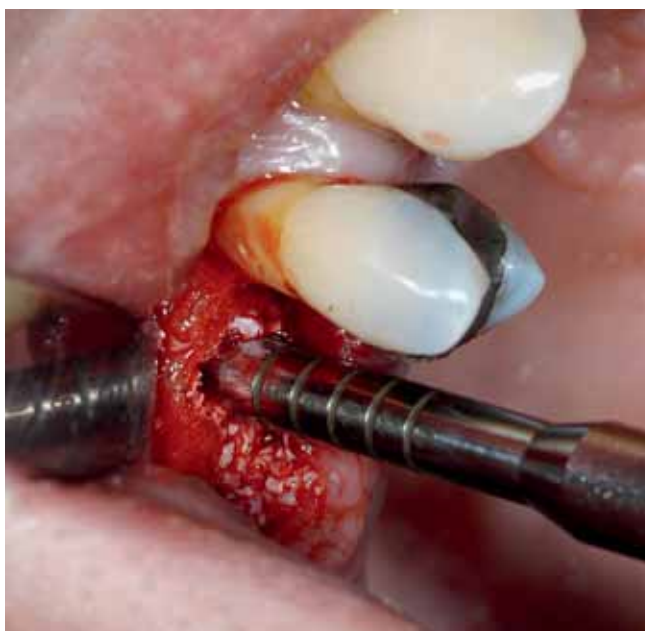

Abb. 9 Implantation mit transcrestaler Sinusbodenaugmentation regio 15

Zwischenfalls musste die Behandlung für einige Wochen ausgesetzt werden. Der Patient erholte sich aber gut, und die transgingivale Einheilung der Implantate verlief per se komplikationslos. Nach Rücksprache mit den behandelnden Ärzten wurde entschieden, wenn immer möglich auf eine weitere Antibiose irgendwelcher Art zu verzichten, da nicht vorausgesagt werden konnte, wie zukünftige Reaktionen des Patienten auf Antibiotika ausfallen würden.

Als Nächstes erfolgte analog zur rechten Seite die Implantation in den Regionen 36 und 25. Das Implantat regio 25 wurde wiederum mithilfe der «Summer»-Technik und Bio-Oss® inseriert, und die Extraktionsalveole um das Implantat 36 wurden ebenfalls mit Bio-Oss® aufgefüllt. Die Implantate wurden wegen der ausgesetzten Antibiose unter der Mukosa vernäht. Die Wundheilung verlief komplikationslos, und nach rund zehn Wochen konnten die beiden Implantate 25 und 36 wieder eröffnet werden. Während dieser ganzen Behandlungsperiode war es dem Patienten möglich, auf seinen eigenen Zähnen bei stark verkürzter Zahnreihe zu funktionieren.

In der Reevaluation der provisorischen Phase hat sich gezeigt, dass die stark verkürzte Zahnreihe für den Patienten eine relativ grosse Einschränkung des Kaukomforts darstellt. Nicht zuletzt wird dies verstärkt durch den Distalbiss. Es wurde daher in der Zwischenzeit im Artikulator auf radierten Modellen ein vollständiges Set-up des Oberkiefers und der Unterkieferfrontzähne angefertigt, mit den erwünschten Korrekturen des Overjet und Overbite resp. des Tiefbisses.

Als nächster Schritt wurden die Frontzähne 32, 31, 41 und 42 extrahiert und in den Regionen 32 und 42 je ein Implantat inseriert (Abb. 10), wiederum mit entsprechender Auffüllung der Alveolen mit Bio-Oss®. Sofort nach der Operation wurden die Implantate mithilfe eines rahmenförmigen Löffels abgeformt, und der Zahntechniker stellte eine auf dem Set-up basierende Kunststoffbrücke her (Abb. 11), die gleichentags dem

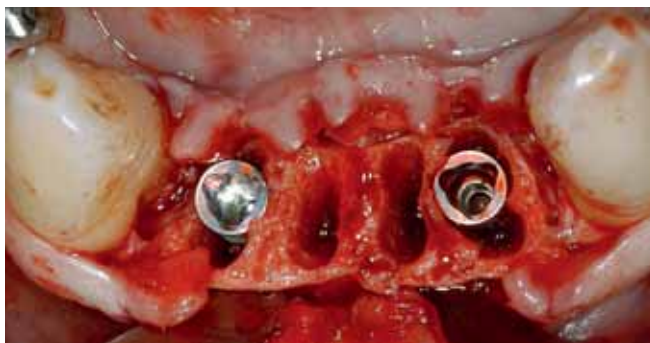

Abb. 10 Sofortimplantation in der UK-Front

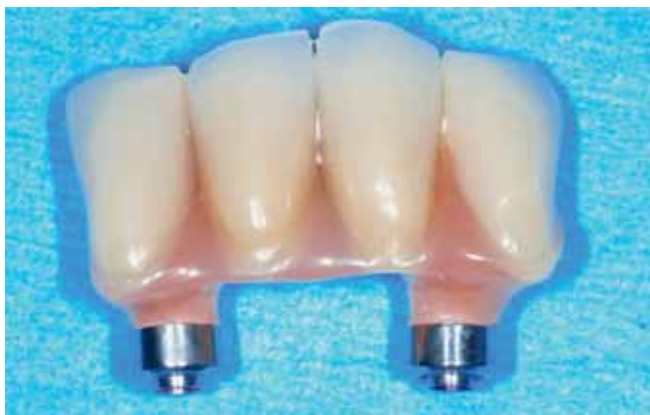

Abb. 11 Provisorische Kunststoffbrücke UK-Front

Patienten eingesetzt werden konnte. Wiederum wurde auf eine Antibiose verzichtet.

Während dieser provisorischen Phase erfolgte im Weiteren die Abformung der Implantate 36 und 46 mit verschraubten Abformpfosten, individuellem Löffel und Impregum®-Abformmasse (3M ESPE, Deutschland). Der Zahntechniker stellte auf konfektionierten passenden Titanabutments zwei vollkeramische Kronen mit Zirkoniumdioxidgerüst her (Zeno® Tec, Wieland Dental, Deutschland). Diese wurden mit Panavia F 2.0® (Kuraray, Japan) definitiv einzementiert.

Nach einer Einheilphase von vier Monaten (Abb. 12) des Implantates 25 konnte die Versorgung des Oberkiefers definitiv in Angriff genommen werden. In einer einzigen Sitzung wurden die restlichen Zähne 24, 23, 22, 21, 11, 12, 13 und 14 extrahiert, und eine Sofortimplantation erfolgte bei minimalster Aufklappung in den Regionen 11, 21 mit «regular platform»- und 13, 23 mit «wide platform» Implantaten (Abb. 13). Wiederum wurde direkt nach der Operation mithilfe eines rahmenförmigen Löffels eine Impregum®-Abformung der mittlerweile sechs Implantate genommen (Abb. 14). Der Zahntechniker stellte aufgrund des Set-ups eine provisorische, ganz aus Kunststoff hergestellte «Full arch»-Brücke her, die aber aus materialtechnischen Stabilitätsgründen keine Extensionen distal von 15 und 25 aufwies (Abb. 15). Auch hier wurde auf eine Antibiose verzichtet; die Wundheilung verlief komplikationslos. Dank dem minimal invasiven Vorgehen blieben sowohl die Schwellung als auch Schmerzen praktisch aus. Der Patient

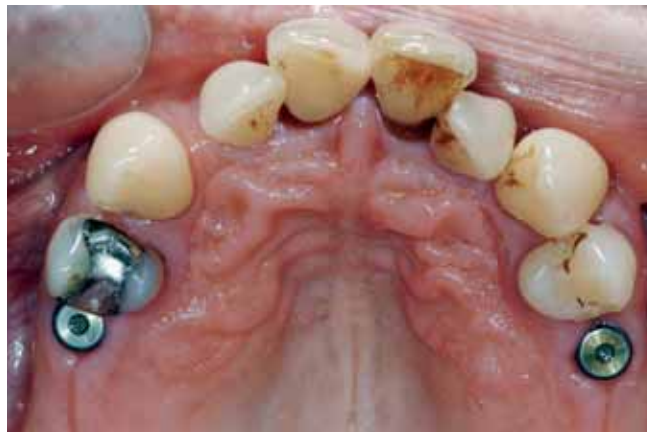

Abb. 12 Status nach Einheilung der Implantate 15, 25 vor der Extraktion der übrigen OK-Zähne

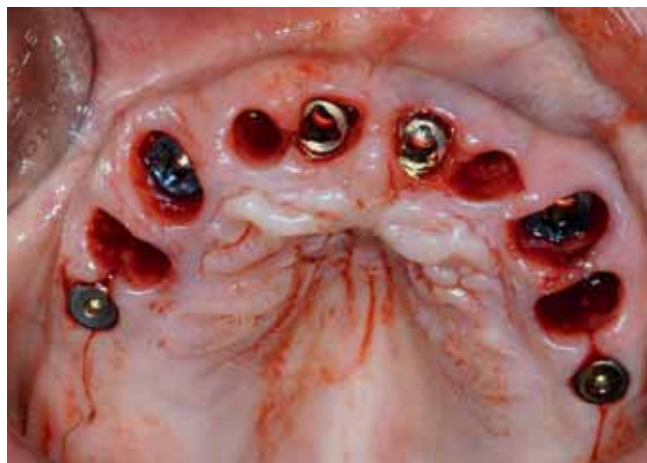

Abb. 13 Situation nach Extraktion und Sofortimplantation regionen 13, 11, 21, 23



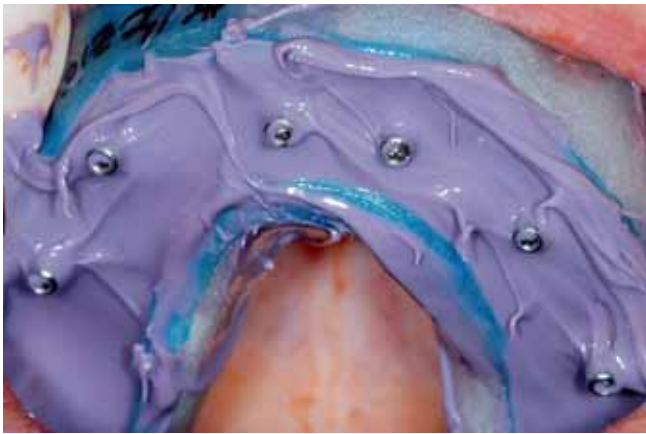

Abb. 14 Impregum®-Abformung mit Rahmenlöffel

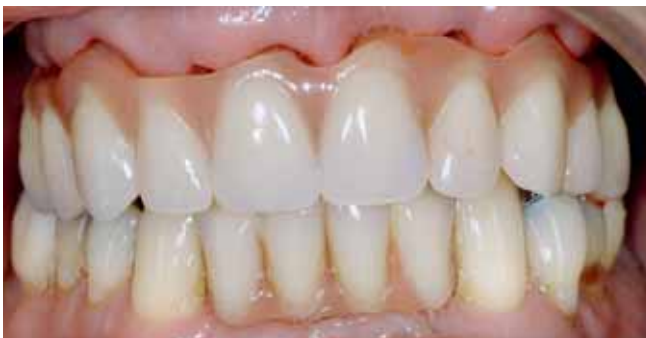

Abb. 15 Provisorische Brücken in situ

war so innert kürzester Zeit wiederum voll funktionstüchtig und beruflich einsatzfähig. Eine dreimonatige Einheil- und Beobachtungszeit diente dem Patienten auch zur Angewöhnung an die veränderte Frontzahnkonfiguration.

Wie die Reevaluation zeigte, wies das Provisorium nun kürzere Frontzähne auf. Im zervikalen Bereich war es zudem aus Stabilitätsgründen durch den Kunststoff ergänzt (Abb. 15), auch der Einfachheit halber bei der Herstellung. Wie schon früher in der Behandlung evaluiert, sollte die definitive Arbeit dem Patienten mehr Kaueneinheiten zur Verfügung stellen. Distal der Implantate in den Regionen 15 und 25 wurde somit je ein Flieger als zusätzlicher Okklusionskontakt geplant.

Als definitive festsitzende Versorgung kam eine entsprechende Titanbrücke mit der Wrap-around-Technik in Frage (BALMER & MERICSKE 2006). Der Patient wünschte sich aber ein Kronen-Brücken-Design im Ober- und Unterkiefer ohne Simulation eines Gingivalsaumes. Er war sich bewusst, dass die Zähne länger würden, aber nur im zervikalen und nicht im inzisalen Bereich.

Der Entscheid fiel auf voll keramische Rekonstruktionen, mit Zirkoniumdioxid-Gerüsten (Procera®-Technologie, Nobel Biocare, Schweiz/Schweden) und Porzellanverblendung. Damit die sechs Implantate möglichst präzise abgeformt werden konnten, wurden die verschraubten Abformpfosten untereinander mit Draht und Duralay® (Reliance, USA) verblockt (Abb. 16). Sowohl im Ober- als auch im Unterkiefer erfolgte die Abformung mit Impregum® und individuellen Löffeln. Auf den Modellen wurden sogenannte «Verification Stents» hergestellt, die zur Überprüfung der Präzision der Abformungen dienten (Abb. 17). Danach wurde eine Bissnahme mit Schablonen und Gesichtsbogen vorgenommen. Die Gesamteinprobe erfolgte nochmals mit einem Set-up von vorgefertigten Prothesenzähnen (Abb. 18). Dies diente zur letzten ästhetischen Überprü-

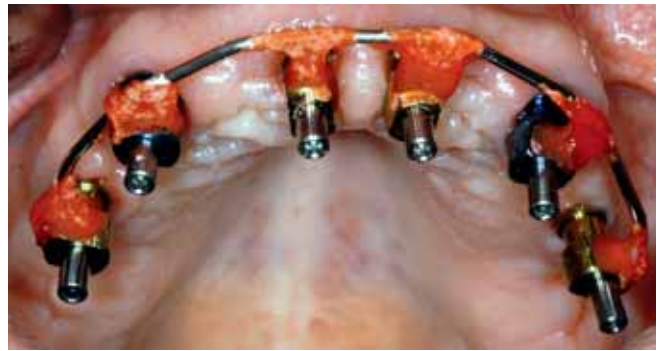

Abb. 16 Verblockung der Abformpfosten vor der definitiven Abformung

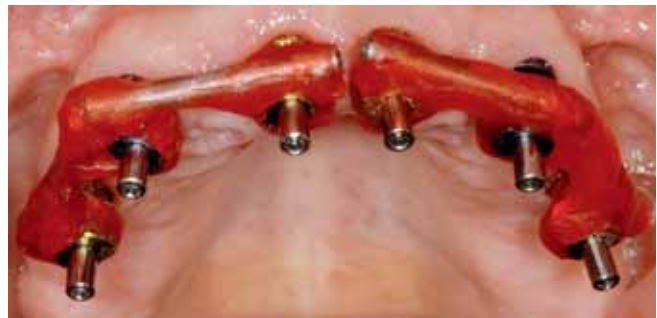

Abb. 17 Einprobe der «Verification Stents»

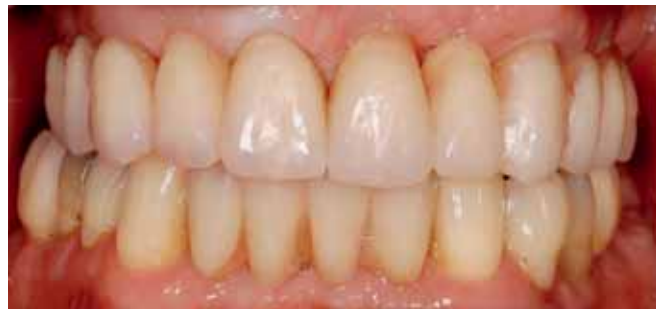

Abb. 18 Gesamteinprobe mit Prothesenzähnen

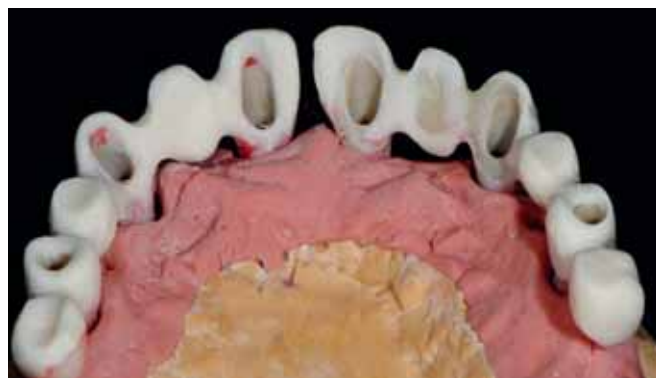

Abb. 19 Gerüstmodellierung

fung und als Vorlage für die Gerüsterstellung. Die Brückengerüste wurden mit vorgefertigten, direkt auf die Implantate passenden Hilfsteilen modelliert (Abb. 19) und mit dem «Procera forte®-Scanner in den Computer eingelesen. Die elektronischen Daten wurden zur Herstellung der Gerüste ins Procera-Fräszentrum nach Schweden gesandt. Die Herstellung eines den ganzen Oberkiefer umspannenden Gerüsts wurde verworfen, obwohl aus technischer Sicht der Herstellung nichts im Wege



stand. Es gibt aber immer wieder Berichte von Patienten, die sich bei einer in der Mittellinie verblockten totalen Brücke im Oberkiefer nicht wohlfühlen.

Eine Einprobe der beiden Gerüste ( $15 \times 13 \times 11$  und  $21 \times 23 \times 25$ ) wurde im Oberkiefer vorgenommen (Abb. 20), und eine direkte Rohbrandeinprobe im Unterkiefer-Frontzahnsegment diente zur Beurteilung der Keramikverblendung in Bezug auf die Farbgebung. Mit Kunststoffstopps wurde die Bisslage nochmals festgehalten, und schliesslich wurden die Brücken im Labor mit e. max Ceram® (Ivoclar, Liechtenstein) verblendet (Abb. 21). Die fertig gestellten Rekonstruktionen konnten dann mit dem vorgesehenen Drehmoment eingeschraubt werden (Abb. 22 bis 26). Bei der Okklusion wurde darauf geachtet, dass

die Flieger 16 und 26 in der Leerfunktion entlastet sind. Nach vierzehn Tagen Tragzeit wurden die provisorisch verschlossenen Zugangslöcher zu den Implantatschrauben mit Schaum-

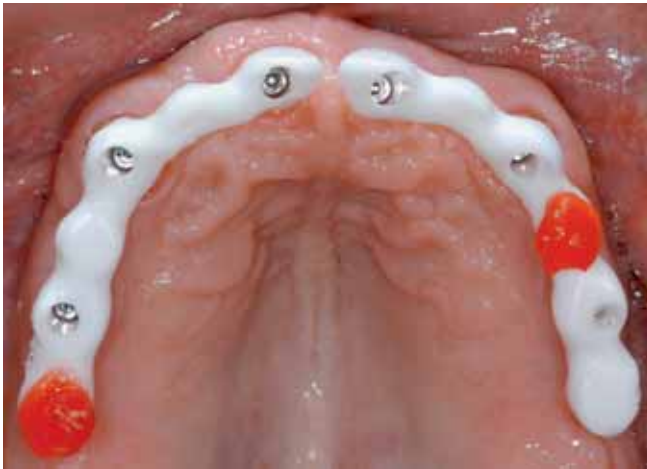

Abb. 20 Gerüsteinprobe

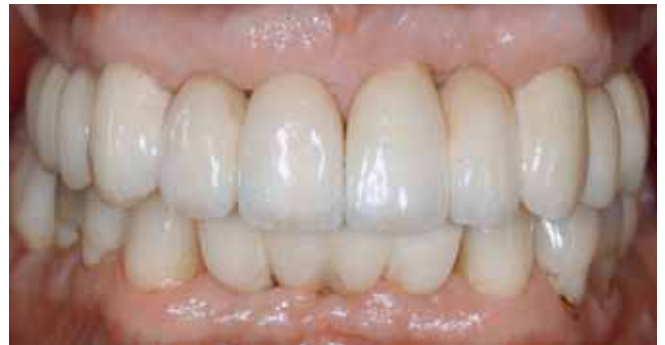

Abb. 23 Situation 6 Monate nach Abgabe

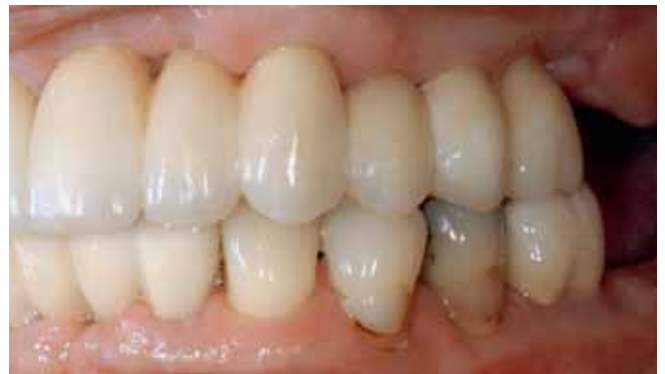

Abb. 24 Situation 6 Monate nach Abgabe

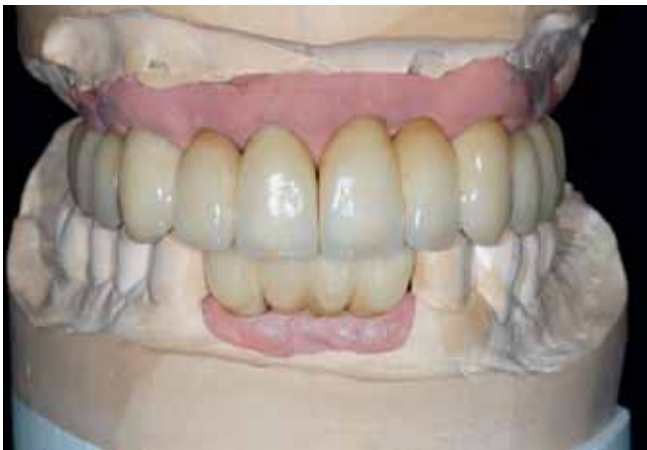

Abb. 21 Fertig gestellte Arbeiten im Artikulator

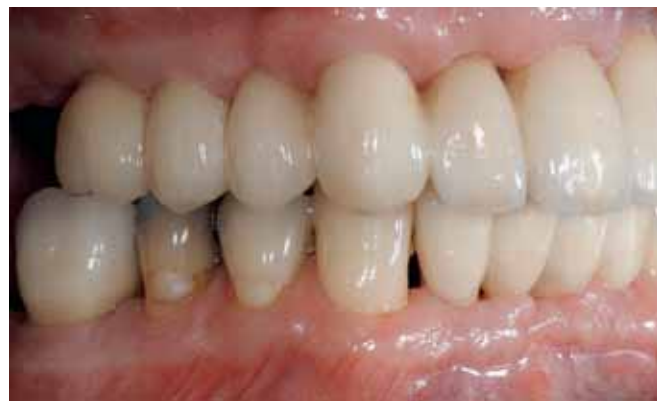

Abb. 25 Situation 6 Monate nach Abgabe

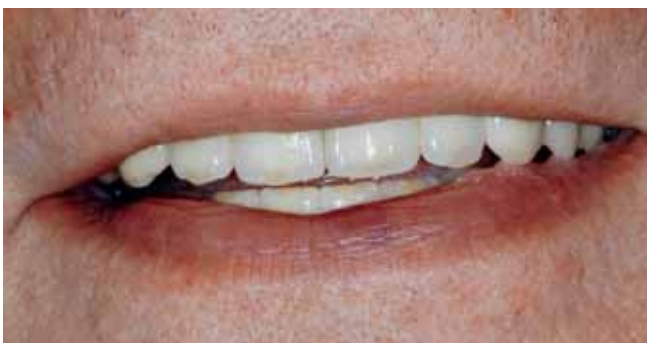

Abb. 22 Close-up-Bild der fertigen Rekonstruktionen

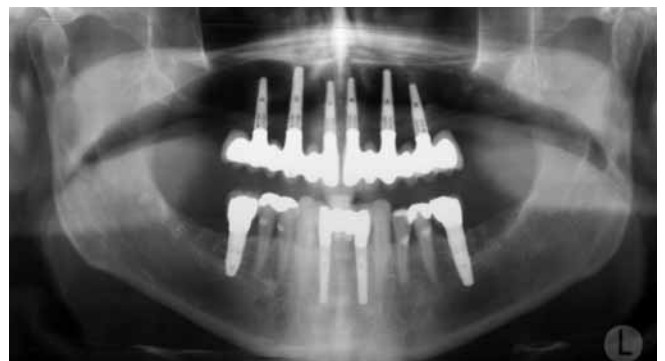


Abb. 26 Kontroll-OPT

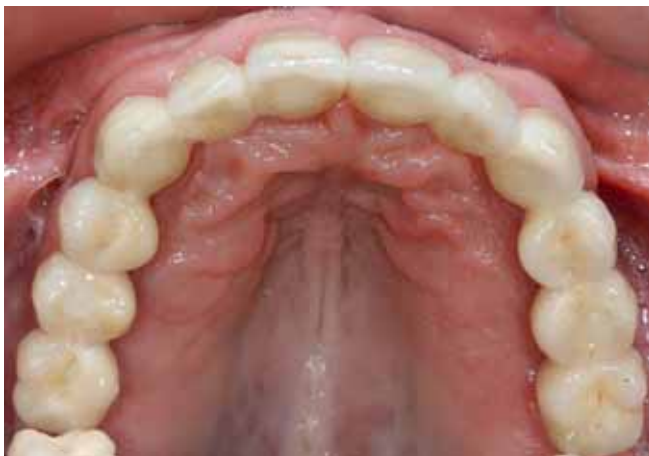

Abb. 27 Aufbiss OK

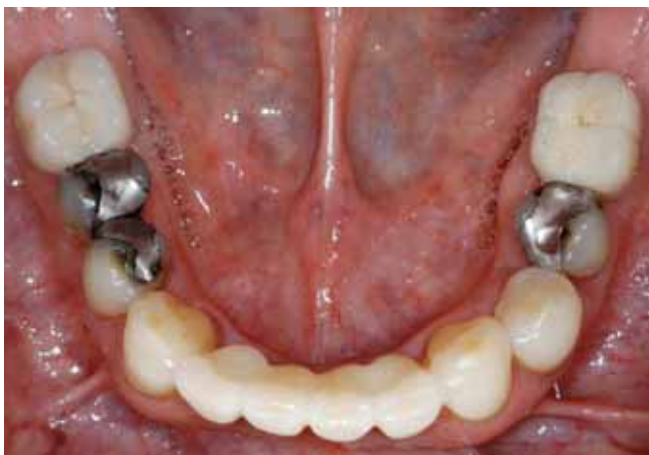

Abb. 28 Aufbiss UK

stoffpellets und Komposit (Tetric EvoCeram®, Vivadent, Liechtenstein) verschlossen (Abb. 27 und 28). Zu guter Letzt wurde zur Schonung der Rekonstruktionen in der Nacht eine weich bleibende Tiefziehschiene hergestellt. Für die ästhetisch störenden, verbliebenen Amalgamfüllungen und insuffizienten Kompositfüllungen an den Unterkiefer-Prämolaren ist ein Ersatz geplant und teils schon durchgeführt worden.

## Diskussion

Das Hauptanliegen des Patienten, der Wunsch nach einer definitiven Lösung, die sowohl funktionellen als auch ästhetischen Ansprüchen genügt, konnte zur vollen Zufriedenheit erfüllt werden. Das Vorgehen war radikal, aber nicht aus der Sicht des Patienten, der trotz langen parodontaltherapeutischen Massnahmen und guter Kooperation keine Verbesserung des Zustandes feststellen konnte. Mit der Extraktion der Zähne konnte möglicherweise einem weiteren Knochenabbau durch die therapieresistente Parodontitis vorgebeugt werden. Nicht zuletzt aus diesem Grund wurde eine weiter gehende Parodontaltherapie nicht in die Planung einbezogen. Der Patient liess sich aufgrund seiner Parodontitis sowohl beim Allgemeinpraktiker als auch beim Parodontalspezialisten behandeln. Das Ergebnis dieser länger dauernden Therapie war für die Behandler und den Patienten nicht zuletzt auch aus ästhetischen Gründen nicht akzeptabel. Trotz zeitweiligen Ruhephasen, guter Mundhygiene und regelmässigem Recall verursachten parodontal vorgeschädigte Zähne dem Patienten immer wieder

Probleme, sodass auch aus diesem Grund eine weitere Parodontalbehandlung verworfen wurde. Bei der implantatprothetischen Sanierung konnte aber von der parodontologischen Vorbehandlung profitiert werden.

Die Therapieform und die prothetische Technologie des hier gezeigten Falles sind innovativ, können aber nicht auf Langzeiterfahrung und Studien abgestützt werden. Sie entsprachen den Vorstellungen und Bedürfnissen des Patienten. Eine vorgängig vertiefte Information über Risiken und den aktuellen Stand des Wissens waren unabdingbar. Dank der Systematik und der im Voraus geplanten zeitlichen Abfolge der Behandlungsschritte konnte das angestrebte Ziel erreicht werden. Schliesslich war die Kommunikation und Koordination aller Arbeiten mit den Zahntechnikern ein wichtiger Pfeiler des Therapieerfolges.

Über die Sofortimplantation nach Zahnextraktion ist seit mehreren Jahren verschiedentlich publiziert und auch kontrovers diskutiert worden (GRUNDER ET AL. 1999, TARNOW ET AL. 2000). Vorteile werden im wenig invasiven Vorgehen und der Erhaltung der natürlichen Alveolen und Gingivakontur gesehen, was zu einem besseren ästhetischen Resultat beiträgt. Andererseits ist unklar, inwieweit gerade im Oberkieferfrontzahnbereich die bukkale Knochenwand effektiv erhalten bleibt (CHEN ET AL. 2007, NEVINS ET AL. 2006). Neuere Studien gehen dieser Frage mit Tiermodellen nach, die aber der klinischen Situation beim Menschen nicht entsprechen (CARDAROPOLI ET AL. 2005). Innerhalb des ersten Jahres der Beobachtungszeit konnten keine negativen Manifestationen bezüglich Osseointegration und Remodelling beobachtet werden, der crestale Knochen am Implantat zeigt stabile Verhältnisse. Weitere regelmässige Nachsorge ist aber bei diesem parodontalen Risikopatienten unabdingbar.

Die Wahl von Zirkoniumdioxid als Gerüstmaterial (Yttriumstabilisiert und HIP-vergütet) für die Brücken verspricht eine gute Passgenauigkeit durch das angewandte CAD-CAM-Verfahren. Zirkoniumdioxid gilt als biologisch sehr gut verträgliches Material. Weiter zeichnet sich Zirkoniumdioxid im Vergleich zu Metallgerüsten durch sein geringes Gewicht bei gleichzeitig hoher Stabilität aus. Dabei ist auf die Einhaltung von genügender Materialstärke zu achten, im vorliegenden Fall insbesondere am Übergang zu den beiden Fliegern 16 und 26. Auch farblich bieten sich Vorteile, müssen doch keine Metallteile abgedeckt werden, sondern nur die weisse Zirkoniumdioxidkeramik. Von Vorteil ist weiter, dass sich die Rekonstruktion direkt auf Implantatniveau verschraubbar herstellen liess. Die Abwesenheit von zusätzlichen Abutments senkt die Anzahl der zu verwendenden Teile, macht das System einfacher in der Handhabung, senkt die möglichen Fehlerquellen und Maintenancekosten und reduziert auch die Herstellungskosten.

Als Nachteile der Zirkoniumdioxidgerüste ist die Starrheit des Materials zu nennen, die keine Toleranzen in der Fertigung und der Verarbeitung zulässt. So zeigt eine klinische Studie mögliche Komplikationen auf, wobei es sich dort um zahngetragene Brücken handelte (SAILER ET AL. 2007).

Da die Technologie mit derartigen Zirkoniumdioxidgerüsten relativ neu ist, liegen somit auch keine mit Metallgerüsten vergleichbaren In-vivo-Langzeitstudien vor, was die Verlässlichkeit der Technik und der Materialien angeht.

## Danksagungen

Herzlichen Dank für die Ausführung der zahntechnischen Arbeiten den Labors: Art Dent, B. Heckendorn, Bern; Schär & Ampellio, Bern.



## Nachtrag

Die Rekonstruktion ist zum Zeitpunkt des Erscheinens dieser Publikation seit zwei Jahren zur allgemeinen Zufriedenheit in situ.

## Abstract

BALMER S, MERICSKE-STERN R: **Rehabilitation of a Periodontally Compromised Dentition with Implant-supported Zirconium-dioxide Bridges: A case report** (in German). *Schweiz Monatsschr Zahnmed* 119: 23–33 (2009)

Clinical aspects of reconstruction with fix prosthesis and dental implants in a patient with a history of periodontitis is shown.

A successful stabilization and rehabilitation of the periodontally involved dentition can be achieved with tooth-worn crown and bridge reconstructions. From a functional and aesthetic point of view the result may not be satisfying due to mobility and overlength of the teeth and open approximal spaces. Today, dentist and patient have often to weigh if teeth shall be maintained or replaced by dental implants. Thereby, both must be aware of the fact that in complex cases long-term success and aesthetic outcome may be difficult to predict.

An intense discussion with the patient on his expectations, invasive treatment, risks with regard to biologic and prosthetic aspects is mandatory and must be based on the best scientific evidence available. The present case report shows different considerations and describes a radical solution which meets the patient's needs and is based on modern CAD-CAM technology.

## Literatur

- BALMER S, MERICSKE-STERN R: Implantatgetragene Brücken im zahnlosen Kiefer: Klinische Aspekte eines einfachen Behandlungskonzepts. *Schweiz Monatsschr Zahnmed*. 116: 728–739 (2006)
- CARDAROPOLI G, ARAUJO M, HAYACIBARA R, SUKAKAVA F, LINDHE J: Healing of extraction sockets and surgically produced – augmented and non-augmented – defects in the alveolar ridge. An experimental study in the dog. *J Clin Periodontol*. 32: 435–440 (2005)
- CHAN M F, NARHI T O, DE BAAT C, KALK W: Treatment of the atrophic edentulous maxilla with implant-supported overdentures: a review of the literature. *Int J Prosthodont*. 11: 7–15 (1998)
- CHEN S T, DARBY I B, REYNOLDS E C: Prospective clinical study of non-submerged immediate implants: clinical outcomes and esthetic results. *Clin Oral Implants Res*. 18: 552–562 (2007)
- ELLEGAARD, BÆLUM V, KARRING T: Implant therapy in periodontally compromised patients. *Clinical Oral Implants Research* 8: 180–188 (1997)
- GRUNDER U, POLIZZI G, GOENE R, HATANO N, HENRY P, JACKSON W J, KAWAMURA K, KOHLER S, RENOARD F, ROSENBERG R, TRIPLETT G, WERBITT M, LITHNER B: 3-year prospective multicenter follow-up report on the immediate and delayed-immediate placement of implants. *Int J Oral Maxillofac Implants*. 14: 210–216 (1999)
- JEMT T, BOOK K, KARLSSON S: Occlusal force and mandibular movements in patients with removable overdentures and fixed prostheses supported by implants in the maxilla. *Int J Oral Maxillofac Implants*. 8: 301–308 (1993)
- KAROISSIS I K, MÜLLER S, SALVI G E, HEITZ-MAYFIELD L J, BRÄGGER U, LANG N P: Association between periodontal and peri-implant conditions: a 10-year prospective study. *Clin Oral Implants Res*. 15: 1–7 (2004)
- NEVINS M, CAMELO M, DE PAOLI S, FRIEDLAND B, SCHENK R K, PARMA-BENFENATI S, SIMION M, TINTI C, WAGENBERG B: A study of the fate of the buccal wall of extraction sockets of teeth with prominent roots. *Int J Periodontics Restorative Dent*. 26: 19–29 (2006)
- NYMAN S, LINDHE J: A longitudinal study of combined periodontal and prosthetic treatment of patients with advanced periodontal disease. *J Periodontol*. 50: 163–169 (1979)
- SAILER I, FEHÉR A, FILSER F, GAUCKLER L J, LÜTHY H, HÄMMERLE C H: Five-year clinical results of zirconia frameworks for posterior fixed partial dentures. *Int J Prosthodont*. 20(4): 383–388 (2007)
- TARNOW D P, CHO S C, WALLACE S S: The effect of inter-implant distance on the height of inter-implant bone crest. *J Periodontol*. 71: 546–549 (2000)
- WILLIAMS S, MELSEN B, AGERBAEK N, ASBOE V: The orthodontic treatment of malocclusion in patients with previous periodontal disease. *Br J Orthod*. 9: 178–184 (1982)