

# Implantatgestützte Restauration der zahnlosen, teilresezierten Maxilla

*Klinische Überlegungen zur Auswahl prothetischer  
Halteelemente – 2 Kasuistiken*

Frank P. Nothdurft, Peter R. Pospiech

Universitätsklinikum des Saarlandes, Klinik für Zahnärztliche  
Prothetik und Werkstoffkunde (Dir. Prof. Dr. P. R. Pospiech)

Schlüsselwörter:

Obturator, Oberkieferresektion, Defektprothetik

Korrespondenzadresse:

Dr. Frank P. Nothdurft  
Klinik für Zahnärztliche Prothetik und Werkstoffkunde,  
Universitätsklinikum des Saarlandes,  
Campus Homburg, Geb. 71.2  
66421 Homburg/Saar  
Tel. 06841-162 49 01, Fax 06841-162 49 52  
E-Mail: zmkfnot@uniklinikum-saarland

Die prothetische Rehabilitation zahnloser Patienten nach der Durchführung einer Teilresektion der Maxilla erweist sich in vielen Fällen als funktionell unbefriedigend. Die massiv veränderte orale Morphologie und eine Ventilation durch die Nasenhaupt- und/oder die Kieferhöhle erschwert die Versorgung mit konventionellen Obturatorprothesen. Defizite sind hier insbesondere bezüglich des Haltes und der Lagestabilität nahezu unvermeidbar.

Die Einbeziehung von Implantaten kann den Tragekomfort von prothetischen Versorgung für betroffene Patienten deutlich steigern. Aufgrund der grossen Variabilität der individuellen Anatomie der Defektregion und der verbleibenden Oberkieferanteile stellt die präprothetische Planung und deren technische Realisierung oftmals grosse Anforderungen an den behandelnden Kliniker. Am Beispiel von zwei Patienten wird die Versorgung mit implantatgestützten Defektprothesen gezeigt, wobei der Planung auf der Grundlage anatomischer Gegebenheiten wie auch spezifischer Patientenwünsche besondere Bedeutung beigemessen wird.

(Texte français voir page 37)

## Einleitung

Patienten mit Defekten des harten und weichen Gaumens nach resektiver Tumorthherapie stellen aufgrund der grossen Variabilität der entstandenen Prothesenlagermorphologie grosse Ansprüche an die prothetische Planung und Behandlung. Dies gilt insbesondere dann, wenn der betroffene Patient zudem zahnlos ist. Neben chirurgischen Konzepten (OKAY et al. 2001) zur funktionellen Wiederherstellung bietet die Versorgung mit konventionellen Obturatorprothesen die Möglichkeit, Ästhetik sowie Kau-, Sprach- und Schluckfunktion wiederherzustellen (PARR & GARDNER 2003). Ein zweiter chirurgischer Eingriff wird vermieden, und es wird eine gute Einsichtsmöglichkeit in den De-

Oben: Basale Ansicht der fertigen Restauration.  
En haut: Vue d'ensemble de la restauration terminée.

Unten: Die fertige Restauration von basal.  
En bas: Vue de l'intrados de la restauration terminée.

fektbereich im Rahmen der Tumornachsorge aufrechterhalten (GENDEN et al. 2003).

Der zahnlose Defektpatient präsentiert sich jedoch häufig mit mangelhaften Retentionsmöglichkeiten aufgrund zusätzlich atrophierte Alveolarfortsätze und/oder transoralen Defekten zur Nasenhaupt- und Kieferhöhle (PAREL et al. 2001).

Aufgrund der speziellen und von Fall zu Fall variierenden anatomischen Bedingungen sind standardisierte Behandlungsprotokolle kaum dokumentiert (KIENER et al. 2004).

Eine individuelle Therapieplanung unter Einbeziehung von Implantaten als Retentionshilfen begünstigt ein positives und funktionell befriedigendes Behandlungsergebnis.

Die Überlegungen zur Wahl des geeigneten prothetischen Therapiemittels und dessen klinische Umsetzung werden anhand der Versorgung von zwei Patienten nach tumorbedingter Teilresektion der Maxilla präsentiert und diskutiert.

### Patient I

Der 74-jährige Patient stellte sich mit einem Defekt der Maxilla nach Tumorchirurgie vor. Zu diesem Zeitpunkt bestand die Oberkieferversorgung aus einer konventionellen Obturatorprothese mit einer Klammer am letzten verbliebenen Zahn 27.

Es wurde keine postoperative Strahlentherapie durchgeführt. Trotz Verwendung von Haftmittel äusserte sich der Patient unzufrieden mit dem Halt und der Lagestabilität der Versorgung. Darüber hinaus empfand er die Abdichtung der Prothese gegenüber der Nasenhaupthöhle als unzureichend.

Intraoral zeigte sich ein Defekt des Alveolarkammes und eine Öffnung zur Nasenhaupt- und Kieferhöhle in einem Durchmesser von etwa 20 mm, lokalisiert auf der linken Seite der Maxilla. Der verbliebene Anteil des Alveolarfortsatzes zeigte eine leichte Atrophie. 27 war parodontal stark vorgeschädigt.

Die Mundhygiene wurde als unzureichend dokumentiert.

Im Gegenkiefer endete die beidseits verkürzte Zahnreihe jeweils hinter den ersten Molaren. Der fehlende Zahn 41 war mit einer Modellgussprothese mit Klammern an 36 und 46 ersetzt.

Als Hauptanliegen nannte der Patient einen lagestabilen, sicher haltenden Ersatz der fehlenden Oberkieferbezahnung und eine verlässliche Abdichtung der oronasalen Verbindung.

### Patient II

Die 54-jährige Patientin stellte sich mit einem Defekt der zahnlosen Maxilla nach Tumorchirurgie vor. Die Oberkieferversorgung bestand aus einer konventionellen Obturatorprothese. Es wurde keine postoperative Strahlentherapie durchgeführt.

Neben dem Halt und der Lagestabilität empfand die Patientin die Abdichtung der Prothese gegenüber der Nasenhaupthöhle als unzureichend. Als besonders beeinträchtigend schilderte sie jedoch das Einsinken der Prothese in den äusserst empfindlichen Defektbereich, wodurch Schmerzen hervorgerufen würden.

Intraoral zeigten sich ein Defekt des Alveolarkammes und eine Öffnung zur Nasenhaupt- und Kieferhöhle in einem Durchmesser von etwa 40 mm, lokalisiert auf der linken Seite der Maxilla. Der Alveolarfortsatz der rechten Seite zeigte eine starke Atrophie.

Im Gegenkiefer endete die beidseits verkürzte Zahnreihe im 3. Quadranten hinter den zweiten und im 4. Quadranten hinter dem ersten Prämolaren. Die fehlenden Zähne 31 und 41 waren mit einer Metallkeramikbrücke unter Einbeziehung aller Restzähne ersetzt. Extrakoronale Geschiebe auf beiden Seiten dienten ursprünglich als Retentionselemente für eine Teilprothese. Je-

doch wurde diese von der Patientin nicht getragen. Als Grund wurden Passungenauigkeiten angegeben.

Die Mundhygiene wurde als ausgezeichnet dokumentiert.

Das Hauptanliegen der Patientin war ein dichter, lagestabiler und sicher haltender Ersatz der fehlenden Oberkieferbezahnung.

Besonderen Wert legte sie aber auf die Vermeidung einer Traumatisierung der empfindlichen Schleimhaut im Defekt durch ein Einsinken der neuen Versorgung.

### Therapie

Das Ziel des aufgestellten Behandlungsplanes war bei beiden Patienten der prothetische Verschluss des Defektes und die Wiederherstellung wichtiger oraler Funktionen mit Hilfe einer implantatgetragenen Obturatorprothese.

### Patient I

Nach der Extraktion des letzten Zahnes im Oberkiefer war der erste Schritt die Ermittlung einer günstigen Implantatposition sowie die Herstellung einer Röntgenmess- und Bohrschablone für deren Insertion.

Hierzu wurde der Oberkiefer mit Alginat (Blueprint cremix, Dentsply DeTrey GmbH, Konstanz, Deutschland) abgeformt, ein Superhartgipsmodell (GC Fuji Rock EP, GC Corporation, Tokyo, Japan) hergestellt und eine Registrierschablone aus einem autopolymerisierenden Kunststoff (C-Plast, Candulor AG, Wangen, Schweiz) und einem Wall aus Basisplattenwachs (KaSi-Wax, Kasi-Dental, Dorsten, Deutschland) angefertigt.

Mit einem Zinkoxid-Eugenol-basierten Registriermaterial (Superbite, The Bosworth Company, Illinois, USA) konnte so in der darauf folgenden Sitzung eine Kieferrelationsbestimmung durchgeführt und der Gegenkiefer abgeformt werden.

Nach der Modellmontage in einem teiljustierbaren Artikulator (Artex, Amann GIRRACH GmbH, Koblach, Österreich) erfolgte die Aufstellung der Ersatzzähne (Physiodens, VITA Zahnfabrik H. Rauter GmbH & Co. KG, Bad Säckingen, Deutschland).

Der Patient gab sein Einverständnis zu der Wachseprobe dieser Aufstellung, und es konnte ein Duplikat aus glasklarem Methylmetacrylat (Palapress Vario, Heraeus Kulzer GmbH, Hanau, Deutschland) hergestellt werden.

Gemäss der Modellanalyse und der prothetisch gewünschten Zahnaufstellung wurden unter Berücksichtigung eines ausreichenden interimplantären Abstandes und einer statisch günstigen Verteilung sechs Implantatpositionen ermittelt.

Diese Implantatpositionen und -angulationen wurden per Bohrung in einem Parallelometer auf die Schablone übertragen. Eine Panoramaschichtaufnahme zur Bestimmung des vertikalen Knochenangebotes wurde nach dem Einbringen von standardisierten, 10 mm langen Titanhülsen angefertigt.

Die Insertion von 6 Vollschraubenimplantaten (ITI Standard Implant Regular neck, ITI Straumann, Waldenburg, Schweiz) mit einem Durchmesser von 4,1 mm konnte in der folgenden Operationssitzung in Kooperation mit der Klinik für Mund-, Kiefer- und Gesichtschirurgie der Universität des Saarlandes durchgeführt werden. 4 Implantate hatten eine Länge von 12 mm und 2 Implantate eine Länge von 10 mm (Abb. 1 und 2).

Mit der vorhandenen, weich bleibend unterfütterten (Ufi Gel SC, Voco GmbH, Deutschland) Prothese überbrückte der Patient die Einheilzeit von 6 Monaten.

Nach deren Ablauf wurde auf einem neu angefertigten Modell ein individueller Löffel (C-Plast, Candulor AG, Wangen, Schweiz) für eine offene Abformung hergestellt. Diese diente der provi-

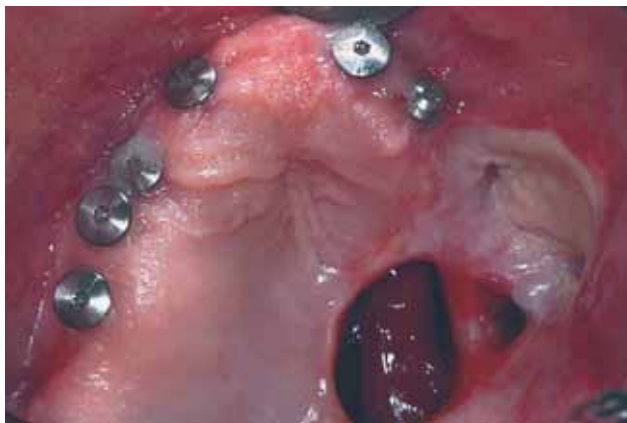

Abb. 1 Ausgangssituation nach Implantation und vor prothetischer Versorgung.

Fig. 1 Situation de départ après la pose des implants et avant le traitement prothétique.

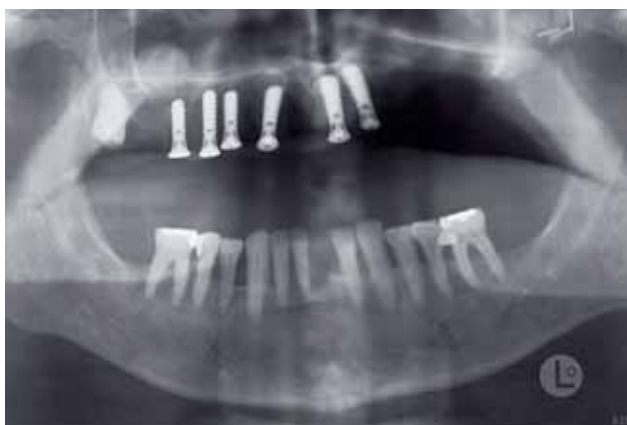

Abb. 2 PSA nach Implantation und vor prothetischer Versorgung.

Fig. 2 OPG après la pose des implants et avant le traitement prothétique.

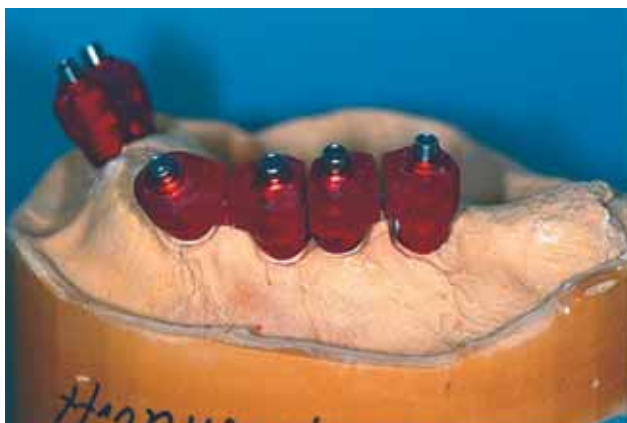

Abb. 3 Individualisierte Abformpfosten nach der ersten offenen Abformung mit Alginat.

Fig. 3 Analogues de transfert individualisés pour la prise d'empreinte après la première prise d'empreinte ouverte en alginate.

sorischen Übertragung der Implantatpositionen und wurde mit Alginat nach dem Einbringen von Transferteilen durchgeführt. Der Zahntechniker stellte nach der Positionierung von Modell-analoga ein Modell her, welches dazu diente, die Abformpfosten

mit autopolymerisierendem Modellierkunststoff (Pattern Resin, GC Corporation, Tokyo, Japan) zu individualisieren und für eine intraorale Verblockung durch den Behandler vorzubereiten (Abb. 3). Diese erfolgte während des nächsten Behandlungstermines (Abb. 4). Anschließend wurde zunächst der Defektbereich mit einem heavy-body Silikon (Sta-seal F, Detax GmbH & Co. KG, Ettlingen, Deutschland) abgeformt (Abb. 5). Nach dem Entfernen von Unterschnitten mit einem Skalpell diente ein Polyether (Impregum F, 3M Espe AG, Seefeld, Deutschland) sowohl zur detailgenauen Darstellung des Defektes und aller übrigen Anteile des späteren Prothesenlagers, als auch zur Fixation der verblockten Abformteile (Abb. 6). Die Oberkieferübertragung wurde in der gleichen Sitzung vorgenommen, um das fertige Meistermodell sofort in einen Artikulator zu montieren.

Die vertikale Kieferrelation wurde mit individuellen Schablonen mit Wachswällen sowie auf Zinkoxid-Eugenol (Bosworth Superbite) basierendem Registriermaterial durchgeführt. Die horizontale Kieferrelationsbestimmung erfolgte dagegen in einer weiteren Sitzung mit einem Stützstiftregistrat (Abb. 7). Alle Registrierschablonen konnten mit eingearbeiteten Abformteilen sicher am Oberkiefer fixiert werden.

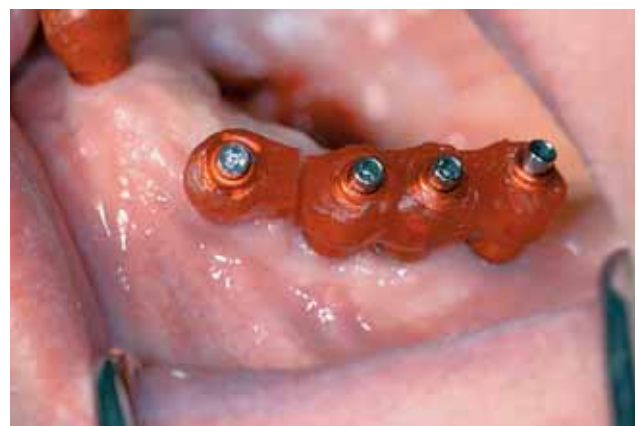

Abb. 4 Die individualisierten Abformpfosten wurden vor der definitiven Abformung intraoral verblockt.

Fig. 4 Analogues de transfert individualisés pour l'empreinte, solidarisés en bouche avant la prise d'empreinte définitive.

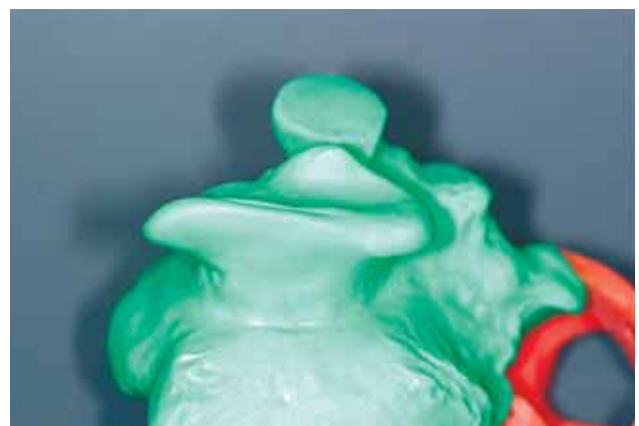

Abb. 5 Mit einem heavy-body silikonbasierten Abformmaterial wurde zunächst eine Teilabformung des Defektbereiches durchgeführt.

Fig. 5 Un matériau d'empreinte heavy body à base de silicone a été utilisé, dans un premier temps, pour l'empreinte partielle de la région de la perte de substance.



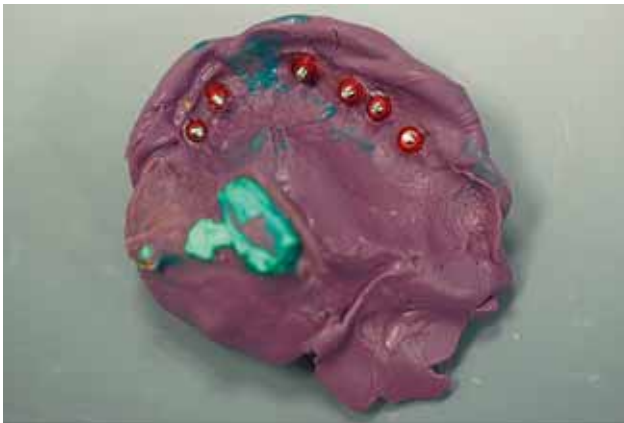


Abb. 6 Eine Polyäther-Abformmasse diente zur Übertragung der Implantatpositionen und der Abbildung der übrigen Anteile des Prothesenlagers.

Fig. 6 Un matériau d'empreinte de type polyéther a été utilisé pour la reproduction des positions des implants et des autres parties du lit de la prothèse.



Abb. 8 Die Primärkonstruktion, bestehend aus individuell modellierten und konisch gefrästen Abutments.

Fig. 8 Construction primaire par des faux-moignons coniques modélés et fraisés individuellement.

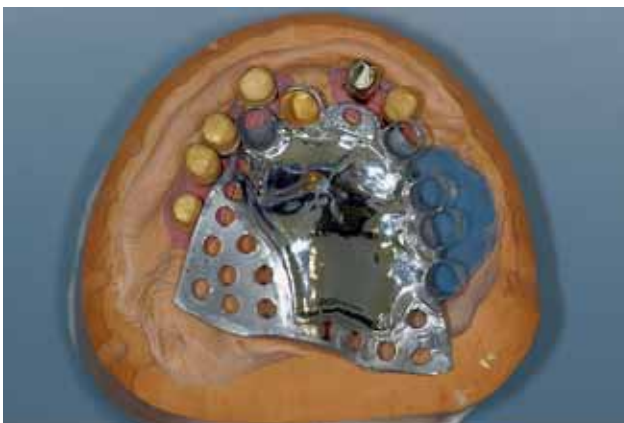


Abb. 9 Die galvanisch hergestellten Sekundärteile und die Tertiärstruktur aus einer CrCoMb-Legierung.

Fig. 9 Parties secondaires réalisées par procédé galvanique et structure tertiaire en alliage CrCoMb.



Abb. 7 Die Registrirschablonen für die horizontale Kieferrelationsbestimmung. In die Oberkieferschablone sind Abformteile eingearbeitet, um eine sichere Fixierung während der Aufzeichnung des Pfeilwinkelregistrates zu gewährleisten.

Fig. 7 Les maquettes pour l'enregistrement de la relation intermaxillaire horizontale. Au niveau de la maquette supérieure, des analogues de transfert sont inclus pour assurer une fixation solide pendant l'enregistrement de l'angle des piliers.

Es folgte die definitive Wachsaufstellung, deren Einprobe und die Herstellung der Primär-, Sekundär- und Tertiärstruktur der Prothese.

Die Primärkonstruktion wurde individuell in einem 2°-Konuswinkel modelliert und in einer hochgoldhaltigen Legierung (Orplid PCF, C. Haffner GmbH + Co. KG, Pforzheim, Deutschland) gegossen (Abb. 8).

Die Sekundärteile wurden galvanisch hergestellt (Helioform HF 600, C. Hafner, Pforzheim, Deutschland), während die Tertiärkonstruktion im Einstückgussverfahren aus einer CrCoMb-Legierung (Remanium GM 800, Dentaforum, Pforzheim, Deutschland) gefertigt wurde. Das Gerüst überspannte die verbliebenen Anteile des Alveolarfortsatzes und des Gaumens sowie den Defektbereich (Abb. 9).

Ein Sekundärteil verklebte der Zahntechniker bereits auf dem Modell mit dem Gerüst, um eine sichere Positionierung im Mund zu gewährleisten (Abb. 10). Die Fixierung der übrigen Sekundärteile erfolgte nach Installation der Teleskopabutments, Ein-



Abb. 10 Ein Sekundärteil wurde bereits im zahntechnischen Labor mit dem Gerüst verbunden, die anderen 5 für die intraorale Verklebung vorbereitet.

Fig. 10 L'un des éléments secondaires a été solidarisé à l'armature au laboratoire, alors que les cinq autres ont été préparés pour le collage en bouche.

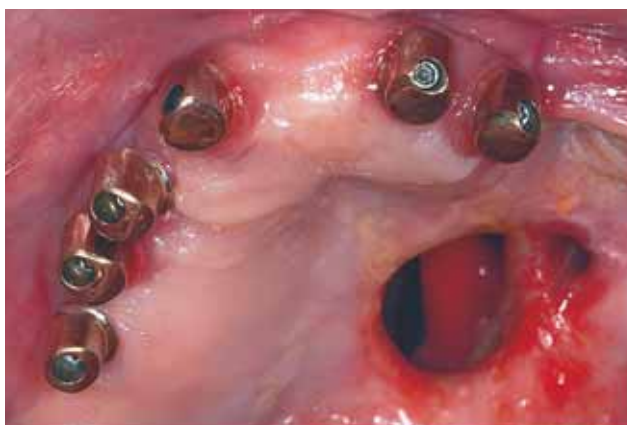

Abb. 11 Die Primärkonstruktion in situ.

Fig. 11 Construction primaire in situ.

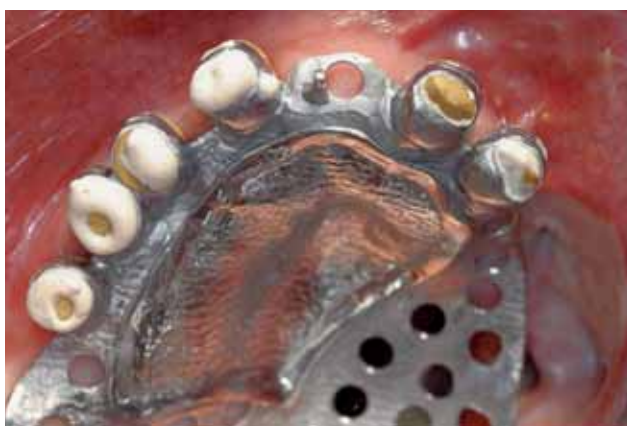

Abb. 12 Das Gerüst wurde mit selbsthärtendem Kompositkleber beschickt und mit den Galvanosekundärteilen spannungsfrei verklebt.

Fig. 12 L'armature est enduite d'un composite de collage autopolymérisant et collée sans tension sur les éléments secondaires confectionnés par technique galvanique.

probe und Entfettung der zu verklebenden Flächen mit Alkohol unter Verwendung eines Kompositklebers (Nimetic-Cem, Espe, Seefeld, Deutschland) (Abb. 11 und 12).

Im Fertigstellungsprozess wurde das komplette Gerüst mit einer Methacrylatbasis (Aesthetic Candolor, Candolor AG, Wangen, Schweiz) und Prothesenzähnen (Physiodens) ergänzt (Abb. 13 und 14).

Vor der Eingliederung stand die Insertion der Primärkonstruktion und deren Fixierung mit dem korrekten Drehmoment nach Herstellerangaben.

Die zeitnahen Kontrolluntersuchungen ergaben die Notwendigkeit von kleineren okklusalen Korrekturen und einer partiellen Unterfütterung im Defektbereich aufgrund einer geringfügigen Undichtigkeit zur Nasenhaupthöhle hin. Ausserdem erfolgten Hygieneunterweisungen.

Nach anfänglichen Schwierigkeiten bei der Prothesenausgliederung bezeugte der Patient grosse Zufriedenheit und berichtete, dass die Versorgung angenehm zu tragen wäre. Insbesondere Halt und Stabilität bewertete er sehr positiv.

Unter Berücksichtigung der insgesamt nicht signifikant verbesserten allgemeinen Mundhygiene erschienen die Abutments und die Prothese relativ sauber.

Eine aus prothetischer Sicht notwendige Versorgung des Unterkiefers wünschte der Pat. zunächst nicht.

### Patient II

Aufgrund der stark ausgeprägten Atrophie des Alveolarfortsatzes ging der Implantation und der prothetischen Versorgung eine

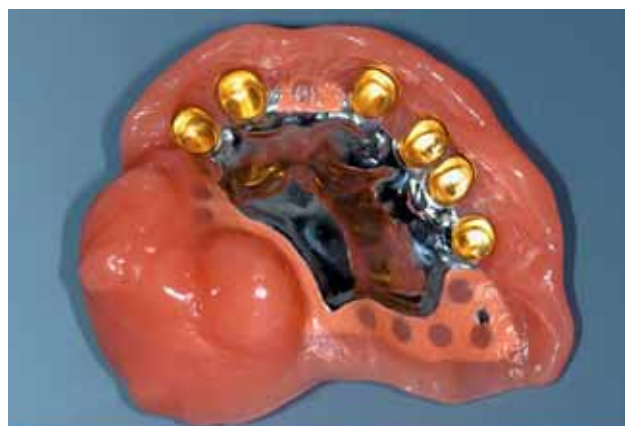


Abb. 13 Basale Ansicht der fertigen Restauration.

Fig. 13 Vue d'ensemble de la restauration terminée.

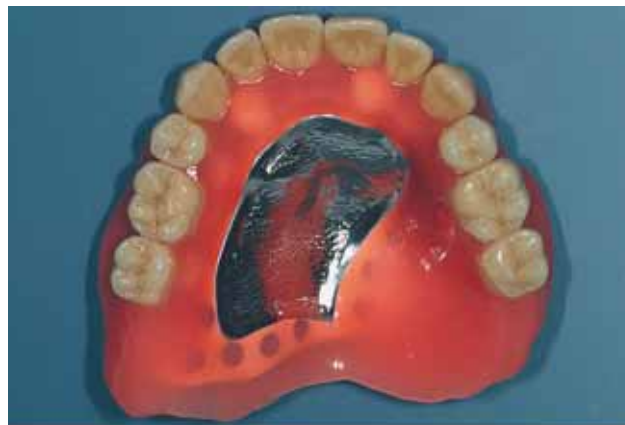

Abb. 14 Okklusale Ansicht der fertigen Restauration.

Fig. 14 Vue occlusale de la restauration terminée.



Sinusbodenelevation mit einem Knochentransfer vom Beckenkamm voraus.

Zur Ermittlung geeigneter Implantatpositionen und Herstellung einer Mess- und Bohrschablone wurde wiederum eine Wachs-aufstellung nach Abformung der Situation mit Alginat und der Kieferrelationsbestimmung mit individuellen Schablonen und Wachswällen hergestellt. Diese wurde nach Einprobe am Patienten in ein Duplikat aus glasklarem Methylmetacrylat überführt. Vier günstige Implantatpositionen wurden unter den bereits beschriebenen Gesichtspunkten ermittelt.

Die Insertion von 4 Vollschraubenimplantaten (ITI Standard Implant Regular neck) mit einem Durchmesser von 4,1 mm (n = 3) und 4,8 mm (n = 1) konnte in der folgenden Operations-sitzung in Kooperation mit unserer Klinik für Mund-, Kiefer- und Gesichtschirurgie durchgeführt werden. Zwei Implantate hatten eine Länge von 12 mm, ein Implantat eine Länge von 10 mm und ein Implantat eine Länge von 14 mm (Abb. 15).

Während der Einheilphase von 6 Monaten diente die weich bleibend unterfütterte Prothese als Provisorium.

Nach der Einheilphase wurde auf einem neu angefertigten Modell ein individueller Löffel (C-Plast) für eine offene Abformung hergestellt.

Die Vorgehensweise bei der definitiven Abformung entsprach dem bereits beschriebenen Procedere mit zweizeitigem Ablauf. Zuerst erfolgte die grobe Defektdarstellung, dann die Verfeinerung des Defektbereiches bei gleichzeitiger Abbildung der verbliebenen Anteile des Prothesenlagers und Fixierung der eingebrachten Übertragungsteile.

Vor der Montage der Meistermodelle in einen Artikulator musste in weiteren Sitzungen die Oberkieferübertragung stattfinden, der Gegenkiefer abgeformt, sowie die vertikale und horizontale Kieferrelation bestimmt werden.

Alle Registrierschablonen wurden unter dreiflächiger Fassung der Gingivaformer mit autopolymerisierendem Kunststoff abgestützt. Dies ermöglichte nicht nur eine Kontrolle der Abformungspräzision, sondern gewährleistete auch eine Lagesicherung während der Registrierung (Abb. 16).

Die Modellation des Steges (Dolder-Design) erfolgte unter Verwendung von präfabrizierten Modellierhilfen (ITI Straumann, Waldenburg, Schweiz) und Stegteilen aus einem ausbrennbaren Kunststoff (Heraeus Kulzer GmbH, Hanau Deutschland). Für den Guss wurde eine hochgoldhaltige Legierung (Pontor MPF, Metalor Dental GmbH Stuttgart, Deutschland) verwendet.

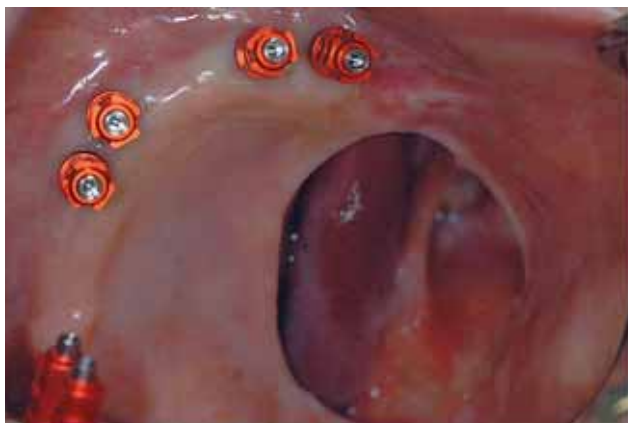

Abb. 15 Ausgangssituation bei prothetischem Behandlungsbeginn mit eingebrachten Abformpfosten.

Fig. 15 Situation initiale au début du traitement prothétique avec les analogues de transfert en bouche.

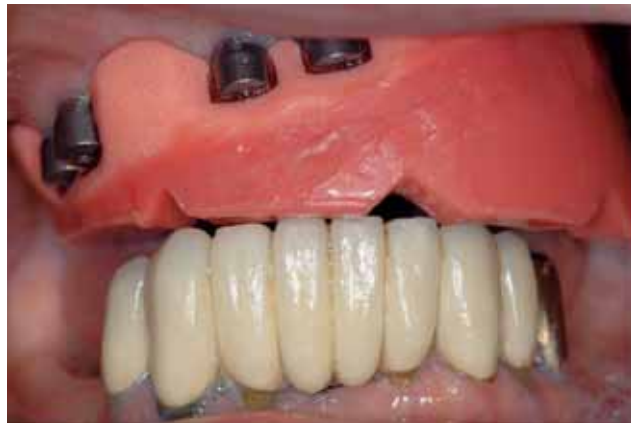

Abb. 16 Alle Schablonen wurden während der Registrierung mit Hilfe eingearbeiteter Käppchen aus autopolymerisierendem Modellierkunststoff sicher auf den Gingivaformern abgestützt.

Fig. 16 Pendant l'enregistrement, les maquettes ont été fixées sur les conditionneurs gingivaux par des coiffes en résine autopolymérisante.

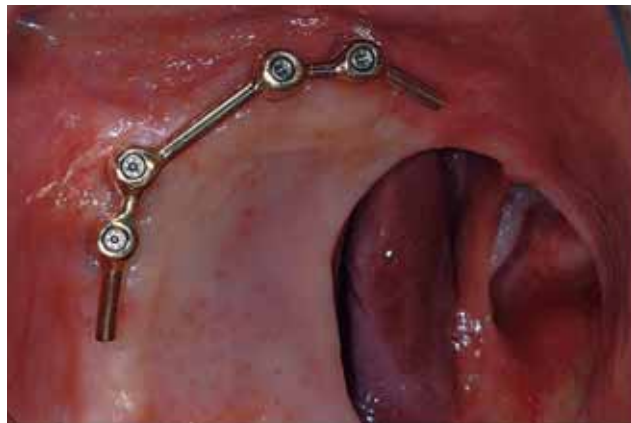

Abb. 17 Die eingegliederte Stegkonstruktion.

Fig. 17 La construction ancrée sur barre après la mise en bouche.

Nach der endgültigen Zahnaufstellung erfolgte deren Einprobe sowie Einprobe des Steges (Abb. 17). Nach der Bestätigung des passiven Sitzes wurde die Prothese fertig gestellt. Dazu wurde das Gerüst, welches den Defekt und die verbliebenen Anteile von Alveolarfortsatz und hartem Gaumen bedeckte, in einer CrCoMb-Legierung gegossen.

Nach Komplettierung des Gerüsts mit der Prothesenbasis aus Methylmetacrylat, Ersatzzähnen und Stegreitern (Heraeus) konnte die Restauration eingegliedert werden (Abb. 18 und 19). Der Steg wurde mit dem vom Hersteller vorgegebenen Drehmoment fixiert.

In den folgenden Recall-Terminen war nur anfänglich eine kleine Korrektur der statischen Okklusion notwendig.

Die Patientin zeigte sich mit dem postoperativen Ergebnis sehr zufrieden, sowohl mit der Ästhetik des Zahnersatzes als auch insbesondere mit dem Halt und der Lagestabilität (Abb. 20). Gemäss der allgemein guten Hygiene erschienen sowohl die Prothese als auch die Stegkonstruktion in einem ausgezeichneten Reinigungszustand.

Eine Neuversorgung des Unterkiefers wurde alio loco durchgeführt.

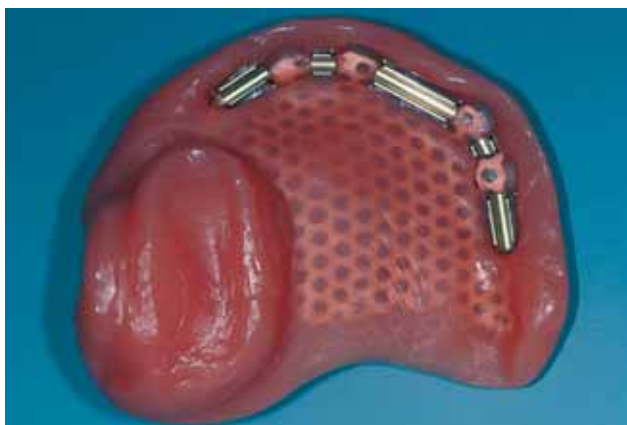

Abb. 18 Die fertige Restauration von basal.

Fig. 18 Vue de l'intrados de la restauration terminée.

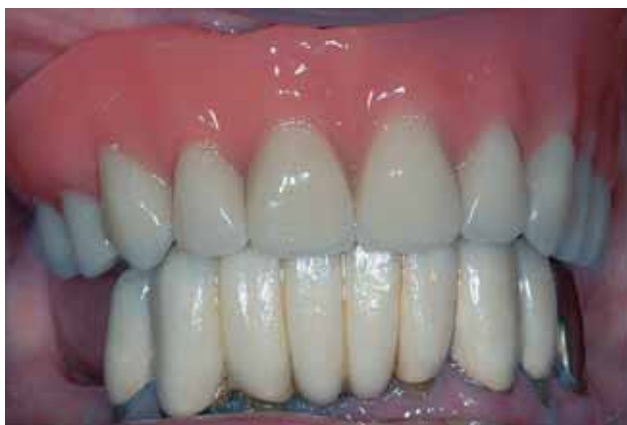

Abb. 19 Die eingegliederte Versorgung.

Fig. 19 La prothèse après la mise en bouche.

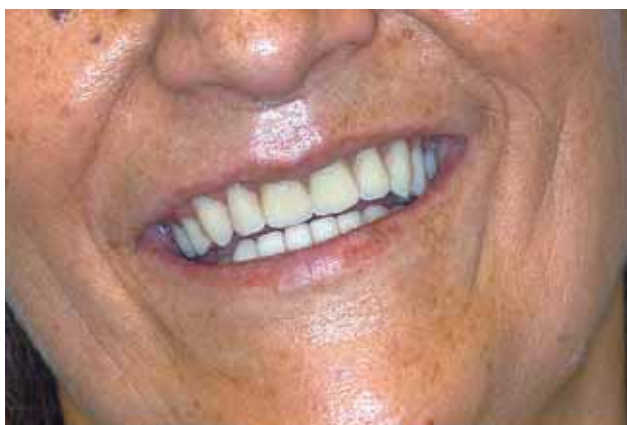

Abb. 20 Das Lippenbild bei Abschluss der Behandlung.

Fig. 20 Vue du sourire en fin de traitement.

## Diskussion

Es gibt keine evidenzbasierten eindeutigen Behandlungsrichtlinien für zahnlose Patienten mit erworbenen Defekten der Maxilla, sodass für jede individuelle Erscheinungsform des Defektes ein individueller Behandlungsplan entwickelt werden muss. Dabei erscheint es wichtig, nicht nur die reine anatomische

Situation zu analysieren, sondern auch die speziellen Bedürfnisse und Wünsche des Patienten zu berücksichtigen.

Bei beiden vorgestellten Patienten zeigte sich ein vergleichsweise kleiner Defekt. Sicherlich wären einige Patienten mit ähnlicher Defektausdehnung zufrieden stellend mit konventionellen Defektprothesen zu versorgen gewesen.

Diese Patienten jedoch, von ihrer Erkrankung genesen und in ihr normales soziales und berufliches Umfeld zurückgekehrt, fühlten sich signifikant in ihrem täglichen Leben eingeschränkt. Diese gefühlte Einschränkung zeigte sich in den oralen Funktionen wie Essen, Trinken und Sprechen, bedingt durch die permanente Instabilität der Prothesen und der nicht vollständigen Abdichtung der Mund- zur Nasenhaupthöhle. Zusätzlich wünschten sich beide Patienten, auf Haftmittel verzichten zu können.

Da beide Patienten zahnlos waren, stellte sich die Insertion von dentalen Implantaten als einzige Möglichkeit dar, eine Restauration dauerhaft und sicher zu verankern. Die Anwendung von Implantaten bei der Versorgung von Patienten mit Defekten nach Tumorchirurgie zeigte in einer Überlebensanalyse von MERICSKE-STERN et al. 1999 gute Erfolgsaussichten.

In beiden Fällen war eine Implantatinserterion in den verbliebenen Anteilen des Alveolarfortsatzes möglich. Aufgrund der zu erwartenden Kippbelastung durch den als Hebel wirkenden Obturatorbereich schien es notwendig, eine möglichst grosse Anzahl von Implantaten zu setzen. Um möglichst gute statische Verhältnisse zu sichern, sollte ein Implantat so nah wie möglich an den Defekt positioniert werden, während das distalste Implantat möglichst weit dorsal platziert sein sollte (PARR et al. 2005). Darüber hinaus wurde auf ausreichenden Abstand zwischen den Implantaten geachtet, um genügend Platz für die prothetische Konstruktion und deren Hygiene zu gewährleisten.

## Auswahl der prothetischen Retentionselemente

Das auszuwählende Retentionselement sollte bei beiden Patienten sicheren Halt und eine gute Lagestabilität gewähren. Bei Patient I galt es zusätzlich die unzureichende Mundhygiene zu beachten. Bei Patientin II mit exzellenter Mundhygiene sollte unbedingt das Einsinken der Prothese in den empfindlichen Defektbereich verhindert werden.

Kugelpfattachments schienen aufgrund des langen Hebels, der durch die Prothese gebildet wurde, für beide Patienten nicht geeignet, auch wenn sie ausgezeichnete Reinigungsmöglichkeiten geboten hätten.

Stegsysteme sind nicht nur in der Standardversorgung von Implantaten im Oberkiefer mit herausnehmbarem Zahnersatz ein bewährtes Retentionselement (MERICSKE-STERN et al. 2002), sondern konnten auch schon in Kombination mit Resektionsprothesen mit Erfolg angewendet werden, wobei die zu erwartenden Langzeitergebnisse aufgrund der ungünstigen Pfeilerbelastung noch Gegenstand von Diskussionen sind (FUKUDA et al. 2004).

Für Patientin II wurde das Stegsystem ausgewählt, weil es guten Halt und Stabilität bietet. Da aufgrund des Knochenangebotes nur 4 Implantate eingesetzt werden konnten, erschien eine primäre Verblockung sinnvoll. Die Reinigung dieser Halteelementkonstruktion sollte bei ihrer Mundhygiene im Gegensatz zu Patient I kein Problem darstellen. Bei diesem fiel die Entscheidung auf Teleskopkronen, da diese starren Verankerungselemente bei ebenfalls guter Retention und Stabilität gleichzeitig eine ausgezeichnete Reinigungsmöglichkeit bieten.

Obwohl Teleskopkronen heute in der Praxis häufig mit Implantaten kombiniert werden, finden sich hierzu nur wenige Publikationen in der gängigen Literatur (HECKMANN et al. 2004). Auch

in der Versorgung von Resektionspatienten wurde dieses, in der konventionellen Prothetik bewährte, Halteelement eingesetzt und zeigte im Unterkiefer gute Ergebnisse (WEISCHER & MOHR 2001).

Es wurden leicht konische (2°) Primärkonstruktionen angefertigt und mit einem galvanisch hergestellten Sekundärteil kombiniert, um durch eine intraorale Fügung der Sekundär- und Tertiärkonstruktion mögliche Präzisionsdefizite der Abform- und Modelltechnik zu kompensieren. Dies ist insbesondere bei implantatgetragenen teleskopierenden Restaurationen zu empfehlen, da hier Passungengenauigkeiten nicht durch physiologische Pfeilerbeweglichkeit ausgeglichen werden können (WEIGL & LAUER 2000). Die introrale Verbindung von Abformteilen bei Patient I erscheint angesichts der späteren Gerüstfügung nicht unbedingt notwendig. Erfahrungen mit dieser Technik zeigten aber, dass bei einer grösseren Anzahl von Implantaten und divergierenden Implantatachsen durch diese Technik ein passiver Sitz des Gerüsts auf den Sekundärteilen reproduzierbarer erreicht werden kann.

Die Kombination von zwei verschiedenen Materialien für die definitive zweizeitige Präzisionsabformung hat sich bei der gleichzeitigen Darstellung der Defektregion und der Implantatpositionen bewährt.

Innerhalb des Defektes erweist es sich als vorteilhaft, ein heavy-body-Abformmaterial zu verwenden, um ein Abfließen in komplexe und empfindliche Strukturen wie die Nasenhaupthöhle zu vermeiden. Hier besteht die Gefahr, die Abformung nicht mehr entnehmen zu können, ohne anatomische Strukturen zu traumatisieren. Für die Übertragung der Implantatposition hingegen bieten sich bewährte Polyether-Massen an.

Während der beiden Abformschritte wurden zwar Funktionsbewegungen durch den Patienten ausgeführt, auf eine gesonderte, schrittweise Ausformung der Funktionsränder, wie aus der Totalprothetik bekannt und in der Literatur auch für den Randbereich des Defektes gefordert, wurde verzichtet (TAYLOR 2000). Trotzdem waren nur bei Patient I kleine Korrekturen notwendig, die durch lokal begrenzte Unterfütterungen der stabil sitzenden fertigen Prothese leicht ausgeführt werden konnten.

Die beschriebenen Rehabilitationen stellen ein, bezüglich der Planung, der Kosten und des erforderlichen Zeitaufwandes, sehr aufwändiges Behandlungskonzept dar. Jedoch ermöglichte es, den individuellen Bedürfnissen und Anforderungen der Patienten gerecht zu werden.

## Verdankung

Wir danken Herrn Martin Propson (Leo Schappé GmbH, Bexbach, Germany) für die labortechnische Umsetzung unserer prothetischen Planungen.

## Abstract

NOTHDURFT FRANK P, POSPIECH PETER R: **Implant-retained restoration of the edentulous patient after partial maxillary resection – Clinical considerations on prosthetic retainers – 2 Case reports** (in German). *Schweiz Monatsschr Zahnmed* 117: 29–41 (2007)

The prosthetic rehabilitation of edentulous patients following hemimaxillectomy proves to be functionally unsatisfactory in many cases because of a heavily changed oral morphology and oral communication with the nasal and maxillary sinus cavities, which makes it difficult to achieve a sufficient retention and stability of the restoration using a conventional obturator denture.

Using implants as anchorage increases comfort considerably for patients wearing such restorations. Due to the wide variety of the individual anatomy of the defect area and the residual parts of intact maxilla clinicians are confronted with advanced challenges according the preprosthetic planning and technical realization. Moreover, a close interdisciplinary cooperation between prosthetic dentistry and maxillofacial surgery is necessary to guarantee a successful treatment.

By the means of two patients the rehabilitation with implant-borne dentures is demonstrated. Considering individual demands one patient was treated with telescopic crowns, the other with a bar system. The procedure of the prosthetic rehabilitation is presented. Aspects which arise from the specific case situations should be of special interest.

In spite of the problematic initial situation the rehabilitation of the patients resulted in esthetically and functionally sufficient restorations.

## Literatur

- FUKUDA M, TAKAHASHI T, NAGAI H, INO M: Implant-supported edentulous maxillary obturators with milled bar attachments after maxillectomy. *Int J Oral Maxillofac Surg* 62(7): 799–805 (2004)
- GENDEN E M, OKAY D, STEPP M T, REZAEI R P, MOJICA J S, BUCHBINDER D, URKEN M L: Comparison of functional and quality-of-life outcomes in patients with and without palatomaxillary reconstruction. *Arch Otolaryngol Head Neck Surg* 129: 775–780 (2003)
- HECKMANN S M, SCHROTT A, GRAEF F, WICHMANN M G, WEBER H P: Mandibular two-implant telescopic overdentures. *Clin Oral Implant Res* 15(5): 560–569 (2004)
- KIENER P, OETTERLI M, MERICSKE-STERN R: Limits of total prostheses in resected patients. Case report. *Schweiz Monatsschr Zahnmed* 114(2): 124–135 (2004)
- MERICKE-STERN R, PERREN R, RAVEH J: Life table analysis and clinical evaluation of oral implants supporting prostheses after resection of malignant tumors. *Int J Oral Maxillofac Implants* 14(5): 673–680 (1999)
- MERICKE-STERN R, OETTERLI M, KIENER P, MERICSKE E: A follow-up study of maxillary implants supporting an overdenture: clinical and radiographic results. *Int J Oral Maxillofac Implants* 17(5): 678–686 (2002)
- OKAY D J, GENDEN E, BUCHBINDER D, URKEN M: Prosthodontic guidelines for surgical reconstruction of the maxilla: a classification system of defects. *J Prosthet Dent* 86: 352–363 (2001)
- PAREL S M, BRANEMARK P I, OHRNELL L O, SVENSSON B: Remote implant anchorage for the rehabilitation of maxillary defects. *J Prosthet Dent* 86(4): 377–381 (2001)
- PARR G R, GARDNER L K: The evolution of the obturator framework design. *J Prosthet Dent* 89: 608–610 (2003)
- PARR G R, THARP G E, RAHN A O: Prosthodontic principles in the framework design of maxillary obturator prostheses. *J Prosthet Dent* 93: 405–411 (2005)
- TAYLOR T D: *Clinical maxillofacial prosthetics*. 1. Aufl. Quintessence Publishing Co, Inc, Illinois, pp 85–102 (2000)
- WEIGL P, LAUER H C: Advanced biomaterials used for a new telescopic retainer for removable dentures. *J Biomed Mater Res* 53(4): 337–347 (2000)
- WEISCHER T, MOHR C: Implant-supported mandibular telescopic prostheses in oral cancer patients: an up to 9-year retrospective study. *Int J Prosthodont* 14(4): 329–334 (2001)