

# Micro Apical Placement System (MAPS)

Ein neues Instrumentarium zur retrograden Wurzelfüllung

Bernd Ilgenstein<sup>1</sup>, Kurt Jäger<sup>2</sup>

<sup>1</sup> Praxis für Oralchirurgie, Solothurn

<sup>2</sup> Praxisteam St. Margarethen, Aarburg

Key-Words: Apicectomy, retrograde root canal filling, retrograde root canal filling cavity preparation, retro-obturation, Retrotips

Korrespondenzadresse:

Dr. Bernd Ilgenstein

Praxis für Oralchirurgie

Goldgasse 9, CH-4500 Solothurn

Tel. 032 622 15 50, Fax 032 622 16 86

E-Mail: zahnarztpraxis@ilgenstein.ch

Achsengerechte retrograde Wurzelkanalaufbereitungen und überschussfreie Wurzelfüllungen sind wegen schwieriger anatomischer Strukturen und begrenzten enoralen Platzverhältnissen chirurgisch äusserst anspruchsvoll. Seit den frühen Neunzigerjahren existieren mit ultraschall- und schallbetriebenen Mikroinstrumenten geeignete Methoden zur retrograden Wurzelkanalaufbereitung bei minimalem Platzbedarf. Die vorliegende Arbeit stellt ein neues mikrochirurgisches Instrument vor, das surgical Micro Apical Placement System (MAPS), welches die retrograde Obturation mit einem plastischen Wurzelfüllmaterial wesentlich erleichtert. Das Instrument gewährt einen uneingeschränkten Zugang zur retrograden Kavität, ermöglicht so eine exakte Füllungstechnik und vermeidet das Versprengen von Wurzelfüllmaterial in den angrenzenden Knochen. Mit dem Surgical Micro-Apical Placement System wird eine weitere Lücke zur Verbesserung der Qualität und damit des Erfolges bei Wurzelspitzenresektionen geschlossen.

(Texte français voir page 1253)

## 1. Einleitung

Schon seit Mitte des letzten Jahrhunderts wurde die Anwendung von Ultraschall bei der Apikoektomie von BERTRAND et al. (1957) und RICHMAN (1976) beschrieben, jedoch geriet die Wurzelkanalaufbereitung mittels Ultraschall zunächst wieder in Vergessenheit. Um die Erfolgsprognose für Wurzelspitzenresektionen zu verbessern, konzentrierte man sich auf die Entwicklung von retrograden Wurzelfüllmaterialien (KELLER 1985,1988, KHOURY & STÄHLE 1987, KHOURY 1992, HICKEL 1988, BLACKMAN et al. und

BONDRA et al. 1989, MICHALCZIK et al. 1993, McDONALD et al. 1994). Erst durch Arbeiten von CARR (1992a) wurde die retrograde Wurzelkanalaufbereitung mittels Ultraschall zu einem Standardoperationsverfahren entwickelt. Die mikrochirurgischen Operationstechniken hatten gemeinsam mit neuen biokompatiblen Wurzelfüllmaterialien (TORABINEJAD et al.1993, ILGENSTEIN et al.1995) und Optiken wie beleuchtete Lupenbrille, Operationsmikroskope (CARR 1992b) oder Endoskopie zur wesentlichen Verbesserung der Qualität retrograder Wurzelfüllungen geführt und die Erfolgsstatistik signifikant erhöht. Eine besondere Bedeutung kam dabei der Präparation der retrograden Kavität und der Qualität der retrograden Wurzelfüllung (GULDENER 1994) zu. Die retrograde Wurzelfüllung erfordert nämlich eine subtile mikrochirurgische Operationstechnik unter Berücksichtigung einer achsengerechten Aufbereitung. Der Zugang zum Fundus der Kavität ist schwierig, weshalb die Kavitäten häufig nur unvollständig aufgefüllt werden. Daher wurden 1994 vom Erstautor in Zusammenarbeit mit der Firma Kavo (KaVo-Sonicflex Retro Spitzen, KaVo GmbH, Biberach, Deutschland) diamantierte sonoabrasive Schallinstrumente mit passenden Stopfinstrumenten entwickelt (ILGENSTEIN 1994, VON ARX, ILGEN-

Retrograde Wurzelfüllung mit MTA, appliziert mit dem Micro Apical Placement System (MAPS)

Obturation rétrograde par du MTA, appliqué à l'aide du Micro Apical Placement System (MAPS)

STEIN et al. 1997, 1998, ILGENSTEIN et al. 1998), die erstmals durch eine Rechts- und Linkswinkelung einen verbesserten Zugang zur retrograden Kavität gewährten, diamantiert sind und exakte und definierte retrograde Kavitätenpräparationen bis zu einer Tiefe von 3–4 mm gewähren (Abb. 1, 2, 3). Sonderspitzen ermöglichen bei retrograden Wurzelfüllungen unter 3 mm das Anlegen von Unterschnitten zur Vermeidung eines Retentionsverlustes (Abb. 4).

Der Erfolg der retrograden Wurzelfüllung hängt aber neben einer achsengerechten retrograden Kavität und dem retrograden Wurzelfüllmaterial auch ganz wesentlich von der Qualität der retrograden Obturation ab. Die retrograde Wurzelfüllung muss vollständig und ohne Lufteinschlüsse bis zur orthograden Anschlusswurzelfüllung aufgefüllt werden (Abb. 3–8).

Das in vorliegender Arbeit vorgestellte Instrumentenset Surgical Micro Apical Placement System (MAPS) wurde 2001 von der Firma Produits Dentaires S.A. in Zusammenarbeit mit dem Ersteller entwickelt, um das Einbringen eines plastischen Wurzelfüllmaterials in eine retrograde Kavität zu erleichtern (Abb. 9, 10), und um eine suffiziente Obturation des Wurzelkanales von apikal auch in schwer zugänglichen Regionen an allen Zähnen zu errei-



Abb. 1 KAVO-Sonicflex-Retro®-Spitzen; Zwischenstück für Anschluss steriler Flüssigkeit, gewinkelte Stopfinstrumente

Fig. 1 Inserts KaVo Sonicflex Retro®, pièce intermédiaire de raccord pour liquide de refroidissement stérile, fouloirs coudés de condensation

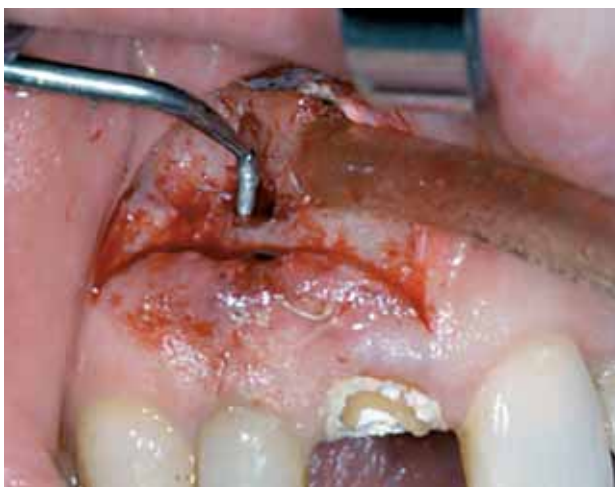

Abb. 2 Anatomischer Zugang KAVO-Sonic-Retro®-Spitzen

Fig. 2 Accès anatomique par les inserts KaVo Sonicflex Retro®

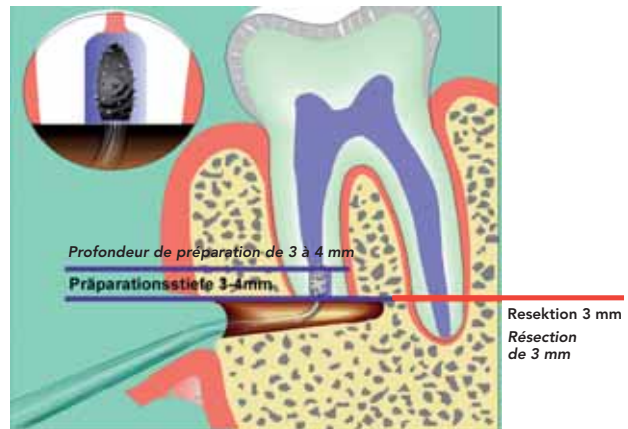


Abb. 3 Grundlagen retrograde Wurzelfüllung

Fig. 3 Représentation schématique des bases de l'obturation à rétro

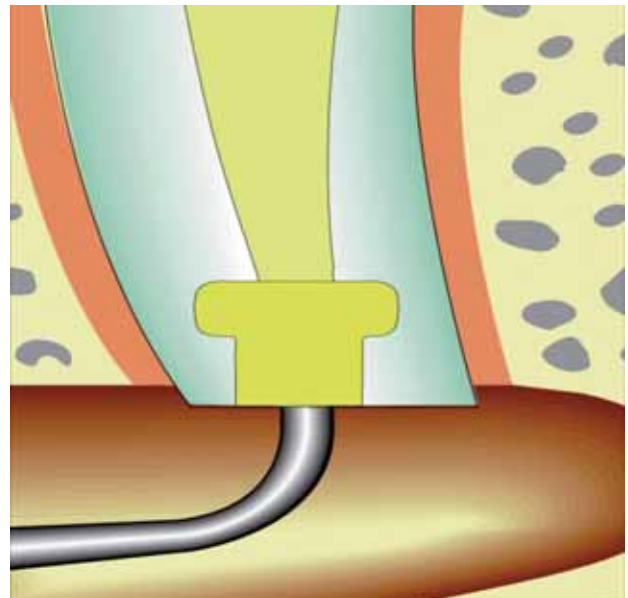


Abb. 4 Retrograde Wurzelfüllung (mit Unterschnitt)

Fig. 4 Rétro-obturation apicale (avec mortaise/contre-dépouille)

chen. Im Weiteren sollte eine Versprengung des Wurzelfüllmaterials in das periapikale Knochengewebe verhindert werden.

Ziel der Arbeit ist die Präsentation des Systems und die Beurteilung der Tauglichkeit bei der klinischen Anwendung. Unter operativen klinischen Bedingungen sollen die folgenden Parameter untersucht werden:

- das Handling der Instrumente, insbesondere in anatomisch schwierigen Regionen (Molaren, Mandibularkanal, Kieferhöhle)
- der Zugang zum Operationsgebiet und der apikalen Region
- die Obturation der retrograden Kavität
- Versprengung von retrogradem Wurzelfüllmaterial in die periapikale Region

## 2. Material

Das Instrumentenset wurde in den letzten vier Jahren klinisch ausführlich getestet und insbesondere in Bezug auf die verwendeten Materialien laufend verbessert.

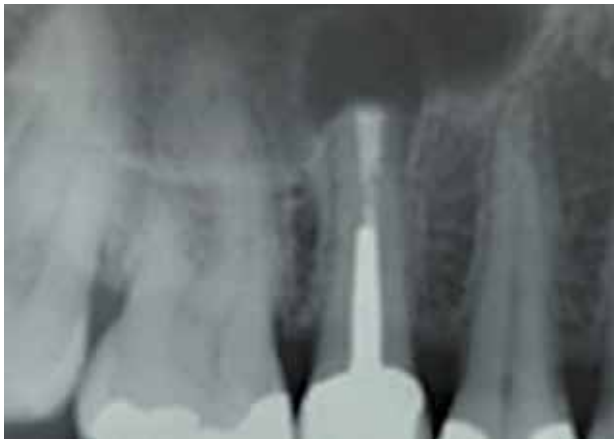

Abb. 5 Intraoperatives Kontrollröntgen. Apikaler Knochendefekt durch Zyste in antro. Retrograde Wurzelfüllung mit MTA ohne Versprengung von WF-Material in die Kieferhöhle. Achsengerechte retrograde Aufbereitung, Unterschnitt. Die orthograde Anschlussfüllung ist erreicht.

Fig. 5 Radiographie de contrôle intra-opératoire. Défaut osseux en raison d'un kyste dans le sinus maxillaire. Rétro-obturation radiculaire par du MTA, sans dispersion du matériau d'obturation vers le sinus. Préparation respectant l'axe radicaire, rétention apicale par contre-dépouille. L'obturation à rétro rejoint l'obturation orthograde.

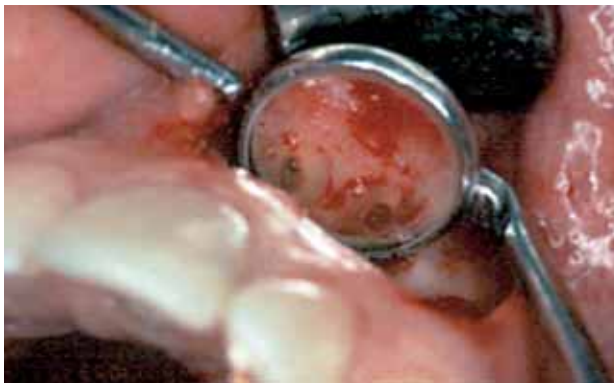

Abb. 6 Retrograde Kavität nach Aufbereitung mit KAVO-Sonicflex-Retro®-Spitzen. Beachte: Orthograde Anschlussfüllung mit Gutta Percha und AH26 ist erreicht.

Fig. 6 Cavité rétrograde après préparation par des inserts KaVo Sonicflex Retro®. A noter que la préparation atteint la limite de l'obturation orthograde par gutta-percha et AH26.

## 2.1. Instrumentarium

Das gesamte Instrumentenset (Abb. 10, 11) besteht aus einer rostfreien Applikationspistole (Abb. 12) mit einem Bajonettverschluss für sechs auswechselbare Applikationskanülen. Der geringe Durchmesser der Applikationsnadeln ermöglicht ein Einbringen der Wurzelfüllung direkt in den von apikal her aufbereiteten Wurzelkanal (Abb. 13). Der Zugang zum Wurzelkanal unter Berücksichtigung der Anatomie wird erstmals mit dreifach gewinkelten Kanülen aus rostfreiem Stahl vorgenommen (Abb. 14). Die Kanülen stehen in zwei Varianten, rechts- und linksgewinkelt, mit je zwei Aussendurchmessern, 0,9 mm (gelbe Markierung) und 1,1 mm (rote Markierung), zur Verfügung. Der Innendurchmesser der Kanülen beträgt 0,6 mm (gelbe Markierung) bzw. 0,8 mm (rote Markierung), wodurch ausreichende Portionen für das retrograde Füllmaterial appliziert werden können (Abb. 11, 14). Die intrakanulären Materialträger (Abb. 13) bestehen aus PEEK (polyether etherketon, medizinisches Poly-



Abb. 7 Retrograde WF mit MTA unter Verwendung von MAPS, sagittales Schnittbild mit Unterschnitt (Retention). Die Kavität ist vollständig aufgefüllt

Fig. 7 Obturation rétrograde par MTA à l'aide du MAPS: coupe sagittale démontrant la rétention par une mortaise en contre-dépouille et l'obturation complète de la cavité




Abb. 8 Dichtigkeit Penetrationstest mit Fuchsin: Schnittbild 30-fache Vergrößerung. Retrograde Wurzelkanalaufbereitung mit Unterschnitt (Retention). Retrograde Wurzelfüllung mit MTA. Die orthograde Anschlussfüllung mit Guttapercha ist erreicht.

Fig. 8 Evaluation de l'étanchéité par test de pénétration de la fuchsine: coupe sagittale, agrandissement de 30 fois. Préparation avec mortaise de rétention en contre-dépouille; l'obturation rétrograde par MTA atteint la limite de l'obturation orthograde par gutta-percha.

mer) (Abb. 15). Das Füllmaterial wird in einem Spender (Abb. 16) aufgenommen. Materialrückstände innerhalb der Kanülen können mit einer Reinigungscurette (Abb. 17) entfernt werden.



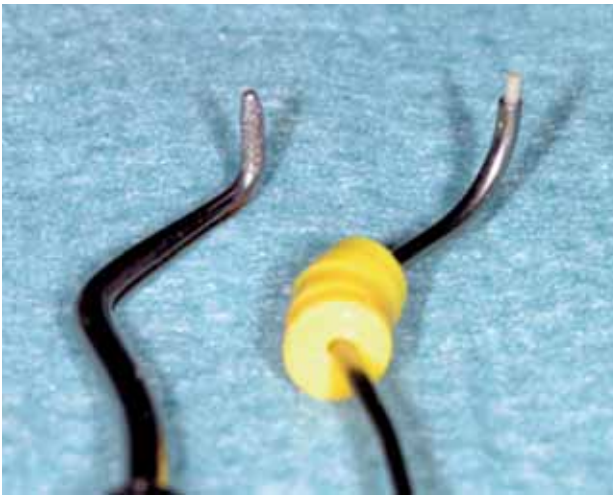


Abb. 9 MAPS-Instrument zur retrograden Wurzelfüllung (links). KAVO-Sonicflex-Retro®-Spitzen zur retrograden Aufbereitung (rechts)

Fig. 9 Canule d'application du matériau d'obturation MAPS (à droite) et insert KaVo Sonicflex Retro® (à gauche)

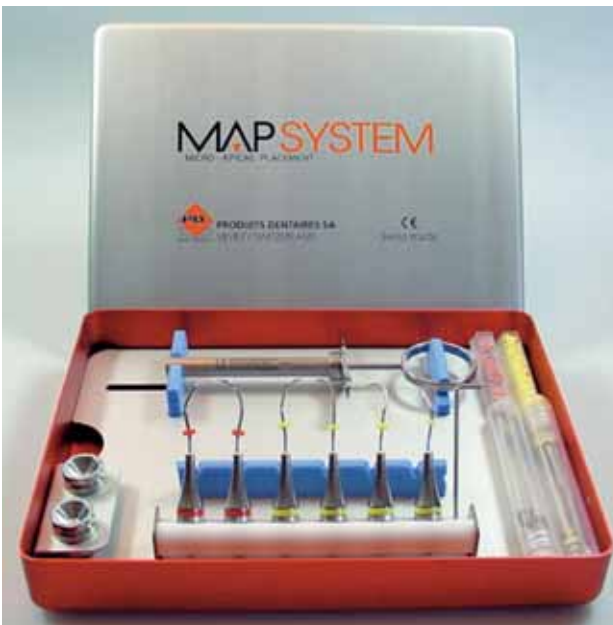

Abb. 10 MAPS-Instrumentenbox

Fig. 10 Boîte d'instruments MAPS

Ein Ringremover (Abb. 18) ermöglicht nach Aufnahme des retrograden Füllmaterials eine Reinigung der Applikationskanüle, wodurch überschüssiges Füllmaterial vor dem Einbringen in die Operationskavität entfernt werden kann. Eine Kontamination des Operationsgebietes durch das retrograde Füllmaterial wird so vermieden (Abb. 19, 20). Als retrogrades Füllmaterial wurde Pro Root MTA verwendet (TORABINEJAD 1993). Alternativ können mit den Instrumenten auch andere plastische Materialien appliziert werden. Eine Nachbearbeitung der retrograden Wurzelfüllung am Resektionsquerschnitt ist nicht notwendig.

Die Qualität der retrograden Wurzelfüllung wurde postoperativ durch Einzelröntgenbilder mit der Rechtwinkeltechnik (long cone tubus) (Abb. 5, 21) kontrolliert. Die periapikale Reossifikation nach der Applikation von MTA wurde nach der Einteilung modi-




Abb. 11 Instrumentenset mit Applikationspistole (Inhalt der Box)

Fig. 11 Vue d'ensemble des instruments avec le pistolet (seringue) applicateur



Abb. 12 Zusammengesetzte Applikationspistole

Fig. 12 Pistolet (seringue) applicateur assemblé

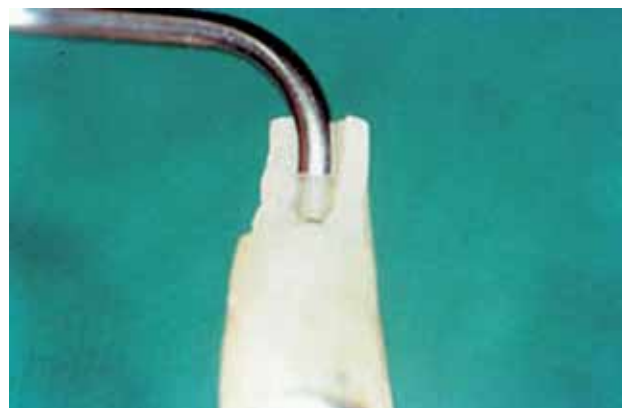

Abb. 13 Applikationspistole/Kanüle in präparierter Kavität in situ (peek in Kanüle)

Fig. 13 Canule d'application inséré dans une cavité (avec piston en PEEK dans la canule)

fiziert nach LINK (1935) und MAYR (1967) bewertet. Radiologische Nachkontrollen erfolgten nach drei, sechs und neun Monaten.

## 2.2. Operatives Vorgehen

Die Operationstechnik bei der Wurzelspitzenresektion wurde nach mikrochirurgischen Richtlinien (z. B. Mikroskalpelle, Nahtmaterialien 5 × 0 bis 7 × 0) durchgeführt. Für eine ausreichende

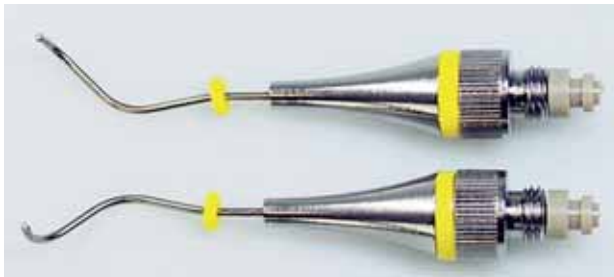

Abb. 14 Triple-angled needle links und rechts

Fig. 14 Canules d'application coudées à triple angulation gauche et droite



Abb. 15 Intrakanaler Materialträger zur Applikation (PEEK)

Fig. 15 Porte-matériau (piston) en PEEK à insérer la canule



Abb. 16 Spender für Füllmaterial

Fig. 16 Godet distributeur pour matériau d'obturation



Abb. 17 Reinigungscurette

Fig. 17 Curette de nettoyage de la canule



Abb. 18 Ringremover

Fig. 18 Bagues et instrument pour l'élimination des excès de matériau d'obturation

Trockenheit im Operationsgebiet ist eine sehr gute Blutstillung notwendig. Neben der Anästhesie mit ausreichender Zugabe von Adrenalin werden lokal häufig zusätzlich Hämostyptika benötigt. Die Schnittführung richtet sich vorwiegend nach dem Zustand der Zahnkrone (natürlicher Zahn oder Kronenversorgung, Dehiszenzen) und der Breite der epithelisierten marginalen Schleimhaut. Nach Freilegung der apikalen Region wurden die Apices je nach Ausprägung des apikalen Deltas ca. 2–3 mm reseziert (Abb. 3, 22), retrograd mit KAVO SONICretro® Spitzen (Abb. 1, 2) aufbereitet und mit Pro Root-MTA und dem neuen Applikationssystem (MAPS) (Abb. 10, 11) retrograd abgefüllt. In den meisten Fällen wurde das applizierte Wurzelfüllmaterial mit dem




Abb. 19 Aufnahme des Wurzelfüllmaterials (hier MTA) mit MAPS und Reinigung mit Ringremover

Fig. 19 Prélèvement du matériau d'obturation (ici: MTA) par la canule MAPS et élimination par la bague de nettoyage



Abb. 20 Nach Reinigung mit Ringremover

Fig. 20 Canule après élimination des excès de matériau d'obturation

SONIC Retro Stopfinstrument (Abb. 1) nach den ersten Portionen verdichtet.

Beim neuen Instrumentarium steht primär eine Applikationspistole im Zentrum (Abb. 11, 12), mit der plastische Füllmaterialien aufgenommen werden und portionsweise in die zuvor präparierte retrograde Kavität wieder abgegeben werden können.

### 2.3. Untersuchungsmethode

Von 2001 bis 2004 wurden bei 117 Patienten an 139 Zähnen Wurzelspitzenresektionen (Oberkiefer 119/Unterkiefer 20) durchgeführt (Abb. 23) und mit dem neuen Instrumentarium Surgical MAPS 155 retrograde Wurzelfüllungen mit MTA gelegt.

### 3. Resultate

Die Indikation zur Wurzelspitzenresektion stellte sich am häufigsten in den Gruppen der 40- bis 65-Jährigen mit einem signifikanten Anstieg der 50-Jährigen. Das Durchschnittsalter betrug 48,9 Jahre. Die grösste Gruppe bildeten zentrale und laterale Incisivi des Oberkiefers mit 69 Zähnen oder 49,7%. Die zweit-

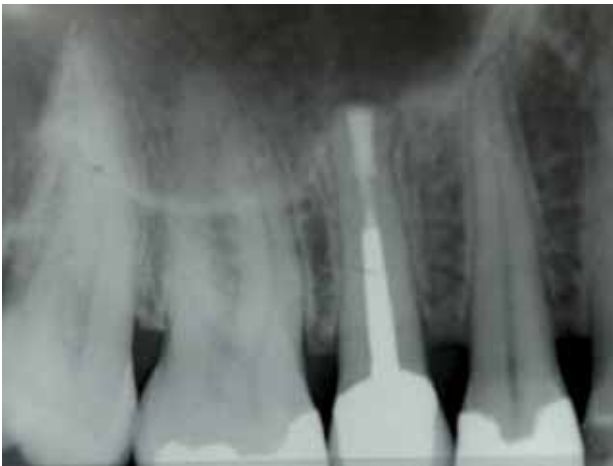

Abb.21 Postoperatives Röntgen nach sechs Monaten. Durchgehender Parodontalspalt apikal beweist cirkumapikale Reossifikation mit Abgrenzung zum Kieferhöhlenlumen.

Fig. 21 Radiographie de contrôle 6 mois après l'opération. L'espace parodontal entourant sans discontinuité l'apex reflète la réossification périapicale en regard de la lumière du sinus.

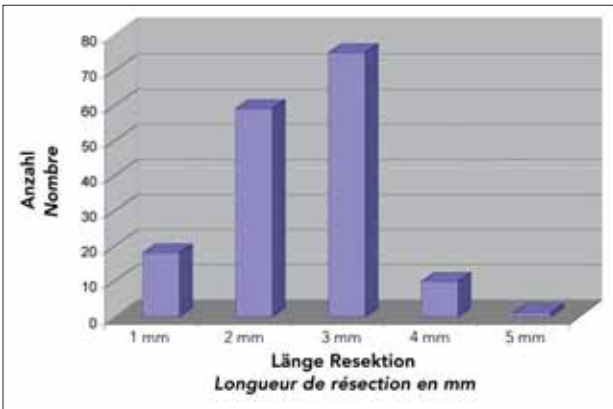


Abb.22 Resektionslänge des apikalen Deltas in mm

Fig. 22 Distribution des longueurs de résection du delta apical

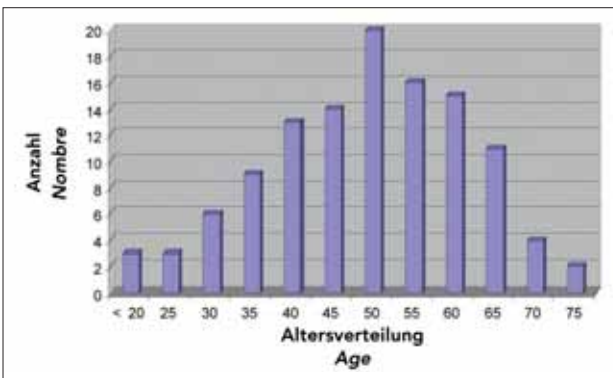


Abb. 23 Altersverteilung bei Patientengut von 117 Patienten

Fig. 23 Distribution des âges des 117 patients inclus dans l'étude

grösste Gruppe stellen die Oberkieferprämolaren mit 21,6%, gefolgt von den oberen Canini (7,2%) und den Oberkiefermolaren (6,5%). Es wurden insgesamt 11% Molaren reseziert (Abb. 24). Das apikale Delta wurde bei mehr als 82% der Zähne um 2–3

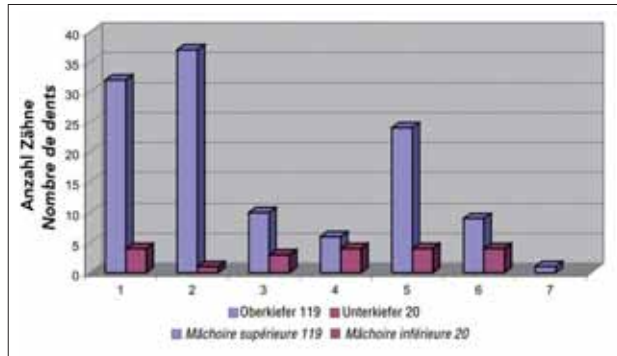


Abb.24 Häufigkeit der Lokalisation nach Zahngruppen (n = 139), (1 = Inzisivus, 3 = Caninus usw.)

Fig. 24 Nombres relatifs des localisations selon les groupes de dents (n = 139), (1 = incisives, 3 = canines, etc.)

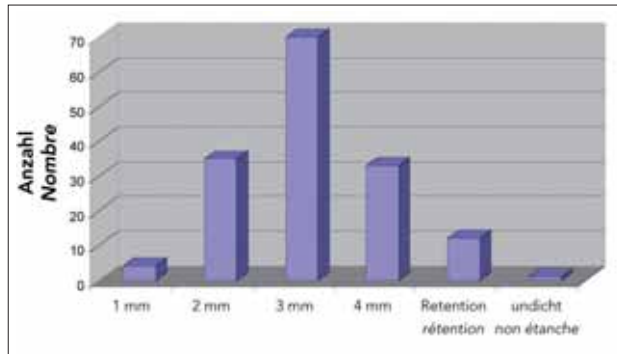


Abb.25 Wenn immer möglich wurde eine ausreichende tiefe retrograde WF von 3–4 mm gelegt. Unter 2 mm wurden Retentionen angelegt.

Fig. 25 Pour autant que cela soit possible, des obturations de profondeur suffisante (3 à 4 mm) ont été réalisées. Des rétentions ont été préparées dans les cavités de moins de 2 mm de profondeur.

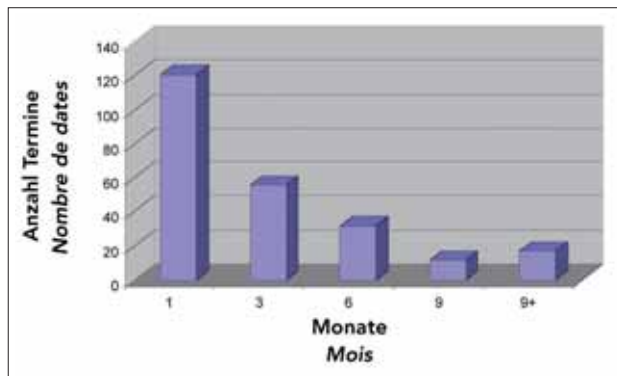


Abb.26 Abnahme der notwendigen Nachkontrollen in Abhängigkeit der Reossifikation apikaler Defekte ab 3. Monat

Fig. 26 Diminution de la nécessité de contrôles de suivi en fonction de la réossifikation des défauts apicaux après 3 mois

mm reseziert. Bei 6% um 4 mm und bei 11% um 1 mm gekürzt. Eine Wurzel musste um 5 mm gekürzt werden (Abb. 3, Abb. 22). Von den 155 präparierten Kavitäten konnte retrograd eine Füllung von 3–4 mm in 66,5% erreicht werden. In den fünf Fällen von retrograden Kavitätenpräparationen unter 2 mm (7,8%) wurden meist Unterschnitte angelegt (Abb. 25).



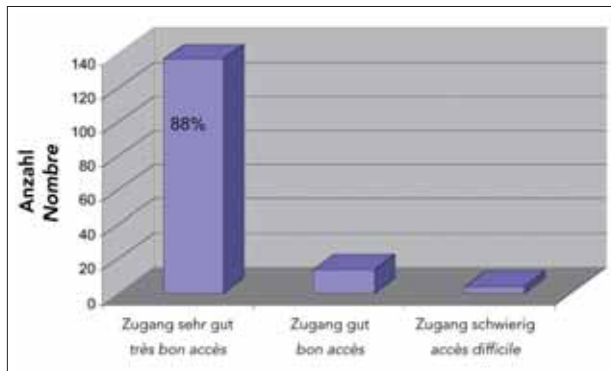


Abb. 27 Beurteilung der Zugangskavitat. Zu 88,4% sehr guter Zugang, 9% gut, 2,6% schwierig (n = 155)

Fig. 27 Evaluation de l'accs  la cavit apicale. Trs bon accs = 88,4%, bon accs = 9%, accs difficile = 2,6% (n = 155)

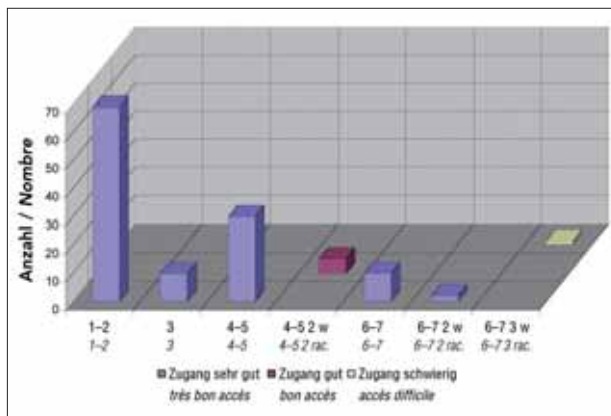


Abb. 28 Beurteilung des Zugangs zu den retrograden Kavitaten. Auswertung von 126 Oberkieferkavitaten nach Zahngruppen

Fig. 28 Evaluation de l'accs aux cavits rtrogrades. Analyse de 126 cavits dans le maxillaire suprieur, reprsentation selon les groupes de dents

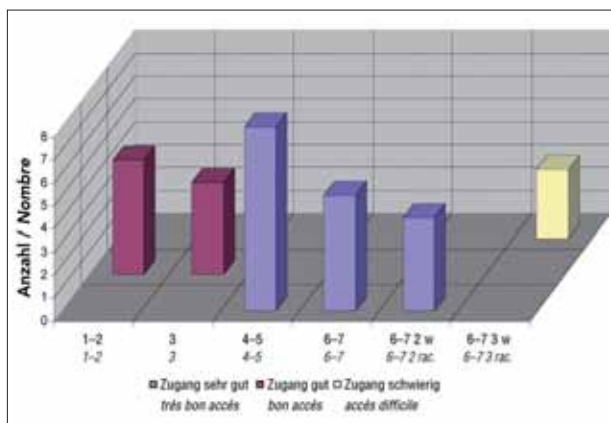


Abb. 29 Beurteilung des Zuganges zu den retrograden Kavitaten. Auswertung von 29 Unterkieferkavitaten nach Zahngruppen

Fig. 29 Evaluation de l'accs aux cavits rtrogrades. Analyse de 29 cavits dans le maxillaire infrieur, reprsentation selon les groupes de dents

In klinischen und rntgenologischen Verlaufskontrollen nach einem, drei, sechs, neun Monaten wurde primr der ossre Hei-




Abb. 30 Biozement. Das Fllungsmaterial konnte nicht vollstndig in die Kavitat versenkt werden (Hohlraum). 46-fache Vergrsserung

Fig. 30 Biocment. Le matriau d'obturation n'a pas pu tre condens suffisamment pour obturer compltement la cavit (espace vide). Agrandissement 46 fois

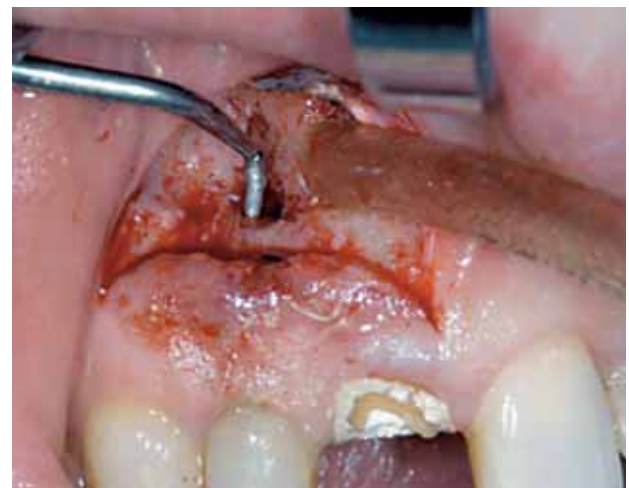

Abb. 31 Kavitatenprparation mit KAVO-Sonicflex-Retro®-Spitzen

Fig. 31 Prparation d'une cavit apicale par des inserts KaVo Sonicflex Retro®

lungsprozess beurteilt. Die Reossifikation war in durchschnittlich sechs bis neun Monaten zu 88% erreicht (Abb. 5, 21). Dabei zeigt sich die deutliche Abnahme der notwendigen Nachkontrollen in Abhngigkeit der Ausheilung des knchernen Defektes (Reossifikation) (Abb. 26). 23% der Patienten mussten lnger als sechs Monate kontrolliert werden, 12% der Patienten wurden lnger als neun Monate radiologisch kontrolliert, waren klinisch jedoch reizlos. Bei fnf Zhnen (3,2%) kam es zu einem Misserfolg, zwei Zhne mussten extrahiert und drei Zhne konnten erfolgreich revidiert werden. Die Misserfolgsquote (Zahnverlust) lag somit bei 1,3%. In keinem Fall wurde retrogrades Wurzelfllmaterial in die apikale Region versprengt.

Die retrograde Aufbereitung war in 80% der Flle bis in eine Tiefe von 4 mm mglich. Die retrograde Wurzelfllung konnte zu 76% bis in eine Tiefe von 3-4 mm gelegt werden (Abb. 25). In einem Fall wurde eine insuffiziente Wurzelfllung mit nicht korrigierbarer Lakunenbildung festgestellt. Der Zugang zur prparierten retrograden Kavitat wurde grundstzlich zu 88,4% als sehr gut beurteilt, zu 9% als gut und zu 2,6% als schwierig (Abb. 27). Der

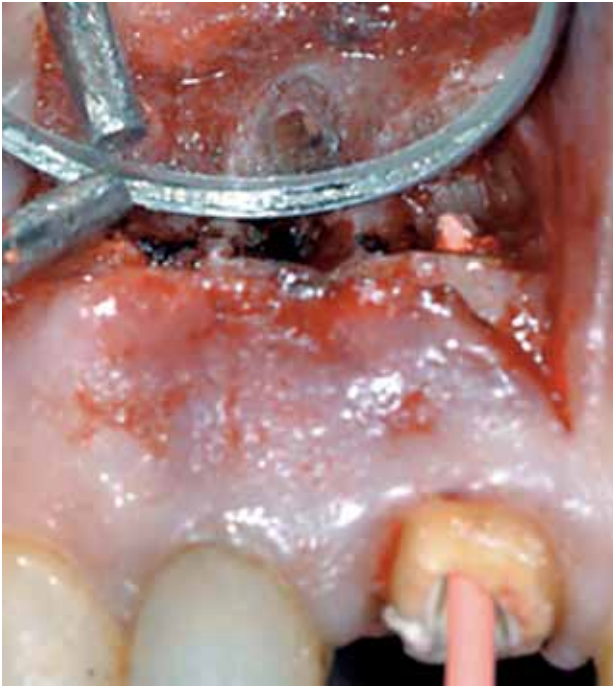

Abb. 32 Retrograde Kavität nach Präparation mit KAVO-Sonicflex-Retro®-Spitzen

Fig. 32 Cavité rétrograde après préparation par des inserts KaVo Sonicflex Retro®

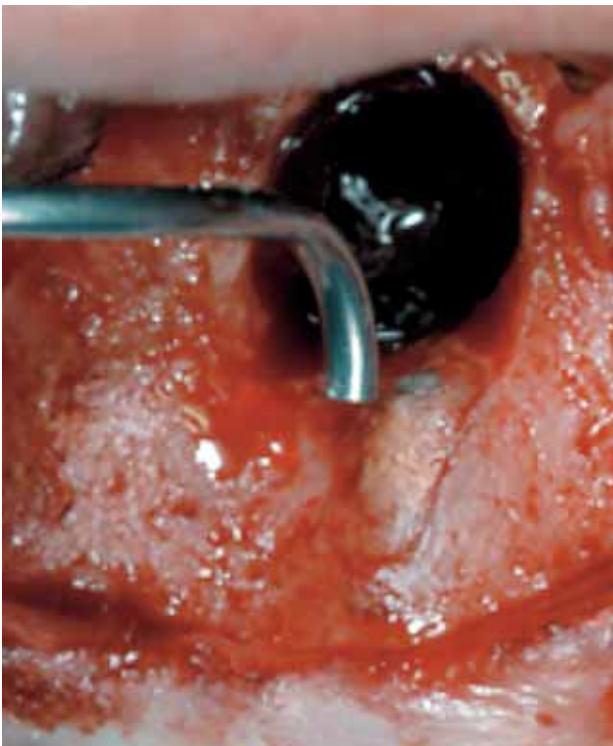

Abb. 33 Applikation des Wurzelfüllmaterials mit MAPS

Fig. 33 Application du matériau d'obturation par un instrument MAPS

Zugang zu den einzelnen Zähnen ist anatomisch bedingt im Oberkiefer bei den Incisivi, den Prämolaren und den Molaren

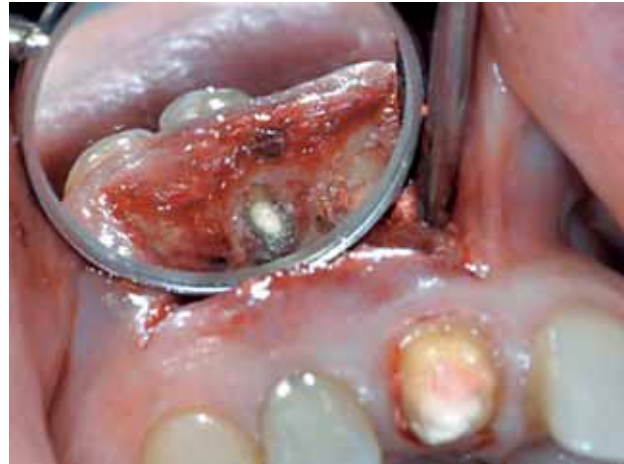

Abb. 34 Retrograde Obturation mittels MAPS (MTA)

Fig. 34 Obturation terminée (MTA appliqué par MAPS)

(buccale Wurzeln) am einfachsten, während im Unterkiefer die Prämolaren und Molaren (mesiobuccale und distale Wurzel) den einfacheren Zugang ermöglichen (Abb. 28, 29). Dreiwurzelige Resektionen werden im Unter- wie Oberkiefer gleichermaßen als schwierig beurteilt.

#### 4. Diskussion

Das neue Instrumentarium wurde entwickelt, um die Qualität der retrograden Wurzelfüllung zu verbessern. Es konnte gezeigt werden, dass das Einbringen plastischer retrograder Wurzelfüllmaterialien mit der neuen Applikationspistole erleichtert wird und damit eine suffiziente Obturation des Wurzelkanals erzielt werden kann, ohne Material in die periapikale Region zu versprengen.

Denn eine erfolgreiche retrograde Wurzelfüllung hängt neben der richtigen Indikation von einer geeigneten Operationstechnik nach mikrochirurgischen Prinzipien (Schnittführungen, geeignete Optiken, Nahtmaterial), den dazu verwendeten Aufbereitungsinstrumenten für die retrograde Kavität und dem retrograden Wurzelfüllmaterial ab. Wenn auch noch am Anfang der Neunziger Jahre des letzten Jahrhunderts viele Fragen offen waren, so sind bis heute für die Wurzelspitzenresektion die meisten Anforderungen in Bezug auf Instrumente und Füllmaterialien zufriedenstellend gelöst, was die Ergebnisse vieler Studien auch zeigen (KELLER 1988, BONDRA et al. 1989, CARR 1992a+b, KHOURY 1992, TORABINEJAD et al. 1993, GULDENER 1994, ILGENSTEIN et al. 1995, 1998, VON ARX et al. 1997, 1998, SCHULTZ et al. 2005).

Als retrogrades Wurzelfüllmaterial wurde in unserer Praxis von 1989–1998 Biocem® (ILGENSTEIN et al. 1995) und ab 1999 MTA (Mineral Trioxid Aggregate) (TORABINEJAD et al. 1993) und seit 2005 auch Retroplast™ (Adhäsivtechnik) (RUD et al. 1991) verwendet. MTA hat als retrogrades Wurzelfüllmaterial den Vorzug, als einziges Material aufgrund seiner hydrophilen Eigenschaften unter feuchten Bedingungen (Blut/Wundsekrete) eine ausreichende Aushärtung der retrograden Wurzelfüllung und damit suffiziente Dichtigkeit zu erlangen. Hydrophile Partikel werden in Anwesenheit von Feuchtigkeit hart (TORABINEJAD et al. 1993, TORABINEJAD & CHIVIAN 1999). Ein wesentlicher Vorteil von MTA liegt darin, dass eine unmittelbar postoperativ radiologisch nachgewiesene insuffiziente retrograde Wurzelfüllung wiederholt



werden kann, da MTA eine Abbindezeit von 20 Min. aufweist. Die Untersuchungen von Torabinejad zeigen eine hohe biokompatible Akzeptanz des Materials bei ausreichender Dichtigkeit der Wurzelfüllung. Eine Nachbearbeitung der retrograden Wurzelfüllung am Resektionsquerschnitt ist daher nicht notwendig.

Wir verwenden seit 1994 für die retrograde Wurzelkanalaufbereitung die KAVO-Sonicflex-Retro®-Spitzen, die durch die sonoabrasive Aufbereitungstechnik eine ausgezeichnete Präparation am Neoapex hinsichtlich notwendiger Kavitätentiefe wie auch Kavitätendurchmesser erlauben. Durch doppelt abgewinkelte Spitzen gestatten die Instrumente auch bei schwierigen anatomischen Verhältnissen eine achsengerechte Präparationsrichtung und einen vereinfachten Zugang zur Wurzelspitze. Neben schonender Operationstechnik erlaubt die Geometrie der Spitzen unter Vermeidung ausgedehnter Osteotomien einen deutlich verbesserten postoperativen Heilungsverlauf (von Arx, Ilgenstein et al. 1997) und optimiert nicht nur das chirurgische Vorgehen, sondern darf auch als Kofaktor für die hohe Erfolgsrate der Wurzelspitzenresektionen angesehen werden (von Arx et al. 1998). Die diamantierten Spitzen erzeugen saubere und präzise retrograde Kavitäten (Schultz et al. 2005).

Bisher war das unvollständige Auffüllen der retrograden Kavität mit dem Risiko von Luft einschließen und damit verbundener Undichtigkeit der retrograden Wurzelfüllung (Abb. 30) verbunden.

Insbesondere das Versprengen von retrogradem Wurzelfüllmaterial konnte mit keinem Instrumentarium vermieden werden. Ein retrogrades Wurzelfüllinstrument muss einen einfachen Zugang zur Wurzelspitze auch bei schwierigen anatomischen Verhältnissen ermöglichen, damit bei der korrekten retrograden Aufbereitung kein Qualitätsverlust durch die retrograde Wurzelfüllung entstehen kann. Die perfekte retrograde Wurzelfüllung basiert auf einer achsengerechten Aufbereitung mit Mikroinstrumenten bis in eine Tiefe von mind. 3 mm (KVIST et al. 1989, GULDENER 1994, BAUMANN & GERHARDS 1996, ILGENSTEIN et al. 1995). Das Einlagern von Fremdmaterial in die umliegenden Knochen- und Weichgewebe muss auf jeden Fall verhindert werden.

Die ausgezeichneten Erfahrungen mit den KAVO-Sonicflex-Retro®-Spitzen bei dem Zugang zum Neoapex führten zur Entwicklung des Surgical-MAPS-Systems. Die spezielle Geometrie des Instrumentarium ermöglicht ein kontrolliertes Einbringen des Wurzelfüllmaterials unter guter Sicht direkt bis an den Fundus der Kavität (Abb. 13). Vorliegende Untersuchungen zeigten, dass 66,5% der retrograden Füllungen die geforderten 3–4 mm Füllungstiefe erreichten.

Immerhin konnten 22,6% aller retrograden Wurzelfüllungen nur bis auf eine Tiefe von 2 mm und weitere 2,6% bis 1 mm aufbereitet werden. Vorwiegend handelte es sich um Fälle, die eine weitere Aufbereitung wegen langer Stiftaufbauten nicht zuließen. Auch Kanalobliterationen mit eingeschränkter Indikation, via falsa oder Revisionen von Wurzelbehandlungen waren andere Gründe. Dies bekräftigt einmal mehr die Forderung nach Retrotips, mit denen ein Unterschnitt angelegt werden kann, um bei retrograden Wurzelfüllungen unter 3 mm eine zusätzliche Retention anlegen zu können, wenn die Wurzelform am Resektionsquerschnitt dies zulässt.

Die Anwendung und der Zugang mit der Applikationspistole wurde in 88% als sehr gut beurteilt. In 9% wurde der Zugang als gut bezeichnet. In diesen Fällen handelte es sich um 2 wurzelige Prämolaren, Molaren mit 2 Resektionen, Unterkieferinzisivi und Unterkiefercanini. Als schwierig wurden lediglich erste und zweite Molaren bezeichnet, bei denen 3 Wurzeln reseziert wer-

den mussten. Der Zugang zu den palatinalen Wurzeln im Oberkiefer und den linguale Wurzeln im Unterkiefer wird durch die neuen Instrumente erst achsengerecht möglich, bleibt aber schwierig (Abb. 27, 28, 29).

Mit dem neuen Micro Apical Placement System (MAPS) ist ein vollständiges portionsweises Auffüllen der retrograden Kavität sichergestellt, womit die Forderung nach einem direkten Anschluss an die orthograde Wurzelfüllung oder einen Wurzelstift gewährleistet ist (Abb. 12, 5, 6, 7, 8, 13, 31–34).

## 5. Schlussfolgerungen

Das Micro Apical Placement System ist für die retrograde Wurzelfüllung in Klinik und Praxis empfehlenswert. Der Zugang zur Kavität ist durch die Geometrie der Instrumente deutlich erleichtert. Eine portionierte suffiziente retrograde Wurzelfüllung kann vom Fundus der Kavität ausgehend gelegt werden. So wird eine retrograde Wurzelfüllung ohne Einschlüsse möglich. Eine Versprengung von Wurzelfüllmaterial kann vermieden werden.

## Abstract

ILGENSTEIN B, JÄGER K: **Micro Apical Placement System (MAPS) – Ein neues Instrumentarium zur retrograden Wurzelfüllung** (in German). Schweiz Monatsschr Zahnmed 116: 1243–1252 (2006)

A retrograde radicular preparation in the axis of the root canal as well as an excess-free obturation of the canal is surgically very demanding due to the complex anatomical structures and to the limited intraoral operative field. As from the early 1990s, advisable methods for the retrograde root canal obturation under minimal place requirements have been implemented thanks to ultrasonic- and sonic-driven microinstruments.

This publication presents a new microsurgical instrument, the "Surgical-Retro" Micro Apical Placement System (MAPS), which facilitates in a large extent the retrograde obturation with a plastic root canal filling material. The device provides an unrestricted access to the retrograde cavity, allowing thus an accurate obturating technique whilst avoiding the dispersion of the root canal filling material in the surrounding bone. Thanks to the "Surgical-Retro" Micro Apical Placement System, a further gap in the improvement of the quality and, thus, of the success of the treatment by apical resection has been filled.

## Literaturverzeichnis

- BAUMANN M A, GERHARDS F: Die retrograde Wurzelkanalfüllung. Quintessenz 47: 1463–1475 (1996)
- BERTRAND G, FESTAL F, BARAILLY R: Use of ultrasound in apicoectomy. Quintessence Int 7: 9–12 (1957)
- BLACKMAN R, GROSS M, SELTZER S: An evaluation of the biocompatibility of a glass ionomer-silver cement in a rat connective tissue. J Endod 15: 76–79 (1989)
- BONDRA D L, HARTWELL G R, MAC PHERSON M G, PORTELL F R: Leakage in vitro with IRM, high copper amalgam, and EBA cement as retrofilling materials. J Endod 15: 157–160 (1989)
- CARR G: Advanced techniques and visual enhancement for endodontic surgery. Endo Report 7: 6–9 (1992a)
- CARR G: Microscopes in Endodontics. Can Dent Assoc J: 55–61 (1992b)
- GULDENER P: Wurzelspitzenresektion. Retrograde Kavitätenpräparation und retrograde Wurzelfüllmaterialien. Schweiz Monatsschr Zahnmed 104: 183–189 (1994)

- HICKEL R: Erste klinische Ergebnisse von retrograden Wurzelfüllungen mit Cermet-Zement. *Dtsch Zahnärztl Z* 43: 963–965 (1988)
- ILGENSTEIN B: Ein Instrumentarium zur retrograden Wurzelkanalaufbereitung. Patentschrift Nr. 681462 (1994)
- ILGENSTEIN B, RAVEH J, STICH H, BERTHOLD H: Biocem® – Ein neues Material zur retrograden Wurzelfüllung. *Schweiz Monatsschr Zahnmed* 105: 1015–1022 (1995)
- ILGENSTEIN B, VON ARX T, BERTHOLD H: Neue sonoabrasive Mikroinstrumente zur retrograden Wurzelkanalaufbereitung. *Postersession DGZMK und DGZ in Bremen* (1998)
- KELLER U: Die chirurgische Zahnerhaltung mit einer retrograden Wurzelfüllung aus Aluminiumoxid-Keramik. *Zahnärztl Prax* 37: 16–20 (1985)
- KELLER U: Langzeiterfahrungen mit der retrograden Wurzelfüllung aus Aluminiumoxidkeramik zur chirurgischen Zahnerhaltung. *Dtsch Zahnärztl Z* 43: 364–367 (1988)
- KHOURY F, STÄHLE H J: Retrograde Wurzelfüllung aus Glasionomerzement. *Dtsch Z Mund Kiefer GesichtsChir* 11: 351–355 (1987)
- KHOURY F: Hat sich die intraoperative Komposit-Wurzelfüllung bei der Wurzelspitzenresektion bewährt? *Dtsch Z Mund Kiefer GesichtsChir* 16: 47–49 (1992)
- KVIST T, RYDIN E, REIT C: The relative frequency of periapical lesions in teeth with root canal-retained posts. *J Endod* 15: 578–580 (1989)
- LINK K H: Klinische und röntgenologische Nachuntersuchungen bei Wurzelspitzenresektionen. *Z Stomatol* 33: 1217–1226 (1935)
- MACDONALD A, MOORE B K, NEWTON C W, BROWN C E: Evaluation of an apatite cement as a root end filling material. *J Endod* 20: 598–604 (1994)
- MAYR W D: Kontrollen und Erfahrungen bei Wurzelspitzenresektionen unter Verwendung von Silberstiften. *Öst Z Stomatol* 64: 194–198 (1967)
- MICHALCZIK V, RINGS J, BÜRRIG C U, FRITZEMEIER J, LENTRODT J: Randschlussverhalten von Glasionomerzementen bei der Wurzelspitzenresektion mit retrograder Abfüllung. *Dtsch Z Mund Kiefer GesichtsChir* 17: 50–52 (1993)
- RICHMAN M J: The use of ultrasonic in root canal therapy and root resection. *J Dent Med* 7: 9–12 (1976)
- RUD J, MUNKSGAARD E C, ANDREASEN J O, RUD V, ASMUSSEN E: Retrograde root filling with composite and a dentin bonding agent I. *Endod Dent Traumatol* 7: 118–125 (1991)
- SCHULTZ C B, WESTHAUSER P, NIDERÖST B, GRÄTZ K W: Retrograde Obturation mit MTA-Zement und Super-EBA bei Wurzelspitzenresektion. *Schweiz Monatsschr Zahnmed* 115: 443–449 (2005)
- TORABINEJAD M, WATSON T F, FORD T R P: Sealing ability of a mineral trioxide aggregate when used as an end filling material. *J Endod* 19: 591–595 (1993)
- TORABINEJAD M, CHIVIAN N: Clinical applications of MTA. *J Endodon* 25: 197–205 (1999)
- VON ARX T, KURT B, ILGENSTEIN B, HARDT N: Wurzelspitzenresektion und retrograde Wurzelkanalfüllung. Erste Erfahrungen und Ergebnisse mit einem neuen Instrumentarium für die retrograde Präparation. *Endodontie* 1: 27–40 (1997)
- VON ARX T, KURT B, ILGENSTEIN B, HARDT N: Preliminary results and analysis of a new set of sonic instruments for root end cavity preparation. *Int. Endod J* 31: 32–38 (1998)