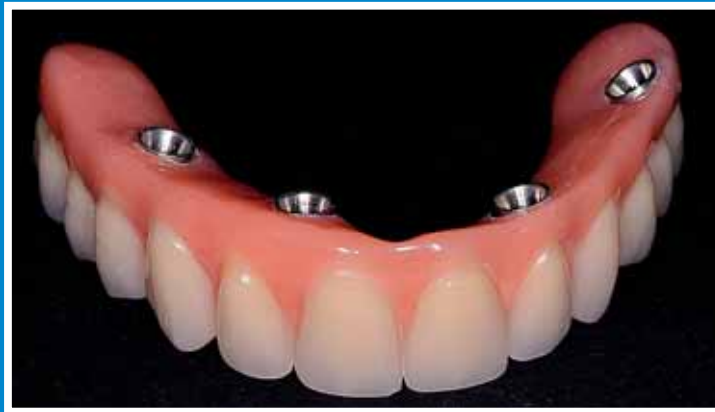
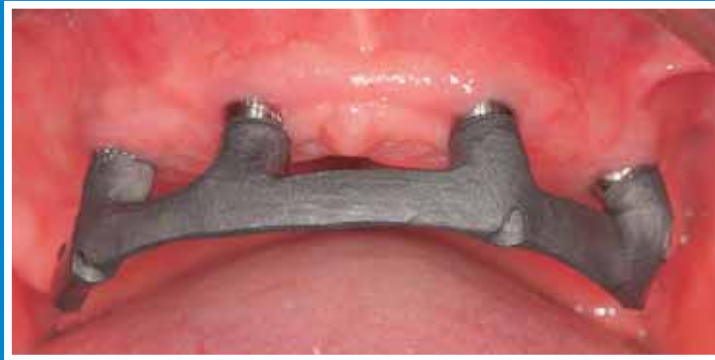


Implantatgetragene Brücken im zahnlosen Kiefer

Klinische Aspekte eines einfachen Behandlungskonzepts

Sacha Balmer, Regina Mericske-Stern
Klinik für Zahnärztliche Prothetik, Universität Bern

Schlüsselwörter: Versorgung zahnloser Kiefer, «Procera® Implant Bridge», «All-on-Four»

Korrespondenzadresse:
Dr. med. dent. Sacha Balmer
Klinik für Zahnärztliche Prothetik, Universität Bern
Freiburgstrasse 7, CH-3010 Bern
sacha.balmer@zmk.unibe.ch

(Texte français voir page 736)

Einleitung

Bei der Versorgung des zahnlosen Ober- und Unterkiefers mit Implantaten stellt sich prinzipiell die Frage, ob eine fest sitzende oder eine abnehmbare Prothese angefertigt werden soll. Fest sitzende Versorgungen haben eine lange Tradition (ZARB & SCHMITT 1990a, b, c) und versprechen einen guten Langzeiterfolg (ZARB & SCHMITT 1996a, b; ATTARD & ZARB 2004). Implantatgetragene Hybridprothesen haben den Vorteil, dass sie initial weniger Kosten verursachen. Es sind weniger Implantate zur Ver-

ankerung nötig, die Implantate müssen nicht kongruent mit der Zahnposition platziert werden, und das Design der Prothese kann Kammdefizite und Atrophie ästhetisch gut kaschieren. Zwei Implantate in der Mandibula und vier in der Maxilla kombiniert mit Kugelankern oder einem Steg garantieren für guten Halt und gute Abstützung der Prothese (MERICSKE-STERN & ZARB 1993; MERICSKE-STERN 1998; SADOWSKY 2001; FEINE et al. 2002; VAN KAMPEN et al. 2003). Die Patientenzufriedenheit bei dieser Art der Versorgung des zahnlosen Patienten ist hoch und meistens ebenso gut wie bei fixen Rekonstruktionen (AWAD & FEINE 1998; HEYDECKE et al. 2003; ZITZMANN & MARINELLO 2002), doch sollte der Aufwand in der Nachsorge nicht unterschätzt werden. Verschiedene Studien haben Komplikationen, Kosten und Arbeiten in der Maintenancephase diskutiert (KIENER et al. 2001; DUDIC & MERICSKE-STERN 2002; ZITZMANN et al. 2005), vor allem während des ersten Jahres nach Abgabe (SADOWSKY 2001). In andern Studien wurden verschiedene Rekonstruktionsarten miteinander verglichen (ZITZMANN & MARINELLO 2000). Zur Entscheidungshilfe, ob eine Hybridprothese oder eine fest sitzende Rekonstruktion angefertigt werden sollte, kann ein Set-up der Prothesen in Wachs hergestellt werden.

Klinische Aspekte einer einfachen Methode zur fest sitzenden Rekonstruktion im zahnlosen Kiefer werden in Kombination mit dem Replace®-Implantatsystem und der Procera®-Technik beschrieben.

Fest sitzende, implantatgetragene, metallkeramische Arbeiten im zahnlosen Kiefer sind anspruchsvoll, aufwändig und kostenintensiv. Meistens sind sie nur in Kombination mit komplexen chirurgischen Techniken zur Optimierung der Hart- und Weichgewebe möglich, insbesondere im Oberkiefer, wo ästhetische Aspekte eine grosse Rolle spielen. Deshalb wird öfters der steggetragenen Hybridprothese der Vorzug gegeben, weil Probleme mit der Ästhetik und mit Kammdefiziten einfacher gelöst werden können. Die hier vorgestellte «All-on-Four»-Technik und die «Procera® Implant Bridge», beides fest verschraubte Rekonstruktionsarten, lehnen sich in Design und Technik der Total- und Hybridprothetik an. Sie stellen eine kostengünstige Alternative zu fest sitzenden VMK-Rekonstruktionen dar, mit vorhersagbarer Ästhetik und einer präzisen, spannungsfreien Passung.

Oben: Procera®-Titangerüst, einfache, stegartige Gestaltung.
En haut: Armature en titane Procera® en bouche: modelage simplifié en forme de poutre.

Unten: Fertige OK-«Wrap-around Implant Bridge».
En bas: «Implant Bridge» pour le maxillaire supérieur, terminé selon la méthode «Wrap-around».

Trotz der hohen Akzeptanz von Hybridprothesen wird von zahnlosen Patienten öfters auch eine fest sitzende Lösung gewünscht. Fest sitzende metall-keramische Rekonstruktionen im zahnlosen Kiefer (ZARB & SCHMITT 1996a, b) sind ästhetisch anspruchsvoll (BELSER et al. 2004), bedürfen oft eines spezifischen Weichgewebemanagements und sind aufgrund der anatomisch-morphologischen Verhältnisse, insbesondere im Oberkiefer, nicht immer machbar. Die «Procera® Implant Bridge» mit einem Titangerüst und die «All-on-Four Bridge» (MALO et al. 2003 & 2005), die ganz aus Kunststoff gefertigt ist, stellen hierzu einfache, interessante Alternativen dar. Sie bieten bei reduzierten Kosten und Behandlungsaufwand eine vorhersagbare Ästhetik und eine präzise, spannungsfreie Passung. Das Design und die Technik dieser fest sitzenden Rekonstruktionen lehnen sich der Total- und Hybridprothetik an. Ziel der vorliegenden Arbeit ist es, über erste Erfahrungen mit dieser Technik in Kombination mit dem Replace®-Implantatsystem (NobelBiocare) zu berichten.

Methode

Patienten und Implantate

Im Zeitraum von zwölf Monaten wurden 15 Patienten, die eine fest sitzende Rekonstruktion im zahnlosen Ober- oder Unterkiefer wünschten, mit 16 implantatgetragenen, verschraubten Brücken versorgt, d.h., ein Patient bekam sowohl im Ober- als auch im Unterkiefer eine Rekonstruktion. Bei den acht Männern und acht Frauen mit einem Durchschnittsalter von 60,5 Jahren wurden insgesamt 76 Implantate eingesetzt. Im Oberkiefer wurden je nach intermaxillaren Verhältnissen, Atrophiegrad, Kieferkammform und Brückentyp vier bis sieben Replace®-Select-Tapered(NobelBiocare)- oder Replace®-Select-Straight(NobelBiocare)-Implantate inseriert, im Unterkiefer genügten in allen Fällen vier Implantate. Selektionskriterien waren: Einverständnis des Patienten für die Behandlung, keine schwer wiegenden systemischen, medizinischen Probleme (keine Chemotherapie, Radiotherapie, Antikoagulation, unkontrollierter Diabetes, Dauereinnahme von Immunsuppressiva, Antidepressiva und Antibiotika), keine Implantate in augmentiertem Knochen, Nichtraucher oder nur leichte Raucher. Die Implantate wurden submerged eingesetzt ausser bei den Fällen mit Sofortbelastung am gleichen Tag. Dabei erfolgte zur Kontrolle intraoperativ eine Messung der RFA-Werte (Resonanz-Frequenz-Analyse) mit dem Osstell®-Modell 6.0 der Firma «Integration Diagnostics Ltd», Schweden. Die Brücken wurden entweder direkt auf Implantatniveau verschraubt oder mittels Multi Unit Abutments zur Höhen- und/oder Winkelkorrektur eingesetzt.

Die sieben Kunststoffbrücken im Unterkiefer mit Verankerung auf je vier Implantaten wurden am gleichen Tag sofort belastet. Jeweils sechs Wochen nach der Sofortbelastung wurden die

«All-on-Four»-Brücken herausgeschraubt, im Ultraschallbad gereinigt und unterfüttert, sodass sie optimal den Weichgeweben auflagen und eine perfekt-konvexe Gestaltung zeigten.

Bei den übrigen Rekonstruktionen, insbesondere im Oberkiefer und bei allen Procera®-Titanbrücken, betrug die Einheilzeit sechs bis zehn Wochen. Tabelle I gibt eine Übersicht über die Verteilung der Implantate und Rekonstruktionstypen. Tabelle II zeigt die Rekonstruktionen im Gegenkiefer.

Brückendesign

a) «All-on-Four»-Kunststoffbrücken

Die Herstellung der auf vier Implantaten verankerten Kunststoffbrücken basierte auf der Methode der «All-on-Four»-Technik (MALO et al. 2003). Die distalen Implantate wurden schräg von posterior nach anterior ausgerichtet in den Kieferkamm eingebracht (Abb. 1). Der Winkel konnte dann mit einem 30°- oder 17°-Multi-Unit-Abutment zurückkorrigiert werden. In zwei Fällen konnte auf die schräge Ausrichtung jedoch verzichtet und trotzdem ein genügendes Abstützungspolygon erzielt werden. Die ganz aus Kunststoff gefertigten Brücken (Abb. 2) mit vorfabrizierten Kunststoffzähnen, wie sie in der Totalprothetik Verwendung finden, wurden dabei als Langzeitprovisorien betrachtet. Bei der Herstellung der Kunststoffprothesen wurde zur Optimierung der Stabilität und Bruchfestigkeit ein besonders fester Kunststoff (Pala-X-Press®, Heraeus Kulzer) eingesetzt, der nach Möglichkeit nicht unter zehn Millimeter dick gestaltet wurde. Dieser Brückentyp wies in der Regel eine verkürzte Zahnreihe im Sinne der Prämolarenokklusion auf, längere distale Extensionen wurden vermieden.

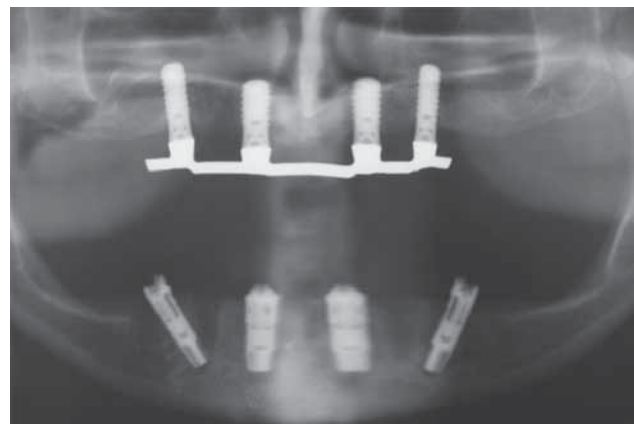


Abb. 1 Das Orthopantomogramm zeigt im Unterkiefer nach dem «All-on-Four»-Prinzip gesetzte Implantate.

Fig. 1 L'OPG montre quatre implants insérés dans le maxillaire inférieur selon le principe dit «All-on-Four».

Tab. I Anzahl Implantate und Brücken

	Maxilla		Mandibula	
	Anzahl Impl.	Anzahl Brücken	Anzahl Impl.	Anzahl Brücken
Procera®-Titangerüst	40	7	8	2
Aus Kunststoff, ohne Gerüst	–	–	28*	7*

* Sofortbelastung innert max. 24 Stunden

Tab. II Rekonstruktionen im Gegenkiefer

Totalproth.		Hybridproth.		Teilproth.		Eigenbezahnung/Brücke		Stegproth.		Impl. Bridge	
OK	UK	OK	UK	OK	UK	OK	UK	OK	UK	OK	UK
4	–	1	–	1	1	–	3	2	2	1	1

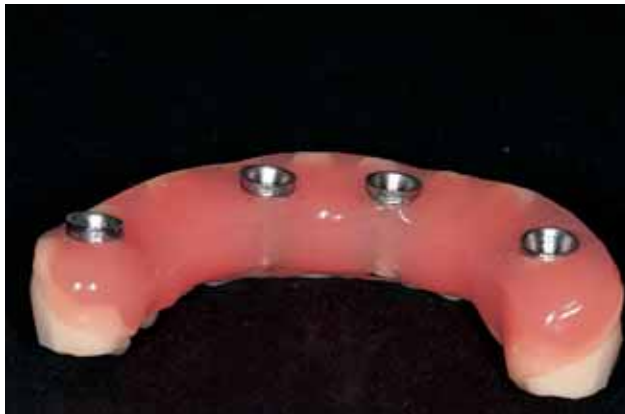

Abb. 2 UK-«All-on-Four»-Kunststoffprothese.

Fig. 2 Prothèse en résine «All-on-Four» pour le maxillaire inférieur.

b) «Implant Bridges» mit Titangerüst

Zur Herstellung der so genannten «Implant Bridges» wurde ähnlich wie bei einer Totalprothese vorgegangen. Nach der Abdrucknahme mit einem individuellen Löffel und verschraubten Implantatabdruckpfosten (Abb. 3–4) erfolgte eine Bissnahme mit einer Wachsschablone (Abb. 5) und einem Gesichtsbogen (Abb. 6). Wie in der Totalprothetik üblich, wurden die Prothesenzähne auf der Schablone in Wachs aufgestellt (Abb. 7) und am Patienten einprobiert (Abb. 8). Nachdem die passende Zahnaufstellung erreicht war, verschlüsselte der Zahntechniker die Situation, und das Gerüst wurde modelliert (Abb 9). Das Titangerüst wurde mithilfe der Procera®-Technik bei Nobel Biocare in Schweden hergestellt (Abb. 10–12). Die Gerüste wurden dabei als einfacher stegartiger Verbinder gestaltet (Abb. 10–11) oder entsprechend der Zahnaufstellung leicht ausmodelliert zur besseren Adaptation der Prothesenzähne (Abb. 12). Dank der verschlüsselten Zahnaufstellung konnten die Zähne auf den Titangerüsten mithilfe der «Wrap-around»-Technik mit Prothesenkunststoff fixiert werden (Abb. 13–14). Die Titangerüste wurden dabei mit einem Haftvermittler (Meta Fast Bonding Liner®, Morita) vorbehandelt.

Auf eine konvexe Gestaltung der Brückenunterseite wurde streng Wert gelegt, damit eine Reinigung mit Superfloss® oder Zahnseide jederzeit möglich war. Auf der Abbildung 15 kann man gut erkennen, dass der Rand der Brücken nicht sichtbar ist, wenn der Patient lacht.

Komplikationen

Prothetische Komplikationen und Serviceleistungen wurden nach drei Kategorien festgehalten (KIENER et al. 2001; DUDIC & MERICSKE-STERN 2002):

- 1) Komplikationen mit der Verankerung: Brüche und Lockerung der Implantatkomponenten, anziehen von Okklusalschrauben.
- 2) Komplikationen mit der Brücke: Frakturen, Absplitterungen.
- 3) Änderungen und Anpassungen der Rekonstruktion: Okklusionskorrekturen, Korrektur der Zahnaufstellung aus ästhetischen Gründen, Unterfütterungen.

Beurteilung durch die Patienten: VAS

Nach dem definitiven Einsetzen der Prothesen und nach ersten Nachkontrollen erfolgte eine mehrmonatige Adaptationsphase (9 ± 2 Monate, Range 6–12 Monate). Nun wurde allen Patienten ein 7-Punkte-Fragebogen zugestellt, um ihre Zufriedenheit mit der implantatgetragenen Brücke mitteilen zu können. Die

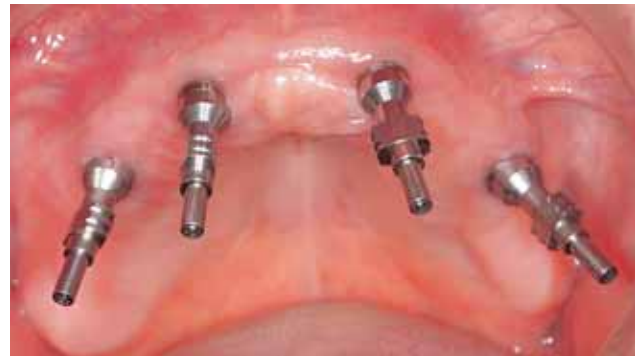

Abb. 3 Abformpfosten für eine Abformung mit offenem Löffel auf den Multi Unit Abutments aufgeschraubt.

Fig. 3 Tiges de transfert vissées sur les Multi Unit Abutments en vue de l’empreinte avec un porte-empreinte percé.

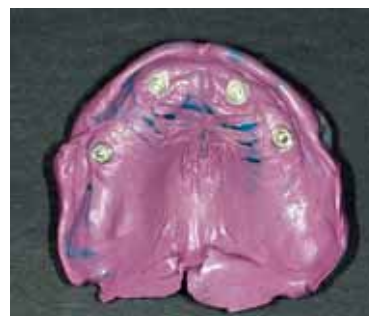

Abb. 4 Impregum®-Abformung einer «Implant Bridge» auf vier Implantaten.

Fig. 4 Empreinte en Impregum® pour un Implant Bridge ancré sur quatre implants.

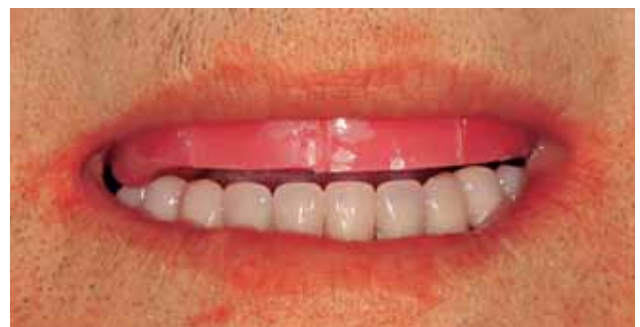

Abb. 5 Wachsschablone zur Bisregistrierung im Mund.

Fig. 5 Maquette en cire placée en bouche pour l’enregistrement de l’occlusion.

Beurteilung durch die Patienten erfolgte mittels einer Visual-Analog-Scale (VAS), (SLADE & SPENCER 1994; ALLEN & LOCKER 2002).

Beispiel einer Visual-Analog-Scale (VAS):
«Sehr grosse 0 _____ 100 «keine Schwierigkeiten» Schwierigkeiten»

Frage sieben wurde einfach mit Ja oder Nein beantwortet. Folgende Fragen wurden gestellt:

1. **Allgemeine Zufriedenheit:** Sind Sie insgesamt mit der zurzeit getragenen Brücke zufrieden?
2. **Komfort:** Wie beurteilen Sie den Tragkomfort?
3. **Sprechfunktion:** Haben Sie Schwierigkeiten beim Sprechen?
4. **Kaufähigkeit:** Haben Sie Schwierigkeiten beim Kauen?
5. **Reinigung:** Haben Sie Schwierigkeiten, Ihre Brücke zu reinigen?




Abb. 6 Wachsschablone auf dem Gesichtsbogen bereit zum Einarikulieren.

Fig. 6 Maquette en cire fixée sur l'arc facial avant le montage en articulateur.

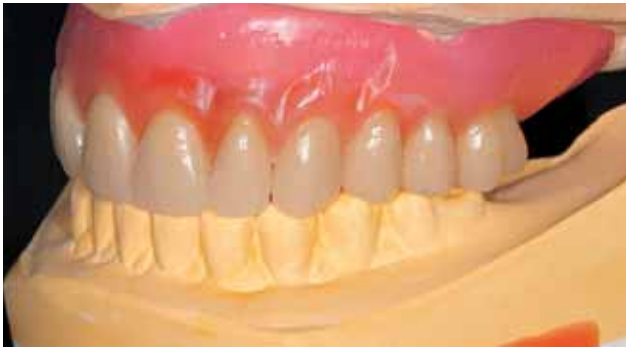

Abb. 7 Gesamteinprobe im Artikulator.

Fig. 7 Vue du montage global de la prothèse supérieure en articulateur.

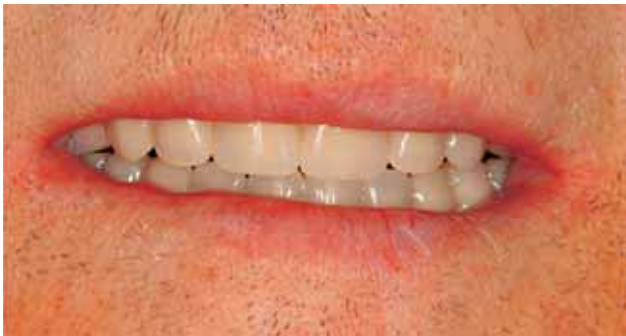

Abb. 8 Gesamteinprobe im Mund.

Fig. 8 Essai du montage en bouche.

6. **Ästhetik:** Sind Sie mit der Ästhetik Ihrer Brücke zufrieden?

7. **Food Impaction:** Haben Sie nach dem Essen Speisereste unter Ihrer Brücke?

Wegen der geringen Patientenzahl erfolgte nur eine beschreibende Statistik.

Resultate

Überlebensrate der Implantate und Brücken

In der Einheilphase und während der Beobachtungszeit wurden keine Implantatmisseerfolge registriert, d. h., kein Implantat wies

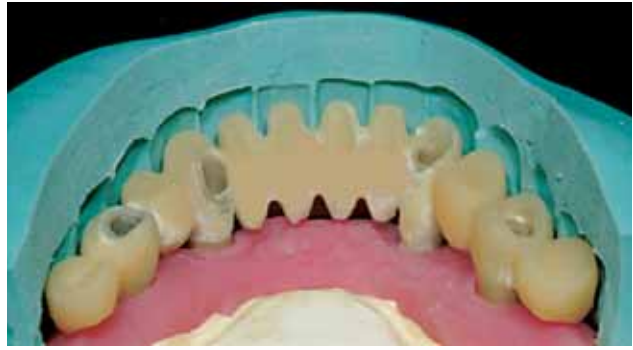

Abb. 9 Modellation eines Brückengerüsts im Unterkiefer.

Fig. 9 Clé de situation en vue du modelage d'une armature de pont dans le maxillaire inférieur.

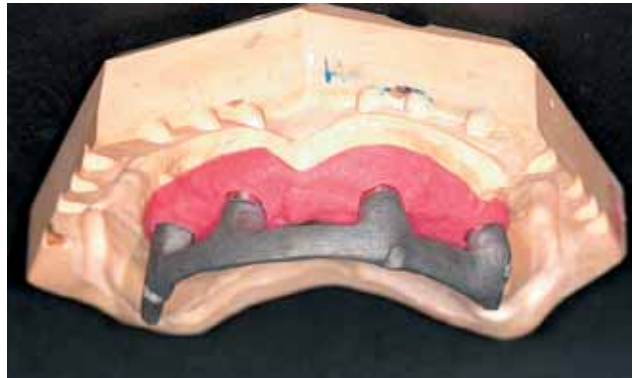

Abb. 10 Procera®-Titangerüst auf dem Modell.

Fig. 10 Armature en titane Procera® sur le modèle.

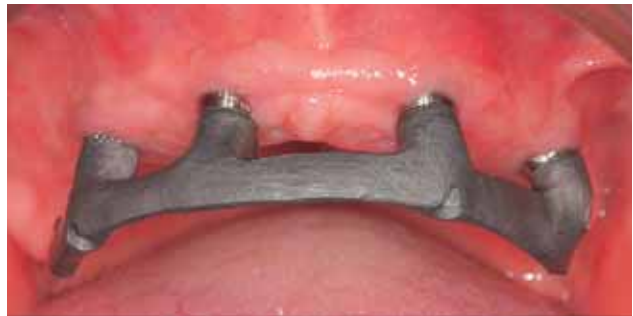

Abb. 11 Procera®-Titangerüst, einfache, stegartige Gestaltung.

Fig. 11 Armature en titane Procera® en bouche : modelage simplifié en forme de poutre.

periimplantäre Läsionen oder eine Lockerung auf und musste entfernt werden. Prothetische Misserfolge im Sinne von Frakturen wurden auch keine verzeichnet.

VAS

Die Zufriedenheit der Patienten mit den implantatgetragenen Brücken war gross, denn die VAS-Werte lagen meistens zwischen 87 und 100. Abbildung 16 zeigt die Medianwerte der VAS-Beurteilung. Am höchsten lag der Medianwert bei den Fragen nach allgemeiner Zufriedenheit, Komfort, Kauffähigkeit und Ästhetik. Mit einem Medianwert von 88 schnitt die Frage nach der Reinigung am schlechtesten ab. Ca. ein Drittel der



Abb. 12 Procera®-Titangerüst, adaptierter gestaltet.

Fig. 12 Armature en titane Procera®, modelage plus élaboré.

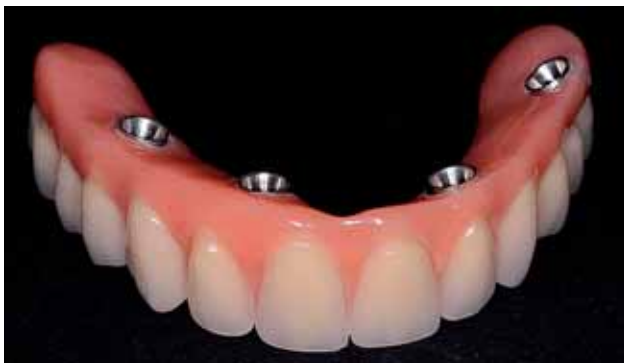

Abb. 13 Fertige OK-«Wrap-around Implant Bridge».

Fig. 13 «Implant Bridge» pour le maxillaire supérieur, terminé selon la méthode «Wrap-around».

Patienten gab an, ab und zu Speisereste unter der Brücke zu haben.

Prothetische Komplikationen und Serviceleistungen

Als prothetische Komplikation ergab sich in einem Fall eine Lockerung der Abutmentschrauben in der ersten Woche nach Implantation und Sofortbelastung. Dies war darauf zurückzuführen, dass die Schrauben fälschlicherweise nicht mit dem erforderlichen Drehmoment angezogen wurden.

Ein Patient wünschte nach der Fertigstellung der OK-«Implant Bridge» eine leicht veränderte Frontzahnaufstellung mit weniger steilen Zahnachsen. Zwei ganz aus Kunststoff hergestellte Prothesen wurden zu einem späteren Zeitpunkt auf Wunsch der Patienten ersetzt: In einem Fall durch eine definitive Brücke mit einem Procera®-Titangerüst, in einem andern Fall durch eine Stegprothese, wie sie die Patientin bereits im Oberkiefer trug.

Diskussion

Soweit dies in dieser kurzen Beobachtungsperiode möglich ist, hat sich sowohl die Procera® Implant Bridge als auch die ganz in Kunststoff gestaltete «All-on-Four» Bridge als praktikables Behandlungskonzept erwiesen. Der Erfolg von implantatgetragenen fixen Rekonstruktionen ist von verschiedenen Autoren (ZARB & SCHMITT 1990a, b, c; ZARB & SCHMITT 1996a, b; ZITZMANN & MARINELLO 2000, ATTARD & ZARB 2004) beschrieben worden. Auch das gewinkelte Platzieren von distalen Implantaten weist in der Literatur gute Erfolge auf (MALO et al. 2003 & 2005). Echte prothetische Komplikationen sind nicht aufgetreten, und Nach-

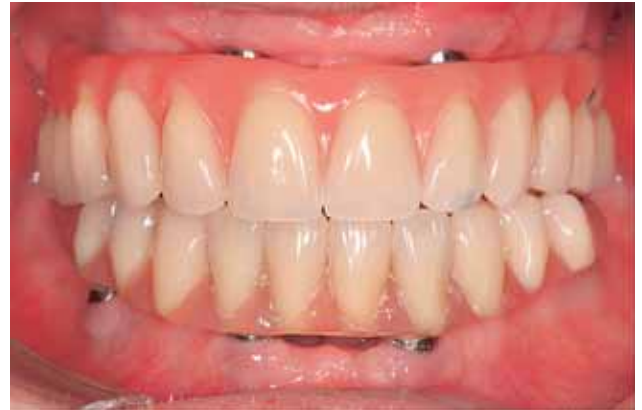

Abb. 14 OK-«Wrap-around Implant Bridge» und UK-«All-on-Four»-Kunststoffbrücke.

Fig. 14 «Wrap-around Implant Bridge» dans le maxillaire supérieur et pont en résine «All-on-Four» dans le maxillaire inférieur.

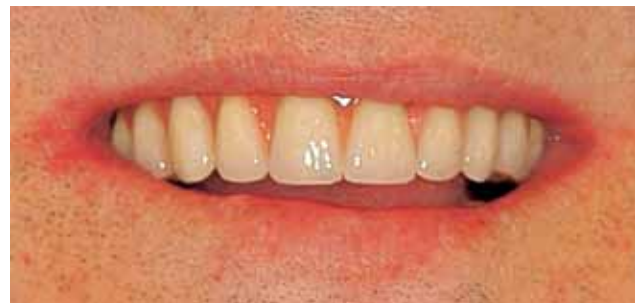

Abb. 15 Patient im Lachbild.

Fig. 15 Vue du sourire du même patient.

sorgeleistungen traten kaum unerwartet auf. Die Basisunterfütterungen bei den Kunststoffbrücken waren eingeplant. Positiv aufgefallen ist, dass die Befestigungsschrauben nur einmal bei nur einem Patienten nachgezogen werden mussten. Dies ist sonst eine häufige Serviceleistung im ersten Jahr nach Abgabe von Hybridprothesen (KIENER et al. 2001; SADOWSKY 2001; DUDIC & MERICSKE-STERN 2002). Eine gute Passung mit so genannt «Passive-Fit» könnte eine Rolle spielen.

In der Literatur wird kontrovers diskutiert, ob fest sitzende oder abnehmbare Rekonstruktionen mehr Serviceleistungen erfordern und ob niedrige initiale Kosten nicht durch vermehrte Nachfolgekosten aufgehoben werden. Überlegungen zu solchen Kostenrechnungen (WALTON & MACENTEE 1994; ATTARD & ZARB 2004; ZITZMANN et al. 2005) müssen bei der Planung jedenfalls in Betracht gezogen werden. Die initialen Kosten einer Implantbrücke mit Titangerüst sind vergleichbar mit denen einer Hybridprothese, die eine Hufeisenform hat und mit einem individuell gegossenen «Nicht-Edelmetall-Gerüst» (NEM-Gerüst) versehen ist, sowie dies in verschiedenen Studien beschrieben worden ist (MERICSKE-STERN & ZARB 1993, KIENER et al. 2001, DUDIC & MERICSKE-STERN 2002, ZITZMANN et al. 2005). Die kurze Beobachtungszeit lässt aber noch keinen Vergleich über die Folgekosten und Serviceleistungen zu.

Der Wechsel von einer Kunststoffbrücke zu einer Procera®-Brücke bei einer Patientin kann im Zusammenhang mit der Sofortbelastung gesehen werden, wo eine Eingliederung der fest sitzenden Rekonstruktion innerhalb von 24 Stunden eigentlich nie als definitive Lösung gezeigt wird (GALLUCCI et al. 2004).

Die aus Kunststoff gefertigte Brücke ist keine Notwendigkeit. Sie kann aber beim Wunsch nach Sofortbelastung eingesetzt wer-

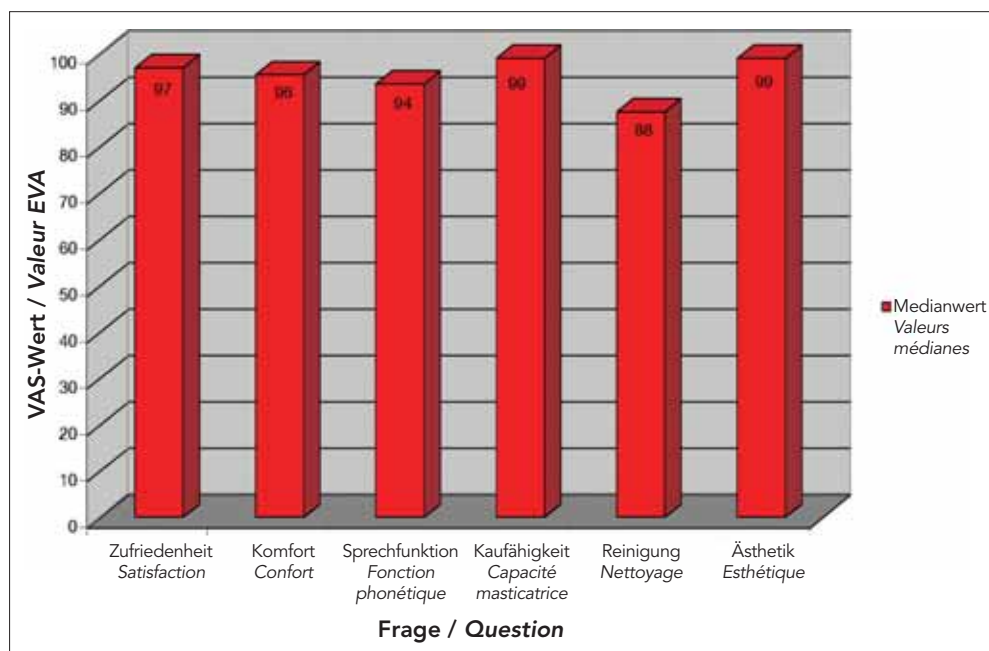


Abb. 16 Medianwerte der Prothesenbewertung mit der VAS.

Fig. 16 Valeurs médianes de l'auto-évaluation des prothèses par les patients à l'aide de l'EVA.

den. Besteht dieser Wunsch grundsätzlich, auch mit anderen Rekonstruktionsarten (z. B. mit einer Hybridprothese), wird der Kostenaufwand natürlich immer höher, da der Techniker innerhalb von vier Stunden kein NEM-Gerüst herstellen kann und deshalb auch hier über eine provisorische Prothese die Sofortbelastung erfolgt (GALLUCCI et al. 2004).

Aus Patientensicht existieren unterschiedliche Gründe für den Vorzug einer abnehmbaren Lösung, wie dies bei einer Patientin, die lieber wieder zu einer Stegprothese wechselte, der Fall war. So haben Studien gezeigt, dass trotz höherer Stabilität der fest-sitzenden Brücke die Mehrheit der Patienten die Hybridprothese bevorzugte, weil sie z. B. die Hygienemaßnahmen als einfacher auszuführen beurteilten (FEINE et al. 1994, HEYDECKE et al. 2003). Das traf auch für unseren Patientenfall zu.

Die abnehmbare Lösung im Oberkiefer weist auch bezüglich Phonetik Vorteile gegenüber einer fest sitzenden Lösung auf (HEYDECKE et al. 2003). So können mit einer Hybridprothese dank der Möglichkeit, dass durch den Zahntechniker ein S-Wall am Gaumen modelliert werden kann, Zischlaute oft klarer ausgesprochen werden.

Weiter sind fest sitzende «Implant Bridges» im Oberkiefer bei Patienten mit einer hohen Lippenlinie nicht zu empfehlen, da der Übergang der Brücke zur Gingiva sichtbar wäre. Auch in diesen Fällen stellt die steggetragene Hybridprothese die bessere Behandlungsvariante dar.

Diese Pilotstudie sollte zeigen, dass einfache fest sitzende Rekonstruktionsmöglichkeiten für Patienten mit zahnlosem Kiefer bestehen. Sie bilden eine Erweiterung der herkömmlichen Behandlungspalette, eine Zwischenlösung zwischen abnehmbarer, hybrider Rekonstruktion und der metallkeramischen Brücke. Die detaillierte Planung und die individuelle Patientenabklärung bleiben aber letztlich die Grundlage für die Wahl der definitiven Rekonstruktionsart.

Verdankungen

Herzlichen Dank für die Ausführung der zahntechnischen Arbeiten den Labors: Art Dent, B. Heckendorn, Bern / Schär & Ampellio, Bern / R. Kolgeci, Bern

Abstract

Clinical aspects of a simple treatment concept with fixed prostheses in the edentulous jaw are described. Fixed implant-supported reconstructions in the edentulous jaw require multiple implants, are technically complex, aesthetically demanding and metal-ceramic solutions are expensive. Specific surgical techniques to enhance the hard and soft tissue conditions become often necessary. Thus the bar-supported overdenture may be preferred, because problems with aesthetics and alveolar ridge deficiencies can be solved more easily and the number of implants is reduced.

Both, the "All-on-Four" technique and the "Procera® implant bridge" are simple type of fixed prostheses, comparable to overdentures or complete dentures with regard to design and technology. They present a cost-effective alternative, with predictable aesthetics and optimum passive fit.

Literaturverzeichnis

- ALLEN F, LOCKER D: A modified short version of the oral health impact profile for assessing health-related quality of life in edentulous adults. *Int J Prosthodont* 15(5): 446–50 (2002)
- AWAD M A, FEINE J S: Measuring patient satisfaction with mandibular prostheses. *Community Dent Oral Epidemiol* 26(6): 400–405 (1998)
- ATTARD N J, ZARB G A: Long-term treatment outcomes in edentulous patients with implant overdentures: The Toronto study. *Int J Prosthodont* 17(4): 425–433 (2004)
- BELSER U, BUSER D, HIGGINBOTTOM F: Consensus statements and recommended clinical procedures regarding esthetics in implant dentistry. *Int J Oral Maxillofac Implants* 19 Suppl: 73–74 (2004)
- DUDIC A, MERICSKE-STERN R: Retention mechanisms and prosthetic complications of implant-supported mandibular overdentures: long-term results. *Clin Implant Dent Relat Res* 4(4): 212–219 (2002)
- FEINE J S, CARLSSON G E, AWAD M A, CHEHADE A, DUNCAN W J, GIZANI S, HEAD T, HEYDECKE G, LUND J P, MACENTEE M, MERICSKE-

- STERN R, MOJON P, MORAIS J A, NAERT I, PAYNE A G, PENROD J, STOKER G T, TAWSE-SMITH A, TAYLOR T D, THOMASON J M, THOMSON W M, WISMEIJER D: The McGill consensus statement on overdentures. Mandibular two-implant overdentures as first choice standard of care for edentulous patients. *Gerodontology* 19(1): 3–4 (2002)
- FEINE J S, MASKAWI K, DE GRANDMONT P, DONOHUE W B, TANGUAY R, LUND J P: Within-subject comparisons of implant-supported mandibular prostheses: Evaluation of masticatory function. *J Dent Res* 73(10): 1646–56 (1994)
- GALLUCCI G O, BERNARD J P, BERTOSA M, BELSER U C: Immediate loading with fixed screw-retained provisional restorations in edentulous jaws: the pickup technique. *Int J Oral Maxillofac Implants* 19(4) 524–533 (2004)
- HEYDECKE G, BOUDRIAS P, AWAD M A, DE ALBUQUERQUE R F, LUND J P, FEINE J S: Within-subject comparisons of maxillary fixed and removable implant prostheses: Patient satisfaction and choice of prosthesis. *Clin Oral Implants Res*: 14 125–130 (2003)
- KIENER P, OETTERLI M, MERICSKE E, MERICSKE-STERN R: Effectiveness of maxillary overdentures supported by implants: maintenance and prosthetic complications. *Int J Prosthodont* 14(2): 133–140 (2001)
- MALO P, RANGERT B, NOBRE M: «All-on-Four» immediate-function concept with Brånemark® System implants for completely edentulous mandibles: A retrospective clinical study. *Clin Implant Dent Relat Res* 5 Suppl 1: 2–9 (2003)
- MALO P, RANGERT B, NOBRE M: «All-on-Four» immediate-function concept with Brånemark® System implants for completely edentulous maxillae: A 1-Year Retrospective clinical study. *Clin Implant Dent Relat Res* 7 Suppl 1: 88–94 (2005)
- MERICSKE-STERN R, ZARB G A: Overdentures: An alternative implant methodology for edentulous patients. *Int J Prosthodont* 6(2): 203–208 (1993)
- MERICSKE-STERN R: Treatment outcomes with implant-supported overdentures: clinical considerations. *J Prosthet Dent* 79(1): 66–73 (1998)
- SADOWSKY S J: Mandibular implant-retained overdentures: A literature review. *J Prosthet Dent* 86(5): 468–473 (2001)
- SLADE G D, SPENCER A J: Development and evaluation of the Oral Health Impact Profile. *Community Dent Health* 11(1): 3–11 (1994)
- VAN KAMPEN F, CUNE M, VAN DER BILT A, BOSMAN F: Retention and postinsertion maintenance of bar-clip, ball and magnet attachments in mandibular implant overdenture treatment: an in vivo comparison after 3 months of function. *Clin Oral Implants Res* 14(6): 720–726 (2003)
- WALTON J N, MACENTEE M I: Problems with prostheses on implants: a retrospective study. *J Prosthet Dent* 71(3): 283–288 (1994)
- ZARB G A, SCHMITT A: The longitudinal clinical effectiveness of osseointegrated dental implants: The Toronto study. Part I: Surgical results. *J Prosthet Dent* 63(4): 451–457 (1990)
- ZARB G A, SCHMITT A: The longitudinal clinical effectiveness of osseointegrated dental implants: the Toronto Study. Part II: The prosthetic results. *J Prosthet Dent* 64(1): 53–61 (1990)
- ZARB G A, SCHMITT A: The longitudinal clinical effectiveness of osseointegrated dental implants: the Toronto study. Part III: Problems and complications encountered. *J Prosthet Dent* 64(2): 185–194 (1990)
- ZARB G A, SCHMITT A: The edentulous predicament. I: A prospective study of the effectiveness of implant-supported fixed prostheses. *J Am Dent Assoc* 127(1): 59–65 (1996)
- ZARB G A, SCHMITT A: The edentulous predicament. II: The longitudinal effectiveness of implant-supported overdentures. *J Am Dent Assoc* (1): 66–72 (1996)
- ZITZMANN N U & MARINELLO C P: Treatment outcomes of fixed or removable implant-supported prostheses in the edentulous maxilla. Part II: clinical findings. *J Prosthet Dent* 83(4): 434–442 (2000)
- ZITZMANN N U, MARINELLO C P: A review of clinical and technical considerations for fixed and removable implant prostheses in the edentulous mandible. *Int J Prosthodont* 15(1): 65–72 (2002)
- ZITZMANN N U, SENDI P, MARINELLO C P: An economic evaluation of implant treatment in edentulous patients—preliminary results. *Int J Prosthodont* 18(1): 20–27 (2005)