
Forschung · Wissenschaft Recherche · Science

Editor-in-chief
Chefredaktor
Rédacteur en chef
Jürg Meyer, Basel

Editors
Redaktoren
Rédacteurs
Urs Belser, Genève
Rudolf Gmür, Zürich
Peter Hotz, Bern

Assistant Editor
Redaktions-Assistent
Rédacteur assistant
Tuomas Waltimo, Basel

Advisory board / Gutachtergremium / Comité de lecture

T. Attin, Zürich
P. Baehni, Genève
J.-P. Bernard, Genève
C.E. Besimo, Basel
M. Bornstein, Bern
S. Bouillaguet, Genève
U. Brägger, Bern
D. Buser, Bern
M. Cattani, Genève
B. Ciucchi, Genève
K. Dula, Bern
D. Ettl, Zürich
G. Eyrich, Zürich
A. Filippi, Basel
J. Fischer, Zürich
L.M. Gallo, Zürich
U. Gebauer, Bern
R. Glauser, Zürich
W. Gnoinski, Zürich
T. Göhring, Zürich
K.W. Grätz, Zürich
Ch. Hämmerle, Zürich

N. Hardt, Luzern
T. Imfeld, Zürich
K.H. Jäger, Basel
J.-P. Joho, Genève
R. Jung, Zürich
S. Kiliaridis, Genève
I. Krejci, Genève
J.Th. Lambrecht, Basel
N.P. Lang, Bern
T. Lombardi, Genève
H.U. Luder, Zürich
A. Lussi, Bern
H. Lüthy, Basel
C. Marinello, Basel
G. Menghini, Zürich
R. Mericske-Stern, Bern
J.-M. Meyer, Genève
A. Mombelli, Genève
W. Mörmann, Zürich
F. Müller, Genève
S. Palla, Zürich
S. Paul, Zürich

M. Perrier, Lausanne
B. Pjetursson, Bern
M. Ramseier, Bern
M. Richter, Genève
H.F. Sailer, Zürich
G. Salvi, Bern
J. Samson, Genève
U.P. Saxer, Zürich
J.-P. Schatz, Genève
S. Scherrer, Genève
P. Schüpbach, Horgen
H. van Waas, Zürich
P. Velvart, Zürich
T. von Arx, Bern
F. Weber, Zürich
R. Weiger, Basel
A. Wichelhaus, Basel
A. Wiskott, Genève
H.F. Zeilhofer, Basel
N.U. Zitzmann, Basel

Publisher
Herausgeber
Editeur
Schweizerische Zahnärzte-Gesellschaft SSO
Société Suisse d'Odonto-Stomatologie
CH-3000 Bern 7

Adresse der wissenschaftlichen Redaktion
Prof. Jürg Meyer
Universitätskliniken für Zahnmedizin
Institut für Präventivzahnmedizin und Orale Mikrobiologie
Hebelstr. 3
4056 Basel

In einer Stomatologiesprechstunde diagnostizierte Mundschleimhautveränderungen

Eine Untersuchung klinisch-histopathologischer Befunde aus dem Jahre 2003

Zusammenfassung

Im Verlauf des Jahres 2003 wurden 258 Patienten mit Mundschleimhautveränderungen in der Stomatologiesprechstunde der Klinik für Oralchirurgie und Stomatologie der Universität Bern aufgenommen. Für die vorliegende Untersuchung wurden bei 185 Patienten, bei denen die Diagnose klinisch und histopathologisch abgesichert wurde, folgende Daten erhoben: Prävalenz der oralen Mukosaläsionen, Häufigkeitsverteilung von benignen Veränderungen, Präkanzerosen und Malignomen nach Altersgruppen und die Übereinstimmung der Zuweisungs- mit der Arbeitsdiagnose in der Stomatologiesprechstunde. Die häufigsten Schleimhautpathologien waren fibröse Hyperplasien ($n=44$) und der orale Lichen planus ($n=30$). Insgesamt wurden 41 Präkanzerosen (30 Patienten mit einem oralen Lichen planus, elf orale Leukoplakien) und zehn Malignome diagnostiziert. Die meisten stomatologischen Veränderungen wurden bei Patienten im Alter zwischen 40 und 60 Jahren vorgefunden. Die Zuweisungsdiagnosen stimmten in 36,6% ($n=67$), die Arbeitsdiagnosen in 70% ($n=128$) der Fälle mit der definitiven Diagnose vor Therapiebeginn überein. Es kann somit festgehalten werden, dass eine spezialisierte Stomatologiesprechstunde durch grosse Fall-/Patientenzahlen und damit einhergehender hoher klinischer Erfahrung der Behandler bei der Primärdiagnose des Mundhöhlenkarzinoms in Zusammenarbeit mit den zuweisenden Kollegen in der Privatpraxis eine wichtige Rolle einnimmt.

Schweiz Monatsschr Zahnmed 116: 468–475 (2006)

Schlüsselwörter: Stomatologiesprechstunde, Diagnostik, Präkanzerosen, Plattenepithelkarzinom, Prävention

Zur Veröffentlichung angenommen: 26. Januar 2006

Korrespondenzadresse:

Dr. med. dent. Michael M. Bornstein
Klinik für Oralchirurgie und Stomatologie,
Zahnmedizinische Kliniken der Universität Bern,
Freiburgstrasse 7, 3010 Bern
Tel. 031 632 25 04, Fax 031 632 98 84
E-Mail: michael.bornstein@zmk.unibe.ch

MICHAEL M. BORNSTEIN¹, INGRIDA LÜÖND-VALESKEVICIUTE¹, HANS JÖRG ALTERMATT², EDOUARD STAUFFER³ und DANIEL BUSER¹

¹ Klinik für Oralchirurgie und Stomatologie, Zahnmedizinische Kliniken der Universität Bern

² Pathologie Länggasse, Bern

³ Institut für Pathologie, Universität Bern

Einleitung

In der zahnärztlichen Praxis werden die Gewebe der Mundhöhle und auch des Gesichtes anlässlich dentaler Routinekontrollen regelmässig kontrolliert und inspiziert (HARDT & SCHLENK 1991). Somit kommt dem Zahnarzt und seinem Praxisteam neben der Betreuung des Zahnsystems durch Prophylaxe und Behandlung von Karies und Parodontitis in der Diagnostik und Behandlung von Mundschleimhautveränderungen eine verantwortungsvolle präventiv-medizinische Rolle zu. Dabei ist die Früherkennung

von bösartigen Tumoren, insbesondere des Mundhöhlenkarzinoms, von besonderer Bedeutung. Der «Mundhöhlenkrebs» wird in der Bevölkerung leider immer noch kaum als Gesundheitsproblem von grosser Tragweite wahrgenommen und das Wissen über Risikofaktoren (Alkohol, Tabak etc.) im Zusammenhang mit seiner Entstehung ist ungenügend (WARNAKULASURIYA et al. 1999).

In einer Umfrage bei praktizierenden Zahnärzten im Einzugsgebiet der Universität Bern (BUSER & MEIER 1996) wurde gezeigt, dass eine grosse Mehrheit der Befragten (93,1%) eine spezialisierte «Schleimhautsprechstunde» an einem universitären oder klinischen Zentrum befürwortet. Eine solche Schleimhautsprechstunde mit kompetenter Diagnostik, Therapie sowie Recallwesen hat folgende Vorteile:

Grosse Patientenzahlen ermöglichen es, aus einer grossen klinischen Erfahrung zu schöpfen, da auch seltenere Schleimhauterkrankungen öfter gesehen werden, was die Kompetenz der am Zentrum tätigen Untersucher und Behandler erhöht.

Die Infrastruktur eines universitären oder klinischen Zentrums ermöglicht eine optimale und enge Zusammenarbeit mit Spezialisten anderer medizinischer Fachgebiete, wie zum Beispiel Dermatologen, (Oral)Pathologen, Internisten, Kiefer-Gesichts-chirurgen, Hals-Nasen-Ohrenärzten etc. (FREI et al. 2004).

Grosse Patientenzahlen ermöglichen die Etablierung von Patientenpools für eine verbesserte Ausbildung im Rahmen des Zahnmedizinstudiums, für eine Nachdiplomweiterbildung (Fachzahnarzt Oralchirurgie) sowie das Durchführen von wissenschaftlichen Studien.

Im Rahmen der vorliegenden prospektiven Studie wurde untersucht, welche Veränderungen der Mundschleimhaut in der Stomatologiesprechstunde der Klinik für Oralchirurgie und Stomatologie der Universität Bern im Laufe des Jahres 2003 diagnostiziert wurden. Zudem wurden die Zuweisungsdiagnosen mit den Arbeitsdiagnosen an der Klinik verglichen und geprüft, ob die stomatologische Sprechstunde ihrer Aufgabe als oralmedizinisches Zentrum gerecht wird. Anhand der Resultate soll die Funktion und Bedeutung einer Stomatologiesprechstunde an einem Zentrumsspital – besonders in Bezug auf präventiv-medizinische Aufgaben (Früherkennung des Mundhöhlenkarzinoms) – diskutiert werden.

Material und Methoden

Patienten

Im Jahr 2003 wurden insgesamt 258 neue Patienten mit Veränderungen der Mundschleimhaut in der Stomatologiesprechstunde der Klinik für Oralchirurgie und Stomatologie der Zahnmedizinischen Kliniken der Universität Bern aufgenommen. Bei allen diesen Patienten wurde eine standardisierte initiale Untersuchung durchgeführt: Allgemeine medizinische Anamnese, spezielle Anamnese mit Patienten Anliegen beziehungsweise Beschwerdeproblematik, extra- und intraorale Befundaufnahme und falls indiziert weiterführende bildgebende Verfahren sowie pathohistologische, immunologische und mikrobiologische Untersuchungen.

Probebiopsien wurden in eine 4%ige gepufferte Formalinlösung eingelegt und noch am gleichen Tag zur histopathologischen Auswertung an das Institut für Pathologie der Universität Bern oder an die Pathologie Länggasse, Bern, gesandt. Bei Verdacht auf bullöse Autoimmundermatosen wurden zusätzlich direkte Immunfluoreszenzuntersuchungen durchgeführt. Dabei wurden Nativpräparate aus der oralen Mukosa entnommen und zur Untersuchung an das Institut für Immunologie der Universität

Bern gesandt. Dort wurden an Kryostatschnitten periläsionaler Haut die in vivo gebundenen Immunglobuline und Komplementkomponenten (IgG, IgA, IgM, Komplement C3) bestimmt.

Auf der Basis dieser Daten wurden jeweils die Diagnose gestellt, der Patient über den Befund aufgeklärt und erste therapeutische Schritte eingeleitet. In die vorliegende Arbeit wurden nur Patienten aufgenommen, deren Diagnose sowohl klinisch als auch histopathologisch abgesichert worden war. Somit konnten 185 Patienten in diese Untersuchung eingeschlossen werden. Die Zuweisungs-, Arbeits- und definitive Diagnose dieser Patienten wurden konsekutiv in einer Exceltabelle erfasst (Microsoft Excel Programm, Version 9.0, Microsoft Inc., USA). Bei 73 Patienten wurde keine weiterführende histopathologische Untersuchung durchgeführt. Hier waren bei 19 Patienten zum Erstuntersuchungszeitpunkt keine pathologischen Befunde mehr zu erkennen, bei 16 Patienten wurden die Befunde als Normvarianten der Mundhöhlenschleimhaut (zum Beispiel Lingua plicata/Faltenzunge) diagnostiziert, 24 Patienten wollten aus diversen Gründen keine Probe- beziehungsweise Exzisionsbiopsie vornehmen lassen, und bei 14 Patienten stand ein anderweitiges pathologisches Geschehen im Vordergrund (Burning Mouth Syndrom/Stomatodynie, apikale Parodontitis, Myoarthropathie etc.).

Auswertung der Krankengeschichten

Die Krankengeschichten der 185 Patienten mit sowohl klinisch als auch histopathologisch abgesicherter Diagnose wurden nach folgenden Parametern ausgewertet:

Geschlecht und Alter der Patienten, wobei das Alter nach dem Datum der Erstuntersuchung bestimmt wurde.

Die Klassifikation der Mundschleimhauterkrankungen richtete sich nach der dritten Ausgabe der Application of the International Classification of Diseases (ICD) to Dentistry and Stomatology (WHO 1995). Dementsprechend wurden Befunde aus dem Formenkreis der Epuliden als peripheres Riesenzellgranulom (früher: Epulis gigantocellularis), als pyogenes Granulom (früher: teleangiektatisches Granulom, Epulis granulomatosum, Epulis gravidarum) oder als fibröse Hyperplasie (früher: Epulis fibromatosa) erfasst. Unter die fibrösen Hyperplasien wurden zudem auch die Reiz- bzw. Irritationsfibrome eingeordnet. Blasenbildende Autoimmunerkrankungen der oralen Mukosa wurden unter dem Oberbegriff «bullöse Schleimhauterkrankungen» erfasst, was die Pemphigus- und die Pemphigoidgruppe sowie die lineare IgA-Dermatose beinhaltet.

Die so erfassten Diagnosen wurden in drei Hauptgruppen eingeordnet: benigne Erkrankungen, Präkanzerosen und maligne Erkrankungen. Diese drei diagnostischen Hauptgruppen wurden nach Alter und Geschlecht der darin eingeordneten Patienten analysiert und verglichen. Bei den Patienten wurden dabei vier Altersgruppen unterschieden: 0–20 Jahre, 21–40 Jahre, 41–60 Jahre und > 60 Jahre.

Schleimhauterkrankungen mit einer Prävalenz $n \geq 10$ wurden einzeln erfasst und nach folgenden Altersgruppen analysiert: 0–20 Jahre, 21–40 Jahre, 41–60 Jahre und > 60 Jahre.

Die Ein- beziehungsweise Zuweisungsdiagnosen, die Arbeits-/ Verdachtsdiagnosen zum Zeitpunkt der Erstuntersuchung an der Stomatologiesprechstunde und die definitiven, klinisch und histopathologisch abgesicherten Diagnosen wurden erfasst und der Grad der Übereinstimmung zwischen diesen Diagnosegruppen ausgewertet und verglichen. Die Diagnoseübereinstimmung wurde in drei Klassen eingeteilt: Klasse 1: Richtige/gleiche Diagnose, Klasse 2: Gruppenzuordnung richtig/gleich, Klasse 3: Falsche Diagnose, auch Hauptgruppenzuordnung anders.

Tab. I Gruppenzuordnung der Mundschleimhautrekrankungen zur Analyse der Diagnoseübereinstimmung (modifiziert nach REICHART & PHILIPSEN 1999)

Benigne Tumoren und geschwulstähnliche Hyperplasien	Fibrom, Lipom, Fibrolipom, Hämangiom, Osteom, Papillom, Adenom, Leiomyom, Neurom, Narbenneurom, benigne Tumoren der Speicheldrüsen, fibröse Hyperplasie, pyogenes Granulom, peripheres Riesenzellgranulom, Gingivahyperplasie
Maligne Tumoren und Präkanzerosen	Karzinome der Mundhöhlenschleimhaut und der Speicheldrüsen Oraler Lichen planus (OLP), orale Leukoplakien (OL)
Weisse und graue Schleimhautveränderungen	Leukokeratosis nicotina palati und weitere tabakassozierte benigne Schleimhautveränderungen, orale Candidiasis, lichenoides Läsion, Verucca vulgaris
Braune/blau pigmentierte Läsionen	Naevus, Amalgamtätowierung
Bullöse und erosive Schleimhautveränderungen	Bullöses Pemphigoid, benignes Schleimhautpemphigoid, Lineare IgA-Dermatose, Pemphigus vulgaris, bullöser/erosiver OLP
Zysten des Weichgewebes	Speichelretentions-/extravasationszyste, nasopalatinale Zyste (im Bereich der Papilla palatina)
Mechanisch-irritative Läsionen	Chronisch traumatische Ulzeration, Narbe, Fremdkörpergranulom, Hyperkeratose

Die verwendete Gruppenzuordnung (Tab. I) basiert auf modifizierten Empfehlungen zur Differenzialdiagnostik (REICHART & PHILIPSEN 1999).

Die Patienten, bei denen die Diagnose nicht definitiv gestellt werden konnte, wurden aus der statistischen Analyse ausgeschlossen.

Statistik

Die deskriptive statistische Analyse erfolgte mittels Excelprogramm (Version 9.0, Microsoft Inc., USA). Die *relativen Häufigkeiten/RH* (mit 95%-Konfidenzintervallen nach CLOPPER & PEARSON 1934) sowie die *Übereinstimmungswahrscheinlichkeiten/ÜW* (benutzte Zuweisungs- und Arbeitsdiagnose wurden berechnet (benutzte Software: MATLAB, Programm von Prof. Lutz Dümbgen, Institut für Mathematische Statistik und Versicherungslehre, Universität Bern; signifikanter p-Wert: $p \leq 0,05$).

Resultate

Von den 185 in dieser Studie untersuchten Patienten waren 116 (63%) Frauen und 69 (37%) Männer. Das Durchschnittsalter betrug $52,5 \pm 17$ Jahre. Der jüngste Patient war sieben und der älteste 91 Jahre alt.

Bei den 185 Patienten wurden insgesamt 188 pathologische Schleimhautbefunde diagnostiziert (Tab. II). Die häufigsten festgestellten Schleimhautläsionen waren fibröse Hyperplasien ($n=44$) und der orale Lichen planus/OLP ($n=30$). Drei Patienten hatten gleichzeitig zwei Diagnosen: Eine fibröse Hyperplasie und OLP, ein Papillom und Leiomyom, sowie eine chronische orale Candidiasis und OLP. In fünf Fällen konnte trotz eingehender klinischer und weiterführender histopathologisch-immunologischer Untersuchung keine definitive Diagnose gestellt werden: Zwei Patienten hatten unspezifische bullöse Schleimhautrekrankungen, weitere zwei Patienten wiesen trotz der immunhistologischen Untersuchung nicht einzuordnende desquamativ-gingivitischer Veränderungen unklarer Ätiologie auf, und in einem Fall fand sich eine unspezifische entzündliche Veränderung mit Speicheldrüsenanteilen. Somit konnten 183 definitive Diagnosen gestellt werden.

Benigne Veränderungen machten 73% ($n=132$) der definitiven Diagnosen aus, bei 22% ($n=41$) waren es Präkanzerosen und bei zehn (5%) fanden sich maligne Schleimhautläsionen (Abb. 1). Die meisten stomatologischen Veränderungen wurden bei Patienten im Alter zwischen 40 und 60 Jahren diagnostiziert (Abb. 2).

Alle malignen Befunde wurden bei über 40-jährigen Patienten festgestellt. In der Gruppe der bis 20-Jährigen gab es nur gutar-

tige Schleimhautveränderungen. Die Präkanzerosen wurden ab der Altersgruppe 21–40 Jahre diagnostiziert, am häufigsten zeigten sich diese bei den 41–60-jährigen und bei den über 60-jährigen Patienten. Bei den Präkanzerosen handelte es sich um den oralen Lichen planus ($n=30$) und orale Leukoplakien ($n=11$), davon bestand in sechs Fällen bereits eine histopathologisch nachgewiesene Dysplasie.

Die Verteilung der häufigsten definitiven Diagnosen (Prävalenz $n \geq 10$) in Bezug auf das Alter ist aus der Abbildung 3 ersichtlich.

Von den hier untersuchten 185 Patienten benötigten 110 (59%) nach der Diagnosefindung und Therapie keine weitere Behandlung und wurden entlassen, 59 (32%) Patienten wurden in das stomatologische Recall der Klinik für Stomatologie und Oralchirurgie aufgenommen und 16 (9%) wurden zur weiteren Abklärung und Therapie an das Inselspital Bern überwiesen.

Die Zuweisungsdiagnosen stimmten in 36,6% ($n=67$), die Arbeitsdiagnosen der stomatologischen Sprechstunde in 70% der Fälle ($n=128$) mit der definitiven Diagnose überein (Tab. III). Die Arbeitsdiagnose an der Klinik für Oralchirurgie und Stomatologie stimmte bei den Malignomen bei neun von zehn Patienten mit der definitiven Diagnose überein. Bei einem Patienten mit dem klinischen Befund «inhomogene exophytische orale Leukoplakie» wurde pathohistologisch bereits ein *Carcinoma in situ* diagnostiziert. Bei den Zuweisungsdiagnosen wurden sechs Plattenepithelkarzinome korrekt erkannt.

Die relativen Häufigkeiten und die entsprechenden 95%-Konfidenzintervalle sind in Tabelle III aufgeführt. Es gab einen signifikanten Anteil von Läsionen, bei denen die Zuweisungsdiagnose falsch, aber die Arbeitsdiagnose richtig gestellt wurde. Dagegen war der Vergleich falscher Arbeitsdiagnosen gegenüber richtig gestellten Zuweisungsdiagnosen nicht signifikant. Die Übereinstimmungswahrscheinlichkeit zwischen richtigen Zuweisungs- und Arbeitsdiagnosen lag bei 0,541. Wurden zudem korrekte Gruppenzuordnungen berücksichtigt, stieg dieser Wert auf 0,847.

Diskussion

Veränderungen der Mundschleimhaut sind keine Seltenheit, manifestieren sich häufig ohne klinische Symptomatik und sind oft Zufallsbefunde. Eine breit angelegte klassische epidemiologische Studie (AXÉLL 1987a) untersuchte die Prävalenz weisser Veränderungen der Mundschleimhaut bei 20333 Individuen einer mittelgrossen Stadt, einem Vorort von Stockholm und einer ländlichen Gegend in Schweden. Die Untersuchung war primär

Tab. II Gesamtübersicht der an der Stomatologiesprechstunde während eines Jahres neu diagnostizierten Schleimhautläsionen (n = 188)

Hauptgruppe (n; %)	Diagnose(n)	Männer/Frauen (%)
Benigne Neoplasien n = 31 (17%)	Fibrom (4)	45%/55%
	Fibrolipom (2)	
	Ossifizierendes Fibrom (2)	
	Lipom (2)	
	Hämangiom (7)	
	Osteom (1)	
	Leiomyom (1)	
	Papillom (8)	
	Adenom der Speicheldrüsen (1)	
	Pindborg-Tumor (1)	
	Narbenneurom (2)	
Maligne Neoplasien n = 10 (5%)	Plattenepithelkarzinom (9)	50%/50%
	Mukoepidermoid-Karzinom (1)	
Reaktive Hyperplasien n = 56 (30%)	Fibröse Hyperplasie (44)	36%/64%
	Pyogenes Granulom (8)	
	Peripheres Riesenzellgranulom (1)	
	Gingivahyperplasien (3)	
Weisse Veränderungen n = 15 (8%)	Leukoplakie ohne Dysplasie (4)	47%/53%
	Leukoplakie mit Dysplasie (6)	
	Sog. Candida-Leukoplakie (1)	
	Leukokeratosis nicotina (1)	
	OLL (3)	
Autoimmun-Mukodermatosen n = 35 (19%)	OLP (30)	34%/66%
	Bullöse Schleimhauterkrankungen (5)	
Infektionen n = 4 (2%)	Chronische orale Candidiasis (2)	50%/50%
	Verruca vulgaris (2)	
Mechanisch-irritative Läsionen n = 13 (7%)	Ulkus (7)	31%/69%
	Hyperkeratose (3)	
	Fremdkörpergranulom (2)	
	Narbe (1)	
Erkrankungen der Speicheldrüsen n = 14 (7%)	Sialolithiasis (1)	38%/62%
	Mukozele (13)	
Andere n = 10 (5%)	Pigmentierungen (3)	20%/80%
	Nasopalatinalzyste (1)	
	Mukositis (1)	
	Unklar (5)	

klinischer Natur, wobei von 327 weissen Läsionen Probenbiopsien entnommen wurden. Insgesamt wurde bei fast einem Viertel (24,8%) der untersuchten Probanden eine weisse Schleimhautveränderung diagnostiziert. Der häufigste Befund waren orale Leukoplakien (*preleukoplakia* 6,4%; *tobacco-associated leukoplakia* 2,9%; *idiopathic leukoplakia* 0,7%). Eine Auswertung desselben Kollektives ergab, dass bei 1,9% (1,6% der Männer, 2,2% der Frauen) ein oraler Lichen planus (OLP) vorhanden war (AXÉLL 1987b). Es wurde besonders der retikuläre Typ vorgefunden (in 77,3% der Fälle), und die Wange war mit Abstand die am häufigsten betroffene Lokalisation (92% der Läsionen).

Ähnliche Daten wurden auch bei selektionierteren Untersuchungskollektiven vorgefunden. Eine Arbeit aus zwei zahnmedizinischen Universitätskliniken in Thailand (Chiang Mai/CM) und Malaysia (Kuala Lumpur/KL) ergab für die weissen Schleimhautveränderungen folgende Befunde (AXÉLL et al. 1990): Leuködem (23,9% CM, 29,6% KL), orale Leukoplakien (1,3% CM, 1,7% KL), Rauchergaumen (3,4% CM und KL), oraler Lichen planus (3,8% CM, 2,1% KL), Plattenepithelkarzinom der Mundhöhle (0,4% KL). Aufgrund dieser Daten wird ersichtlich, dass der Zahnarzt und sein Team neben der Therapie der Karies und Parodontitis und deren Folgeschäden auch eine wichtige präven-

tiv-medizinische Aufgabe erfüllen: die systematische Untersuchung der Mundhöhlenschleimhaut bei jeder neuen Befundaufnahme beziehungsweise während der Recalluntersuchung, um Veränderungen der oralen Weichgewebe, besonders Präkanzerosen oder gar maligne Läsionen, früh zu erkennen und der entsprechenden Therapie zuzuführen (HARDT & SCHLENK 1991, AXÉLL 1993).

Bei einer Studie an 100 konsekutiv wegen Mundschleimhautveränderungen an die Klinik für Mund-Kiefer-Gesichts-Chirurgie des Kantonsspitals Luzern zugewiesenen Patienten waren Reizfibrome (n = 19) und orale Leukoplakien (n = 11) die häufigsten diagnostizierten Läsionen (VON ARX et al. 2002). Maligne Neoplasien fanden sich bei 9% der Veränderungen: sieben Plattenepithelkarzinome und zwei Karzinome der Speicheldrüsen. Im vorliegenden Patientengut der Stomatologiesprechstunde der Klinik für Oralchirurgie und Stomatologie der Universität Bern waren die häufigsten Schleimhautläsionen fibröse Hyperplasien/Reizfibrome (n = 44) und der orale Lichen planus/OLP (n = 30). Orale Leukoplakien wurden in elf Fällen diagnostiziert, zehn Patienten hatten bereits eine bösartige Schleimhautveränderung (neun Plattenepithelkarzinome, ein Speicheldrüsenkarzinom).

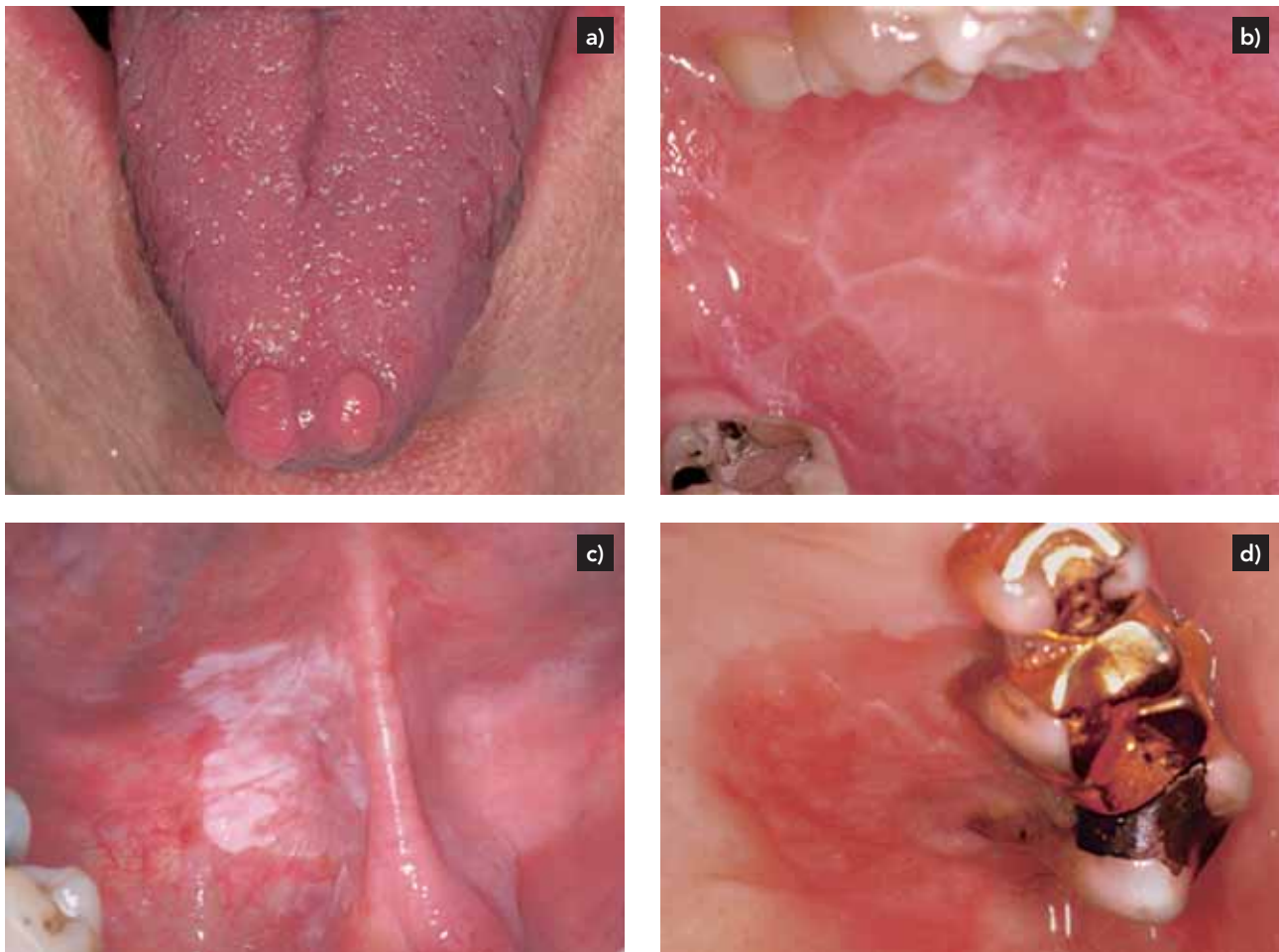

Abb. 1 Spektrum der Mundschleimhautbefunde im untersuchten Patientengut: a) Fibröse Hyperplasien an der Zungenspitze bei einem 51-jährigen Patienten; b) Retikulär-papulärer oraler Lichen planus bei einer 36-jährigen Patientin; c) Homogene Leukoplakie an der Zungenunterseite/am Mundboden rechts bei einem 55-jährigen Patienten; d) Plattenepithelkarzinom des harten Gaumens links bei einem 77-jährigen Patienten

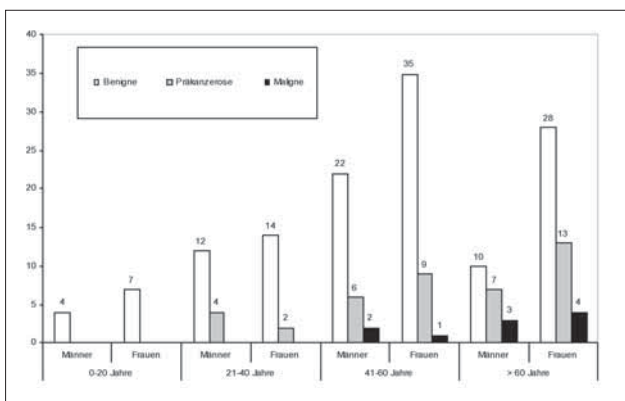


Abb. 2 Verteilung der Mundschleimhautläsionen nach Alter und Geschlecht in den drei Diagnosehauptgruppen (n = 183)

In der vorliegenden Arbeit stimmte die Diagnose der zuweisenden Zahnärzte in 36,6% der Fälle (n=67) mit der definitiven Diagnose überein, die Verdachtsdiagnosen der Assistenzärzte an der Klinik für Oralchirurgie und Stomatologie erwiesen sich in 70% (n=128) als korrekt. Vergleicht man den Anteil von Läsio-

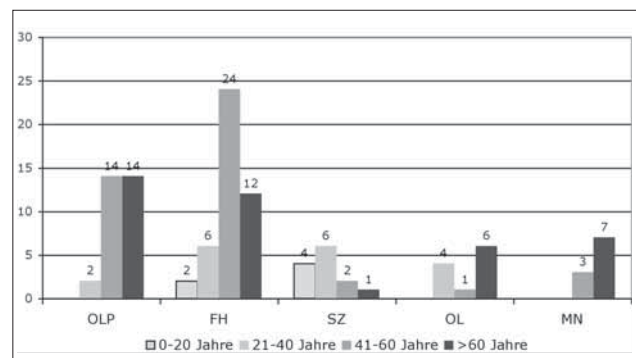


Abb. 3 Altersverteilung der Patienten bei den am häufigsten diagnostizierten Mundschleimhautveränderungen (n ≥ 10; OLP=oraler Lichen planus; FH=fibröse Hyperplasie; SZ=Speichelextravasations-/retentionszyste; OL=orale Leukoplakie; MN=maligne Neoplasie)

onen, bei denen die Zuweisungsdiagnose falsch, aber die Arbeitsdiagnose in der Stomatologiesprechstunde richtig gestellt wurde, zeigt sich ein signifikanter Unterschied. Grosse Patientenzahlen ermöglichen es somit, aus einer grossen klinischen Erfahrung zu schöpfen, da auch seltenere Schleimhautrekan-

Tab. III Übereinstimmung der Zuweisungs- und Arbeitsdiagnosen mit den definitiven Diagnosen (n = 183)

	Arbeitsdiagnosen	Richtige Diagnose	Gruppenzuordnung richtig	Falsche Diagnose
Zuweisungsdiagnosen				
Richtige Diagnose		60	5	2
(n, RH/95% KI)		0,33 (0,24–0,43)*	0,03 (0,01–0,08)*	0,01 (0,00–0,05)
Gruppenzuordnung richtig		42	28	0
(n, RH/95% KI)		0,23 (0,15–0,33)*	0,15 (0,09–0,24)*	0,00 (0,00–0,03)
Falsche Diagnose		26	9	11
(n, RH/95% KI)		0,14 (0,08–0,23)*	0,05 (0,02–0,11)*	0,06 (0,02–0,13)*

RH = relative Häufigkeit; KI = Konfidenzintervall; * = statistisch signifikant ($p \leq 0,05$)

kungen öfter gesehen werden. Dies erhöht die Kompetenz der am Zentrum tätigen Untersucher und Behandler. Es scheinen sich zudem die Ergebnisse einer Feldstudie unter praktizierenden Zahnärzten im Einzugsgebiet der Universität Bern zu bestätigen (BUSER & MEIER 1996), die aufzeigte, dass ein Defizit an klinisch relevantem oralpathologischem Wissen und ein generelles Bedürfnis zur Aus- und Weiterbildung in stomatologischen Fragestellungen besteht. Zudem erachteten 93,1% der Befragten eine Stomatologiesprechstunde an einem Zentrumsspital als sinnvoll. Es ist anzunehmen, dass solch ein Bedürfnis auch gesamtschweizerisch besteht, zumal ähnliche Probleme und deren Lösungsansätze auch beispielsweise in den Vereinigten Staaten von Amerika diskutiert werden (KERR ET AL. 2004). Dass eine gezielte stomatologische Ausbildung von Zahnmedizinstudenten zur Verbesserung der diagnostischen Fähigkeiten führt, zeigt eine Studie aus Spanien, die eine stetige Verbesserung beim Erkennen von malignen intraoralen Läsionen für Studenten vom dritten bis fünften Jahreskurs (87,2%, 91,1%, 93,7%) festgestellt hat (SEGAÑE ET AL. 1997).

Im vorliegenden Patientengut wurden zehn Karzinome primär diagnostiziert, ebenso fanden sich bei den Patienten in der Studie aus dem Kantonsspital Luzern bereits neun Malignome (VON ARX ET AL. 2002). Die Frühdiagnose des Mundhöhlenkarzinoms stellt eine der wichtigsten Faktoren zur Verbesserung der Langzeitprognose und Lebensqualität der betroffenen Patienten dar (SCIUBBA 2001). Ärzte und besonders Zahnärzte spielen bei der Früherkennung und Prävention des Plattenepithelkarzinoms der Mundhöhle eine entscheidende Rolle. Daher sollte ein sogenanntes *opportunistisches Screening*, das heisst eine Untersuchung der Mundhöhlenschleimhäute, wann immer sich ein Individuum (speziell auch mit bekannten Risikofaktoren wie Rauchen und Alkoholabusus) ärztlich oder zahnärztlich untersuchen lässt, eine *Conditio sine qua non* darstellen (REICHART 2000). Eine aktuelle Arbeit aus Indien konnte eindrucksvoll aufzeigen, dass die regelmässige klinische Untersuchung der oralen Schleimhäute bei Risikopatienten (Tabak- und/oder Alkoholabusus) die Mortalität des Plattenepithelkarzinoms der Mundhöhle eindeutig reduzieren kann (SANKARANARAYANAN ET AL. 2005). Die Autoren errechnen, dass dieses so genannte «oral visual screening» das Potenzial hat, jährlich weltweit mindestens 37 000 Todesfälle durch den Mundhöhlenkrebs zu verhindern. Ein Problem bei der Früherkennung des Mundhöhlenkarzinoms besteht darin, dass Frühstadien eine sehr variable Klinik besitzen und oftmals initial keine mit Malignität assoziierten Symptome wie Schmerzen oder Ulzerationen zeigen (MASHBERG & SAMIT 1995). Andererseits spielt auch der Ausbildungs- und Spezialisierungsgrad der medizinisch-zahnmedizinischen Fachperson

eine nicht zu vernachlässigende Rolle. So ist bekannt, dass Ärzte weniger häufig als Zahnärzte ein opportunistisches Screening der Mundhöhle durchführen und somit Mundhöhlenkarzinome weniger häufig in ihren Frühstadien entdecken und überweisen (AMSEL ET AL. 1983, ELWOOD & GALLAGHER 1985, PROUT ET AL. 1990, HOLMES ET AL. 2003). Im Hinblick auf diese Problematik erstaunt es demnach nicht, dass es zu Verzögerungen in der Diagnostik des Mundhöhlenkarzinoms kommen kann, die sowohl vonseiten des Patienten als auch vonseiten der Ärzte/Zahnärzte verursacht werden. Diese sogenannten «patient delays» beziehungsweise «doctor» oder «professional delays» führen zu Verzögerungen in der Diagnosefindung und rechtzeitigen Behandlung. Dies führt wiederum zu einem erhöhten Risiko für die Bildung von Metastasen und somit zu einer insgesamt schlechteren Prognose für die Patienten (YELLOWITZ 2000).

In einer retrospektiven Untersuchung von 94 Patienten, bei denen an der Klinik für Oralchirurgie und Stomatologie der Universität Bern in den Jahren 1990 bis 2002 ein Plattenepithelkarzinom der Mundhöhle diagnostiziert wurde (BORNSTEIN ET AL. 2005), vergingen vom Zeitpunkt der ersten Symptome bis zur definitiven Diagnose «Mundhöhlenkarzinom» (= «total delay») zwischen zwei (*median*) und fünf Monate (*mean*). Die medizinisch-zahnmedizinischen Erstversorger überwiesen die Patienten nach 26 (*median*)/61 Tagen (*mean*) an die Klinik für Oralchirurgie und Stomatologie der Universität Bern («professional delay»), wobei bei einem Patienten knapp 1,5 Jahre zwischen Erstkonsultation und Überweisung verstrichen. Können beim «patient delay» viele, äusserlich nur schwer beeinflussbare Faktoren wie soziale Klasse, Ausbildungsstand oder die Compliance für die zum Teil äusserst langen Zeitverzögerungen verantwortlich gemacht werden (LLEWELLYN ET AL. 2004), sollte es beim «professional delay» mit entsprechenden Ansätzen in der Aus-, Weiter- und Fortbildung der Ärzte und Zahnärzte möglich sein, diese Zeitverzögerungen zu verringern.

Die Ergebnisse der vorliegenden Studie verdeutlichen das breite Spektrum an Schleimhautläsionen in der Stomatologiesprechstunde eines Zentrumsspitals. Zu beinahe drei Vierteln waren die Befunde benigne Veränderungen (73%, n = 132), bei 22% (n = 41) waren es Präkanzerosen und bei immerhin zehn Patienten (5%) fanden sich maligne Schleimhautläsionen. Die grossen Patientenzahlen an stomatologischen Zentren ermöglichen die Etablierung von Patientenpools, was der Weiterbildung der Assistenz-zahnärzte zugute kommt und die Kompetenz der am Zentrum tätigen Untersucher und Behandler erhöht. Die stomatologischen Kenntnisse der praktizierenden Zahnärzte sollten gezielt dahin gehend verbessert werden, dass unproblematische Schleimhautläsionen selber diagnostiziert und eventuell gar behandelt

werden können. Bei ernsthafteren Läsionen mit präkanzerösem Charakter oder unklaren Befunden sollte primär an eine spezialisierte Stomatologiesprechstunde beziehungsweise einen stomatologischen Spezialisten in der Praxis überwiesen werden. Des Weiteren müssen die Ärzte und Zahnärzte mit spezifischen Fort- und Weiterbildungsmöglichkeiten verstärkt auf ihre Aufgabe bei der Früherkennung des Mundhöhlenkarzinoms sensibilisiert werden, dies gilt auch für die universitären Curricula bei Studierenden der Medizin und/oder Zahnmedizin.

Verdankung

Die Autoren danken Frau Dr. V. Chappuis, Oberassistentin der Klinik für Oralchirurgie und Stomatologie, für ihre logistische Hilfe beim Durchführen dieser Studie.

Summary

BORNSTEIN M M, LÜÖND-VALESKEVICIUTE I, ALTERMATT H J, STAUFFER E, BUSER D: **Oral mucosal lesions diagnosed in a Stomatology Service. An analysis of clinico-pathological data from 2003** (in German). *Schweiz Monatsschr Zahnmed* 116: 468–475 (2006)

During 2003, a total of 258 new patients with oral soft tissue lesions were admitted at the Stomatology Service of the Department of Oral Surgery and Stomatology at the University of Berne. For the present study, 185 patients with clinically and histopathologically verified diagnoses were included. The following data was collected: prevalence of oral mucosal lesions, distribution of benign, precancerous and malign lesions in different age groups, and the concordance of the referral with the working diagnosis at the Stomatology Service. The most frequent pathological soft tissue findings were fibrous hyperplasias ($n=44$) and oral lichen planus ($n=30$). Precancerous lesions were present in 41 cases (30 patients with oral lichen planus, eleven oral leukoplakias), and ten patients had oral malignomas. Most lesions were found in patients between the age of 40 and 60 years. The referral diagnosis concurred in 36.6% ($n=67$) of the cases with the definite diagnosis before initiation of treatment, the working diagnosis in 70% ($n=128$) of the cases. Therefore, it can be concluded that a specialised Stomatology Service serves as a center of competence due to large numbers of patients/cases seen and treated, and the resulting high level of clinical experience of the staff. Moreover, it is important in the primary diagnosis of oral squamous cell carcinoma, in collaboration with the referring dentist in private practice.

Résumé

Durant l'année 2003, 258 patients ayant des pathologies de la muqueuse buccale ont été examinés au Service stomatologique de l'Université de Berne. Parmi 185 patients, chez lesquels les diagnostics cliniques et histopathologiques ont été vérifiés, les données suivantes ont été rassemblées pour cette étude prospective, à savoir la prévalence des lésions de la muqueuse buccale, la distribution de la fréquence des lésions bénignes, des lésions précancéreuses et des tumeurs malignes par groupes d'âge, ainsi que la concordance entre le diagnostic des cas transmis par des cabinets privés et le diagnostic supposé, lors de la consultation au Service stomatologique. Les pathologies de la muqueuse les plus fréquentes ont été l'hyperplasie fibreuse ($n=44$) et le lichen plan buccal ($n=30$). Au total, 41 lésions précancéreuses (30 patients avec un lichen plan buccal, 11 avec une

leucoplasie) et dix tumeurs malignes ont été diagnostiquées. Les lésions stomatologiques les plus fréquentes ont été constatées chez des patients âgés de 40 à 60 ans. Les diagnostics des cas transmis concordèrent dans 36,6% des cas ($n=67$) avec le diagnostic définitif avant la thérapie, les diagnostics supposés dans 70% des cas ($n=128$). On peut donc constater qu'un service stomatologique spécialisé a, au vu des nombreux cas examinés et de la grande expérience clinique des médecins traitants, sa fonction en tant que centre de compétence. Il joue aussi un rôle prépondérant dans la pose du diagnostic primaire des carcinomes buccaux, grâce à la coopération indispensable des collègues des cabinets privés, qui transmettent les cas.

Literaturverzeichnis

- AMSEL Z, STRAWITZ J G, ENGSTROM P F: The dentist as a referral source of first episode head and neck cancer patients. *J Am Dent Assoc* 106: 195–197 (1983)
- AXÉLL T: Occurrence of leukoplakia and some other oral white lesions among 20333 adult Swedish people. *Community Dent Oral Epidemiol* 15: 46–51 (1987a)
- AXÉLL T: Oral lichen planus – a demographic study. *Community Dent Oral Epidemiol* 15: 52–56 (1987b)
- AXÉLL T, ZAIN R B, SIWAMOGSTHAM P, TANTINIRAN D, THAMPIPIT J: Prevalence of oral soft tissue lesions in out-patients at two Malaysian and Thai dental schools. *Community Dent Oral Epidemiol* 18: 95–99 (1990)
- AXÉLL T: The professional role of the dentist under the aspects of precancer and cancer diagnosis and management. *Int Dent J* 43: 609–611 (1993)
- BORNSTEIN M M, LYS O, ALTERMATT H J, STAUFFER E, BUSER D: Primärdiagnose beim Plattenepithelkarzinom der Mundhöhle. Eine retrospektive Untersuchung der Patientendaten von 1990–2002. *Schweiz Monatsschr Zahnmed* 115: 542–548 (2005)
- BUSER D, MEIER E: Stomatologie in der Privatpraxis. Eine Feldstudie im Einzugsgebiet der Universität Bern. *Schweiz Monatsschr Zahnmed* 106: 818–829 (1996)
- CLOPPER C J, PEARSON E S: The use of confidence or fiducial limits illustrated in the case of the binomial. *Biometrika* 26: 404–413 (1934)
- ELWOOD J M, GALLAGHER R P: Factors influencing early diagnosis of cancer of the oral cavity. *Can Med Assoc J* 133: 651–656 (1985)
- FREI C, BORNSTEIN M M, STAUFFER E, IZUKA T, BUSER D: Osteosarcoma of the maxilla and the maxillary sinus: A case report. *Quintessence Int* 35: 228–233 (2004)
- HARDT N, SCHLENK E: Plattenepithel-Karzinom der Mundschleimhaut (I). Orofaziale Neoplasien: Epidemiologie, Risikofaktoren, Therapiestandard. *Schweiz Monatsschr Zahnmed* 101: 1453–1460 (1991)
- HOLMES J D, DIERKS E J, HOMER L D, POTTER B E: Is detection of oral and oropharyngeal squamous cancer by a dental health care provider associated with a lower stage at diagnosis? *J Oral Maxillofac Surg* 61: 285–291 (2003)
- KERR A R, CHANGRANI J G, GANY F M, CRUZ G D: An academic dental center grapples with oral cancer disparities: current collaboration and future opportunities. *J Dent Educ* 68: 531–541 (2004)
- LEWELLYN C D, JOHNSON N W, WARNAKULASURIYA S: Factors associated with delay in presentation among younger patients with oral cancer. *Oral Surg Oral Med Oral Pathol Oral Radiol Endod* 97: 707–713 (2004)

- MASHBERG A, SAMIT A: Early diagnosis of asymptomatic oral and oropharyngeal squamous cancers. *CA Cancer J Clin* 45: 328–351 (1995)
- PROUT M N, HEEREN T C, BARBER C E, ROSE L, MORRIS S G, HURLEY C, GELLER A C, WITZBURG R A, KOH H K: Use of health services before diagnosis of head and neck cancer among Boston residents. *Am J Prev Med* 6: 77–83 (1990)
- REICHART P A, PHILIPSEN H P: Oralpathologie. Farbatlanten der Zahnmedizin, Band 14. Thieme Verlag, Stuttgart (1999)
- REICHART P A: Primärprävention des Mundhöhlenkarzinoms und oraler Präkanzerosen. *Mund Kiefer GesichtsChir* 4: 357–364 (2000)
- SANKARANARAYANAN R, RAMADAS K, THOMAS G, MUWONGE R, THARA S, MATHEW B, RAJAN B: Effect of screening on oral cancer mortality in Kerala, India: a cluster-randomised controlled trial. *Lancet* 365: 1927–1933 (2005)
- SCIUBBA J J: Oral cancer. The importance of early diagnosis and treatment. *Am J Clin Dermatol* 2: 239–251 (2001)
- SEOANE J, GONZÁLEZ-REFORMA N, AGUADO A, ROMERO M A, VARELA-CENTELLES P I: Assessment of dental students' diagnostic accuracy for oral cancer screening. *J Dent Educ* 61: 437–439 (1997)
- VON ARX T, KOCH S, HARDT N: Veränderungen der Mundschleimhaut. Eine anamnestische und klinische Untersuchung von 100 konsekutiv zugewiesenen Patienten mit Mukosaläsionen. *Schweiz Monatsschr Zahnmed* 112: 326–329 (2002)
- WARNAKULASURIYA K A A S, HARRIS C K, SCARROTT D M, WATT R, GELBIER, PETERS T J, JOHNSON N W: An alarming lack of public awareness towards oral cancer. *Br Dent J* 187: 319–322 (1999)
- WHO: Application of the International Classification of Diseases to Dentistry and Stomatology (ICD-DA). 3rd ed. WHO, Geneva (1995)
- YELLOWITZ J A: The oral cancer examination. In: Ord R A, Blanchaert R H: *Oral Cancer: The dentist's role in diagnosis, management, rehabilitation, and prevention*. Quintessence Publishing Co, Chicago, 21–37 (2000)