

# Frontzahnästhetik mit dem SPI<sup>®</sup>- Implantatsystem

Ein Fallbericht

Gerda Kessler-Liechti und Regina Mericske-Stern  
Klinik für Zahnärztliche Prothetik, Zahnmedizinische Kliniken  
der Universität Bern

Schlüsselwörter: SPI-Implantate, Ästhetik,  
Rekonstruktive Zahnmedizin, Kronen-Brücken

Korrespondenzadresse:  
Regina Mericske-Stern, Prof. Dr. med. dent.  
Klinik für Zahnärztliche Prothetik  
Zahnmedizinische Kliniken der Universität Bern  
Freiburgstrasse 7, CH-3010 Bern  
Tel. 031 632 25 39, Fax 031 632 49 33  
E-Mail: regina.mericske@zmk.unibe.ch

Die Ästhetik prothetischer Rekonstruktionen der Frontzahnregion des Oberkiefers – zahn- oder implantatgetragen – spielt heute eine grosse Rolle, wie zahlreiche klinische Studien zeigen. Während der Einzelzahnersatz mit Implantaten bei günstigen Verhältnissen eine sehr gute Prognose hat, ist die Rekonstruktion eines grösseren Frontzahnsegmentes sehr anspruchsvoll und nicht immer optimal lösbar. Wichtige Aspekte in Bezug auf das Knochenangebot und Weichteilmanagement sind die gut überlegte Verteilung und optimale Platzierung der Implantate innerhalb des zahnlosen Kammabschnittes. Dabei werden oft verschiedene Techniken zum zusätzlichen Hart- und Weichgewebeaufbau eingesetzt. Das Implantatdesign und die Wahl des Implantates können das Behandlungsergebnis ebenfalls positiv beeinflussen. Die vorliegende Kasuistik zeigt eine Frontzahnrekonstruktion mit dem SPI<sup>®</sup>-Implantatsystem. Die einzelnen Therapieschritte werden systematisch erläutert.

(Texte français voir page 283)

## Einleitung

Die knöcherne Unterlage, die Weichteilverhältnisse und das Implantatdesign mit der Suprakonstruktion bilden die Grundlagen einer fest sitzenden implantatgetragenen prothetischen Versorgung. Bei der Planung einer ästhetisch anspruchsvollen Rekonstruktion eines grösseren zahnlosen Segmentes im anterioren Oberkiefer müssen nebst der Beurteilung des vorhandenen Knochenangebotes verschiedene Aspekte berücksichtigt werden:

1. prospektive Länge und Achsenneigung der Frontzähne
2. Lippenlinie beim Lachen und Frontzahnexposition in horizontaler und vertikaler Dimension
3. Verteilung der Implantatpfeiler und Zwischenglieder
4. Architektur und Biotyp der Gingiva

Das Weichteilmanagement und der Biotyp der Gingiva sind nebst der korrekten Platzierung des Implantates im Knochen (BUSER et al. 2004) mitbestimmend für ein ästhetisch günstiges Resultat. Eine dicke Gingiva mit flachem Papillenverlauf ist einfacher zu handhaben als eine dünne «scalopped» Gingiva. Ver-

schiedene Verfahren mit Weichteilgrafts zur Erhaltung des Weichteilprofils nach Zahnextraktionen werden in der Literatur beschrieben (JUNG et al. 2004, LANDSBERG & BICHACHO 1994). Spezielle Schnittführungen werden auch empfohlen, die zu einem besseren Resultat beitragen (ADRIAENSENS et al. 1999, GOMEZ 2001). Techniken mit einem Bindegewebsgraft zur Verdickung der bukkalen Weichteile werden ebenso eingesetzt (GRUNDER 2000). Der Einzelzahnersatz mittels Implantaten kann zu perfekten Resultaten führen (BERNARD et al. 2004, BUSER et al. 2004), und verschiedene Studien haben für den Einzelzahnersatz grundsätzlich eine hohe Erfolgsrate nachgewiesen (BUSER et al. 1997, NOACK et al. 1999, MERICSKE-STERN et al. 2001). Innerhalb eines grösseren zahnlosen Kieferabschnittes ist eine vollständige und natürliche Papillengestaltung kaum erzielbar, da die Papille von der darunter liegenden Knochenstruktur und den Interdentalsepten abhängig ist (TARNOW et al. 2000, ELIAN et al. 2003, TARNOW et al. 2003, BELSER et al. 2004b, GRUNDER et al. 2005). Eine Optimierung kann durch die Konditionierung mit den Provisorien erreicht werden (JEMT 1999, KAN & RUNGCHARASSAENG 2000, CHEE 2000, 2001, GRUNDER 2001).

Das Implantatdesign und die Abutmentwahl sowie die subgingivale Verbindung zwischen Implantat und Suprastruktur beeinflussen das klinische Resultat ebenfalls (SADAN et al. 2004, HIGGINBOTTOM et al. 2004). Heute besteht ein Trend zu Vollkeramiksystemen, aber verschiedene Publikationen haben gezeigt, dass mit der traditionellen VMK-Technik optimale Ästhetik erzielt werden kann (BELSER et al. 2004a). In einem Pilotprojekt der Klinik für Zahnärztliche Prothetik wurde das SPI®-Implantatsystem getestet und für verschiedene Indikationen eingesetzt. Über erste Resultate wird anderswo berichtet. Der vorliegende Fallbericht zeigt die Rehabilitation einer Oberkieferfront mit dem SPI®-System (Thommen Medical, CH-Waldenburg).

## Hauptanliegen und Anamnese

Bei einer 57-jährigen Patientin sollten die Frontzähne im Oberkiefer saniert werden, da sie sich am unharmonischen Gingivaverlauf und an einer kürzlich herausgefallenen Stiftkrone 21 störte. Sie bemängelte zudem den Überbiss der Frontzähne. Sie wünschte sich eine fest sitzende Rekonstruktion und lehnte eine abnehmbare Lösung, wie alio loco vorgeschlagen, strikte ab. Zum Zeitpunkt ihres ersten Besuches in der Klinik war sie in gutem Allgemeinzustand und stand beruflich in regem Kontakt mit Kunden. Sie berichtete über häufige zahnärztliche Probleme im Oberkiefer in der Vergangenheit. Vor zehn Jahren waren in der Oberkieferfront die Stiftzähne erneuert und eine Wurzelspitzenresektion der Wurzel 22 vorgenommen worden. Vier Jahre später erfolgt bei der Wurzel 22 erneut eine Wurzelspitzenresektion. Bei Krone 21 wurde später eine Stiftfraktur festgestellt. Das Rezetementieren war nur temporär erfolgreich, und die Krone fiel erneut heraus. An der Wurzelspitze 11 verspürte die Patientin ab und zu einen diffusen Druck und Schmerz.

## Befund

Bei der Patientin fiel eine oval-runde Gesichtsförmigkeit mit deutlicher Frontzahnexposition und stark sichtbarer Gingiva (Abb. 1) auf. Die MAP-Kurzuntersuchung war unauffällig, die Mundhygiene beim Erstbefund mässig mit einem O'Leary von >50%.

Abbildung 2 zeigt den unharmonischen Gingivaverlauf im Oberkiefer mit ungleich langen Frontzähnen. Die Stiftkrone war erneut herausgefallen, und ausgehend von der Wurzel 22 war ein Fistelgang erkenn- und sondierbar. Die Papillen waren flach, und



Abb. 1 Porträt Ausgangssituation

Fig. 1 Portrait de la situation de départ

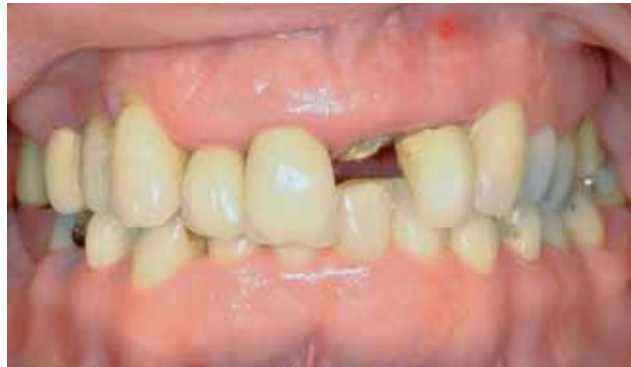

Abb. 2 Detailansicht der Ausgangssituation

Fig. 2 Vue de détail de la situation de départ

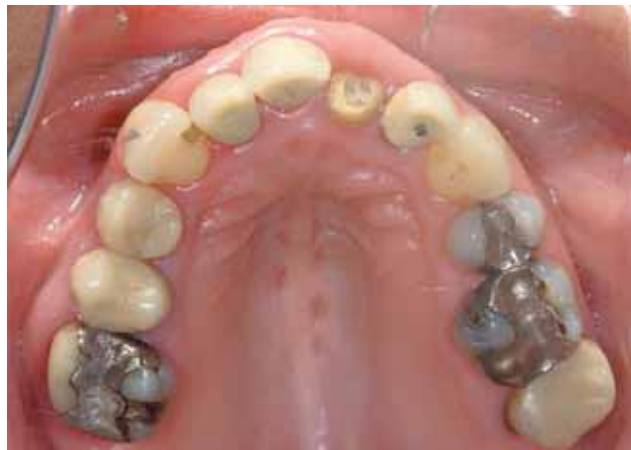

Abb. 3 Ansicht Oberkiefer Ausgangssituation

Fig. 3 Vue de l'arcade supérieure, situation initiale

es zeigte sich ein relativ breiter Saum angewachsener Gingiva. Die Füllungen an den Zähnen 13, 26, 35, 34 waren insuffizient (Abb. 3 und 4). Bei Zahn 41 war ein Eckenaufbau frakturiert. Die Zähne 15, 12, 11, 22 und das Implantat 14 waren je mit einer VMK versorgt.

Die Molaren (16, 26, 27, 38) wiesen Attachmentverlust bei Sondierungstiefen bis zu neun mm mit Furkationsinvolvement Grad

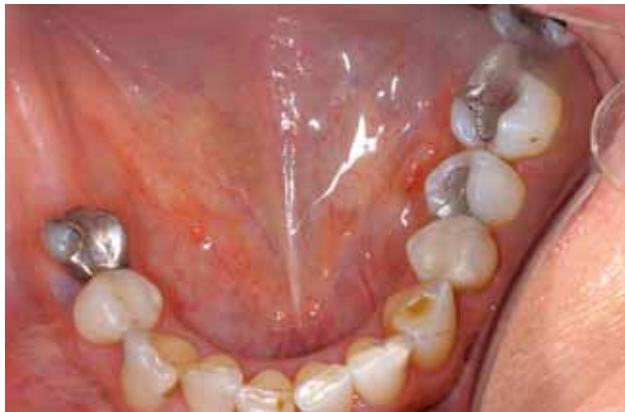

Abb. 4 Ansicht Unterkiefer Ausgangssituation  
 Fig. 4 Vue de l'arcade inférieure, situation initiale

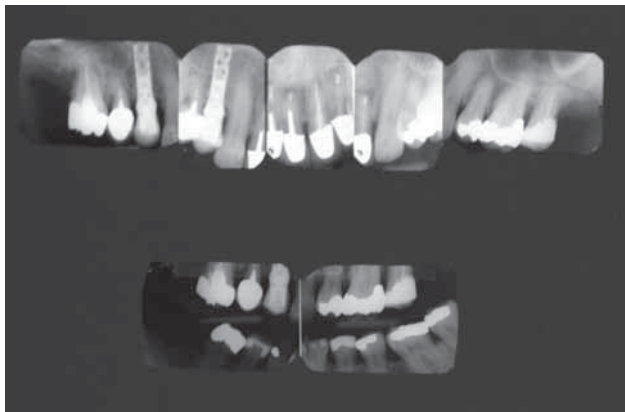


Abb. 5 Einzelzahnrontgenbilder Ausgangssituation  
 Fig. 5 Status radiologique, situation initiale

I (16) und II (26, 27) auf. Ansonsten gab es keine erhöhten Sondierungswerte oder auffällige parodontale Befunde. Beim röntgenologischen Befund (Abb. 5), der die provisorisch rezementierte Stiftkrone 21 aufweist, waren periapikale Aufhellungen der Zähne 11, 22 und andeutungsweise 16 zu sehen. Zahn 15 fiel durch eine sehr kurze Wurzel mit einer unvollständigen Wurzelkanalfüllung auf. In Regio 14 gab es ein Hohlzylinder-Implantat.

**Problemkatalog**

- Parodontitis marginalis profunda und Furkationsinvolvierung verschiedener Molaren
- Parodontitis apicalis chronica 16, 11, 22 (mit Fistel)
- Wurzelrest 21; unvollständige Wurzelkanalfüllung bei kurzer Wurzel 15
- Ästhetik der Oberkieferfrontzahnregion

**Prognose und Behandlungsplan**

Eine wie von der Patientin gewünschte, fest sitzende prothetische Rekonstruktion mit Implantaten in der Front des Oberkiefers schien ästhetisch möglich. Trotz bukkalem Knochenverlust und des Defektes durch die Fistel konnte mit einem ausreichenden Knochenangebot gerechnet werden, da der Kammverlauf relativ tief verlief und eine zusätzliche Konturierung erlaubte. Eine Korrektur der unharmonischen Kronenlänge sollte erreicht wer-

den, wobei keine gut ausgebildeten Papillen zu erwarten waren.

Der Behandlungsplan strebte unter Berücksichtigung der Kosten ein reduziertes Behandlungsziel an: 1. Verzicht auf alle zweifelhaften und hoffnungslosen Zähne und Planung einer Prämolarenokklusion auf der rechten Seite; 2. konservierende Sanierung verschiedener Zähne; 3. Implantate zur Sanierung der Oberkieferfront und zum Ersatz von 15.

Der Ersatz der Frontzähne durch eine rein zahngetragene Brücke auf 13 und 23 wurde in Erwägung gezogen, aber wegen des auch nach Korrektur zu erwartenden grossen Überbisses verworfen. Die Tabelle I zeigt die Einzelzahnprognose und Planung.

**Therapie**

Die kurz zusammengefasste Übersicht zu den Therapieschritten gibt auch den zeitlichen Verlauf wieder:

1. Befunderhebung, Planung, Hygienephase und Scaling, Ex-traktion der Zähne 16, 15, 12, 11, 21, 22, 27, 38 mit Curettage des Fistelganges und provisorischer Versorgung mit einer Drahtklammerprothese in der Oberkiefer: Dauer drei Monate
2. Implantation Regio 11, 21, 22 (submerged), 15 (transmukosal) und nachfolgende Einheilphase: acht Wochen
3. Eingliedern einer provisorische Brücke in der Oberkiefer-front mit Gingivakonditionierung und ästhetischer Reevalua-tion, diverse Kompositfüllungen, definitive VMK auf Implan-tat 15: Dauer vier Monate
4. Fertigstellen der definitiven VMK-Brücke für die Oberkiefer-front und initiale Nachkontrollen: Dauer zwei Monate

**Schrittweises Vorgehen:**

Als Planungsunterlage wurde eine Modellanalyse mit diagnos-tischem Setup der Oberkieferfront vorgenommen. Auf dem Modell wurden die Inzisiven entfernt und durch Radierung auf dem Gips nach zervikal leicht verlängert. Es folgte ein Setup mit den gewünschten ästhetischen Verbesserungen mit ca. zwei mm Reduktion des Überbisses (Abb. 6). Basierend auf dem Setup wurde eine Röntgenschiene mit Titanpins im Zentrum der Front-zähne angefertigt. Später konnte diese Schiene als Operations-leitschiene weiterverwendet werden (Abb. 7).

Die Oberkieferinzisiven wurden unter Schonung der bukkalen Knochenwand unter Aufklappung entfernt, der Knochen leicht geglättet und konturiert, der Fistelgang gründlich kurettiert und mit BioOss® (Geistlich, CH-Wolhusen) aufgefüllt (Abb. 8). Bereits jetzt war in der Breite ein Knochendefizit mit bukkaler Konkavität in der Regio 12 erkennbar. Auf eine zusätzliche

Tab. I

	17	16	15	14	13	12	11	21	22	23	24	26	27	
hoffnungslos		■	■				■	■	■					
zweifelhaft			■			■							■	
sicher			■	■	■					■	■	■	■	
Impl.rekonstr.			■			■		■	■					
sicher			■	■	■	■	■	■	■	■	■	■	■	
zweifelhaft													■	
hoffnungslos														
			45	44	43	42	41	31	32	33	34	35	37	38

Rot: Implantatrekonstruktion (Planung)  
 Schwarz: Zähne, die extrahiert wurden  
 Grün: Füllungstherapie  
 Blau: keine Therapie notwendig

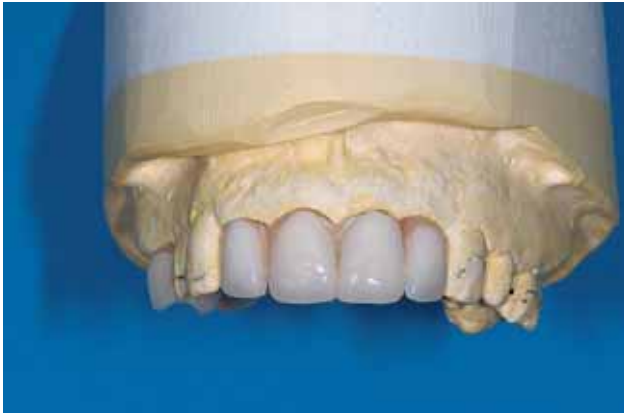

Abb. 6 Diagnostisches Setup der Oberkieferfront

Fig. 6 Set-up diagnostique de la région antérieure de l'arcade supérieure

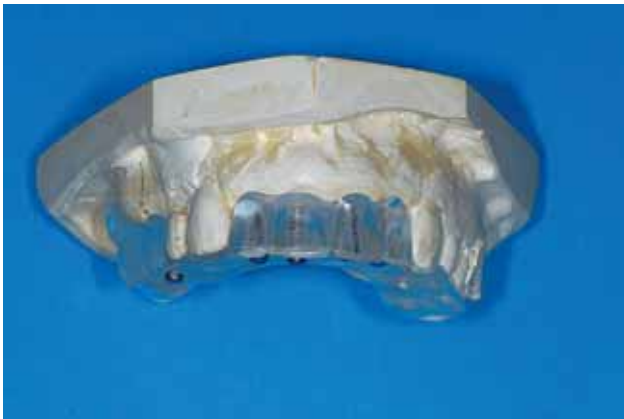

Abb. 7 Operationsschiene mit Titan-Pins

Fig. 7 Attelle avec tiges-repère en titane, servant de guide chirurgical

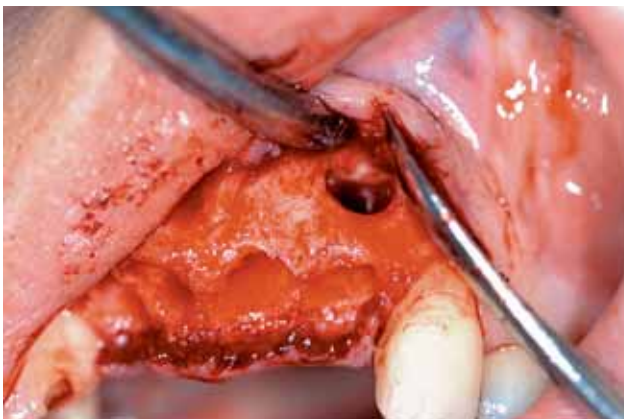

Abb. 8 Situation nach Extraktion der Frontzähne unter Aufklappung – Fistel ausgehend von der Wurzel 22

Fig. 8 Situation après avulsion des incisives supérieures et ouverture d'un volet; à noter le trajet fistulaire partant de la racine de la 22

kammaufbauende Massnahme mit lokaler GBR wurde verzichtet, da zum Platzieren von drei Implantaten in Regio 11, 21, 22 genügend Knochen vorhanden war und damit auch die Kosten reduziert werden konnten. Das Drahtklammerprovisorium verbesserte die Ästhetik bereits deutlich (Abb. 9).

Vor der chirurgischen Einbringung der Implantate wurde ein OPT mit eingesetzter Schiene angefertigt. 8 Wochen nach Extraktion wurden mithilfe der Operationsschiene in die Extraktionsalveolen der Zähne 11, 21 und 22 SPT® ELEMENT-Implantate von je elf mm eingebracht (Abb. 10 und 11). Diese Schiene gab dem Operateur die prospektive Position der Zähne, Länge und Achse vor. Das Implantat sollte auf Knochenniveau ca. drei mm kranial über dem zervikalen Kronenrand der Schiene zu liegen

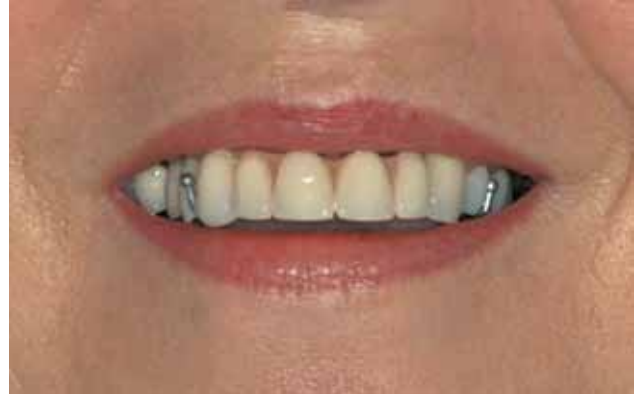

Abb. 9 Situation mit dem Drahtklammerprovisorium

Fig. 9 Situation après mise en bouche de la prothèse provisoire avec crochets en fil d'acier

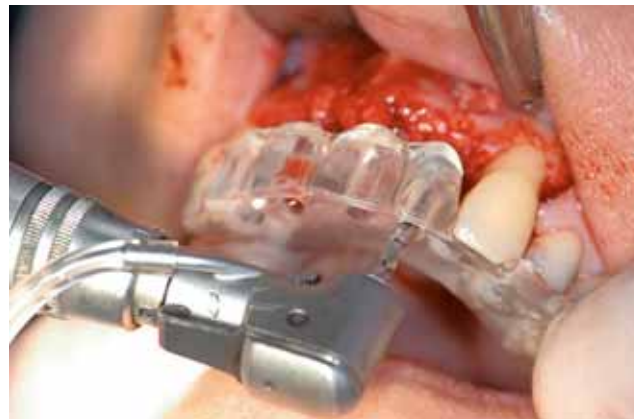

Abb. 10 Vorbohrung mit der Operationsschiene

Fig. 10 Forages pilotes guidés par l'attelle en résine

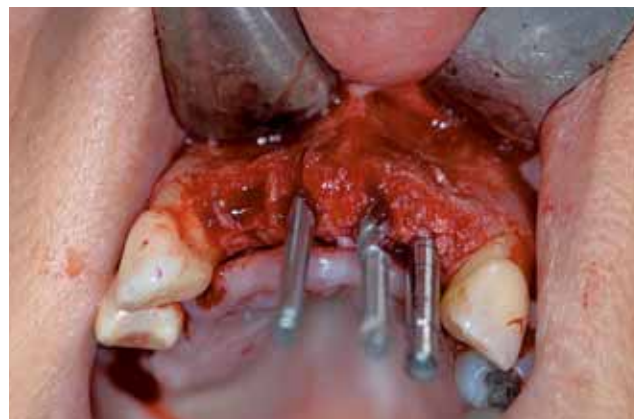

Abb. 11 Kontrolle der Parallelität

Fig. 11 Contrôle du parallélisme

kommen. Die Verwendung der Schiene war für die Orientierung unverzichtbar, da innerhalb eines längeren Kieferkammsegmentes und über die anteriore Krümmung zu wenig Information von den Nachbarzähnen zu entnehmen war. Zudem sollte die korrigierte Position der Frontzähne übertragen werden. Die Implantate heilten submerged ein. In die Extraktionsalveole 15 wurde ein SPI®-ONETIME-Implantat der Länge elf mm mit transgingivaler Einheilung eingesetzt.

Nach acht Wochen wurden die Frontzahnimplantate freigelegt. Die Abbildung 12 zeigt die Weichteile vor der Konditionierung mit dem Brückenprovisorium. In mehreren Schritten wurden im Bereich des Fliegers 12 und im zervikalen Bereich der Pfeiler das Provisorium mit Composit aufgebaut und somit die Weichteile schrittweise konditioniert (Abb. 13 und 14). Aus ästhetischen Gründen wurde Zahn 13 inzisal gekürzt, um sich harmonischer in die neue Frontzahnstellung einzureihen. Das Implantat 15 konnte bereits mit einer definitiven Krone versorgt werden. Auf Wunsch der Patientin wurde diese verschraubt (Abb. 15). In dieser Zeitspanne wurden auch die insuffizienten Füllungen durch Composit-Füllungen ersetzt.

Nach vier-monatiger Konditionierung und ästhetischer Reevaluation wurde die Abformung mit verschraubten Abformpfosten

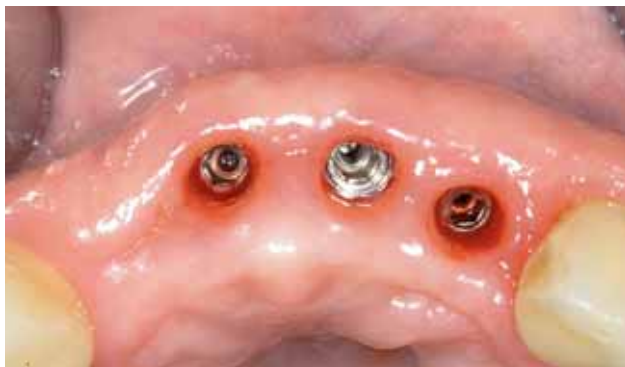

Abb. 12 Weichteile vor der Konditionierung mit dem Brückenprovisorium

Fig. 12 Situation des tissus mous avant le conditionnement par le pont provisoire

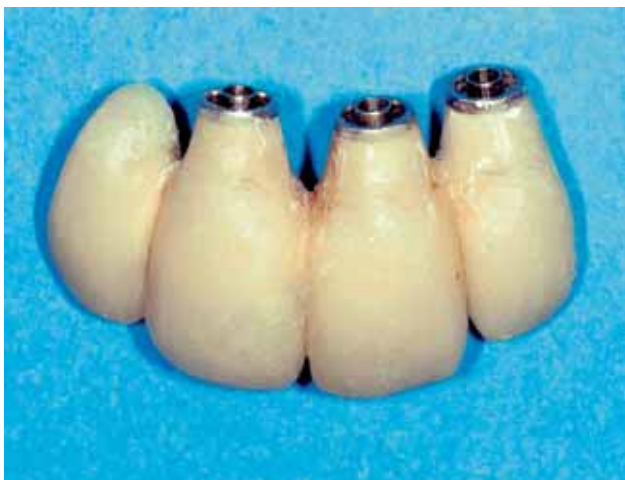

Abb. 13 Brückenprovisorium mit aufgebautem Kunststoff im Bereich des Fliegers 12 und im zervikalen Bereich von 11, 21, 22

Fig. 13 Pont provisoire après ajouts de résine sous l'élément en extension au niveau de la 12 et dans la région cervicale des 11, 21 et 22

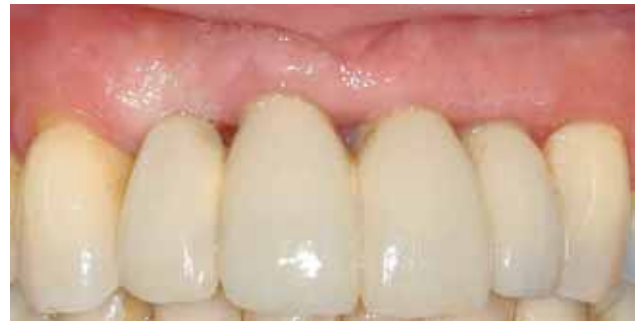

Abb. 14 Eingesetztes Brückenprovisorium vor der Gingiva-Konditionierung

Fig. 14 Pont provisoire en place avant le conditionnement de la gencive

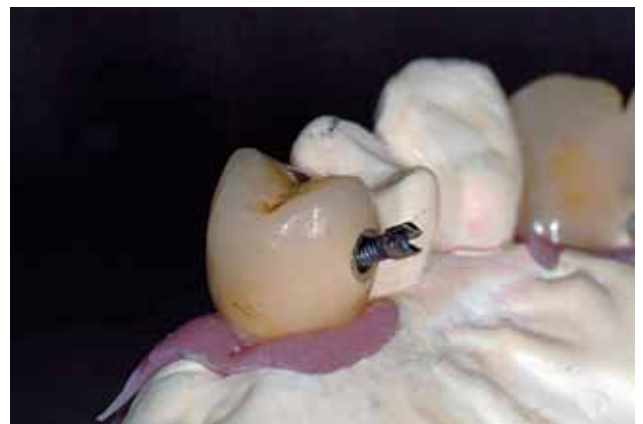

Abb. 15 VMK 15 auf VARIO T Abutment

Fig. 15 CCM 15 sur un abutment VARIO T

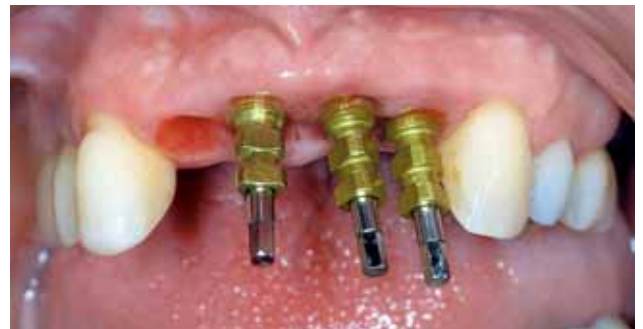

Abb. 16 Abformpfosten in situ

Fig. 16 Tiges de transfert vissées sur les implants

und Impregum® (ESPE, D-Seefeld) zur Herstellung der definitiven Brückenrekonstruktion (Abb. 16) vorgenommen, die wie Krone 15 ebenfalls verschraubt werden sollte. Beim Implantat 11 wäre der Verlängerungsgriff des Schraubenziehers zu nahe an der Inzisalkante der prospektiven Krone verlaufen und diese hätte ästhetisch und technisch nicht optimal gestaltet werden können. Deshalb fertigte der Zahntechniker hier einen Aufbau mit Transversalverschraubung an (Abb. 17a und b). Für die Gerüsterstellung der Implantate 21 und 22 wurden die VARIO-Goldabutments verwendet. Die Brücke wurde mit Creation-Keramik verblendet (Klema, A-Meiningen) und die okklusale Zugänge vorerst mit Fermit® (Ivoclar, Lichtenstein) verschlossen.

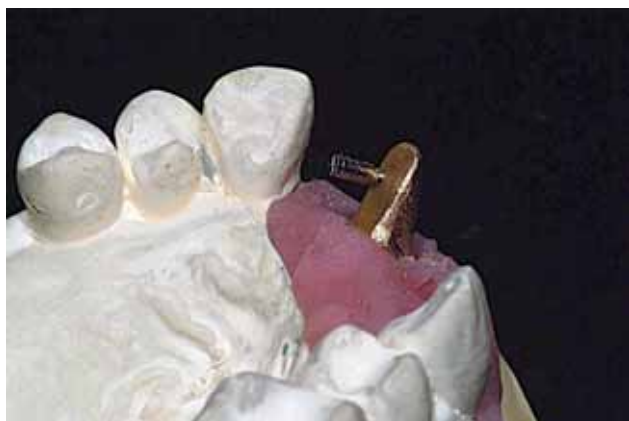


Abb. 17a Individueller Goldaufbau 11 mit transversaler Verschraubung

Fig. 17a Moignon en or individualisé sur la 11 avec vissage transversal



Abb. 17b Goldbrückengerüst mit Öffnung für transversale Verschraubung

Fig. 17b Armature en alliage d'or avec pertuis pour le vissage transversal

Die Okklusionsgestaltung bestand in einer starken Eckzahnführung auf den natürlichen Zähnen. In der Protrusion wurden die rekonstruierten Frontzähne um die Dicke einer Shimstockfolie entlastet. Zur Reinigung der Brückenglieder wurde Superfloss instruiert. Es erfolgte eine Schlussdokumentation (Abb. 18a und b) mit Parodontalstatus und OPT (Abb. 19).

### Nachsorge

Nach einigen initialen Kontrollen wurde das Recall durch die Dentalhygienikerin an der Klinik organisiert. Die radiologische Kontrolle zwei Jahre nach Implantation zeigte ein sehr gut erhaltenes krestales Knochenniveau um die Implantate (Abb. 20a, b). Die Patientin pflegt heute eine gute Mundhygiene und ist mit dem Resultat überaus zufrieden.

### Diskussion

Mit relativ geringem chirurgischem Aufwand wurde ein gutes Schlussresultat erzielt. Der unästhetische Gingivaverlauf wurde korrigiert, der Überbiss um zwei bis drei mm reduziert und die Zahnlänge harmonisiert. Begünstigend für ein ästhetisch zufrieden stellendes Resultat waren die dicke Mukosa, die flachen Papillen im ganzen Gebiss

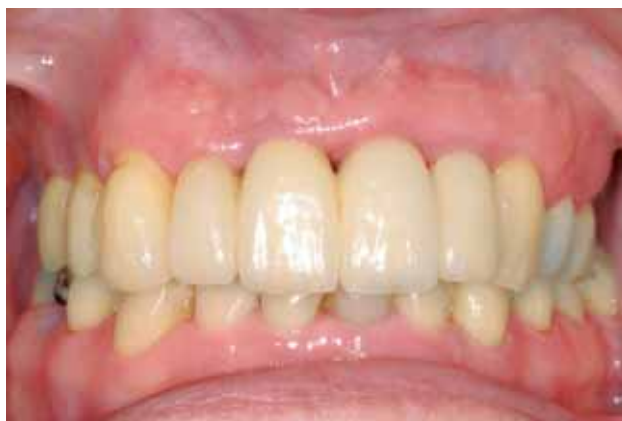

Abb. 18a Schlussporträt

Fig. 18a Portrait à la fin du traitement



Abb. 18b Frontansicht Schlusssituation

Fig. 18b Vue frontale de la situation à la fin du traitement

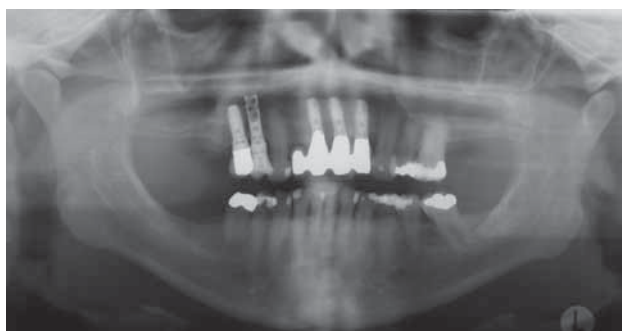

Abb. 19 OPT Schlusssituation

Fig. 19 OPG de la situation finale

und die Tatsache, dass die Zähne nach zervikal verlängert werden konnten. In der Literatur wird diskutiert, ob wie hier ein zweizeitiges Vorgehen mit submukosaler Einheilung das Weichteilmanagement erleichtert (BELSER et al. 1998, CHEN et al. 2004). Eine Sofortimplantation wird andererseits auch zur Erhaltung der Knochenstruktur und der Papillenarchitektur (BECKER et al. 1994, BRAGGER et al. 1996, LAZZARA 1998) empfohlen. Bei den im vorliegenden Fall diagnostizierten Pathologien schien das zweizei-

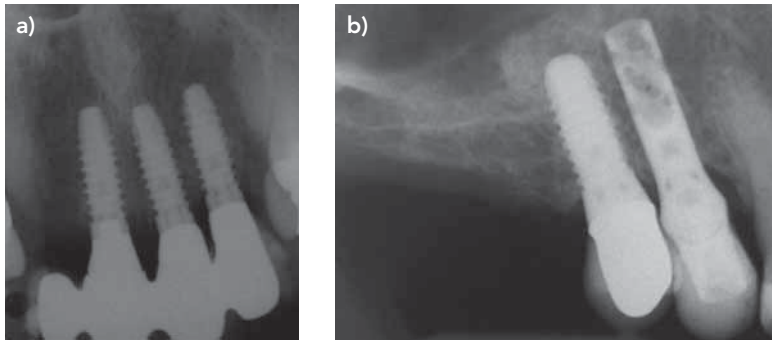


Abb. 20a, b Kontrollröntgenbild nach zwei Jahren  
Fig. 20a, b Radiographie de contrôle à deux ans

tige Vorgehen angebracht. Die Knochenkontur musste zudem bei der Extraktion beurteilt werden. Es stellte sich die Frage nach der Platzierung der Implantate und nach ihrer Zahl. Das interproximale Weichteilmanagement zwischen zwei Implantaten ohne Zwischenglied erweist sich etwas schwieriger (BUSER 2003, GRUNDER 2003). Im vorliegenden Fall wurde aus anatomischen und technischen Gründen dennoch der Entscheid für drei nebeneinander liegende Implantate und nicht nur für zwei Implantate mit Zwischengliedern gefällt. Trotz der Okklusionsgestaltung mit starker Eckzahnführung durfte die funktionelle Belastung der Frontzähne wegen des tiefen Überbisses und allenfalls auch wegen der verkürzten Zahnreihe nicht unterschätzt werden.

Einige technische Schwierigkeiten mit dem Implantatsystem konnten gelöst werden und haben zur Weiterentwicklung des Instrumentariums beigetragen. Das SPI®-Implantatsystem bot zur Zeit der Behandlung für verschraubte Lösungen ein sehr beschränktes Set an Abutments an. Mit einer zementierbaren Brücke hätte der Fall einfacher gelöst werden können, was aber aus Sicht der Patientin und des Behandlers nicht gewünscht wurde. Die Frontzahnbrücke war schwierig in situ zu bringen, weil für die Schraubendreher nicht genügend lange Verlängerungsstücke erhältlich waren. Mit dem Schraubendreher musste die Distanz der klinischen Krone und weiter bis zum Knocheniveau überwunden werden. Eine individuelle Verlängerung konnte angefertigt werden. Im Weiteren schienen die Okklusionsschrauben sehr fein.

### Schlussfolgerung

Bei günstigen Voraussetzungen und mit einfachen Mitteln konnte dieser komplexe Fall erfolgreich mit einer Frontzahnbrücke auf Implantaten behandelt werden. Die Weichteile wurden mithilfe des Brückenprovisoriums in mehreren Schritten konditioniert. Die gesamte Behandlung erstreckte sich über einen Zeitraum von fast zwölf Monaten, was bei komplexen Fällen mit hohen ästhetischen Anforderungen einzuplanen ist.

### Abstract

Replacement of maxillary front teeth with a fixed, implant supported partial denture with a high laugh line is a demanding procedure. For an optimal esthetic result, no deficiency of bone or soft tissue is acceptable. Submerged implant healing has often been recommended for better predictability in esthetically demanding situations. This case report shows the rehabilitation with a fixed implant supported reconstruction in the upper front and a single implant supported crown in the premolar region. Teeth had to be extracted because of apical lesions, periodontal problems, and the patient suffered from an unesthetic border of

the gingiva. The technique of delayed, submerged implant placement in the region of 11, 21 and 22 was applied and in the region of 15 a transmucosal implant healing.

With a fixed, implant supported partial denture the mucosa in the upper front was conditioned. Ten months after implantation the definitive screwed, fixed partial denture on SPI® ELEMENT implants was successfully integrated. In the region 15 a single crown transversally screwed was fixed on a SPI® ONE TIME implant. Radiographic data two years after implantation showed a well established periimplant crestal bone level. No prosthetic complications had occurred since the insertion of the reconstruction twelve months ago.

### Verdankungen

Dem Labor Art-Dent und seinem Team wird für die zahntechnische Arbeit gedankt.

### Literatur

- ADRIAENSSENS P, HERMANS M, INGBER A, PRESTIPINO V, DAELEMANS P, MALEVEZ C: Palatal sliding strip flap: soft tissue management to restore maxillary anterior esthetics at stage 2 surgery: a clinical report. *Int J Oral Maxillofac Implants* 14: 30–36 (1999)
- BECKER W, DAHLIN C, BECKER B E, LEKHOLM B, VAN STEENBERGHE D, HIGUCHI K, KULTJE C: The use of e-PTFE barrier membranes for bone promotion around titanium implants placed into extraction sockets: a prospective multicenter study. *Int J Oral Maxillofac Implants* 9: 31–40 (1994)
- BELSER U C, BUSER D, HESS D, SCHMID B, BERNARD J P, LANG N P: Aesthetic implant restorations in partially edentulous patients – a critical appraisal. *Periodontol* 2000 17: 132–150 (1998)
- BELSER U C, SCHMID B, HIGGINBOTTEM F, BUSER D: Outcome analysis of implant restorations located in the anterior maxilla: a review of the recent literature. *Int J Oral Maxillofac Implants* 19: 30–42 (2004a)
- BELSER U C, BUSER D, HIGGINBOTTOM F: Consensus statements and recommended clinical procedures regarding esthetics in implant dentistry. *Int J Oral Maxillofac Implants* 19 Suppl: 73–74 (2004b)
- BERNARD J P, SCHATZ J P, CHRISTOU P, BELSER U C, KILIARIDIS S: Long-term vertical changes of the anterior maxillary teeth adjacent to single implants in young and mature adults. A retrospective study. *J Clin Periodontol* 31: 1024–1028 (2004)
- BRÄGGER U, HÄMMERLE C H, LANG N P: Immediate transmucosal implants using the principle of guided tissue regeneration (II). A cross-sectional study comparing the clinical outcome 1 year

- after immediate to standard implant placement. *Clin Oral Implants Res* 7: 268–76 (1996)
- BUSER D, MERICSKE-STERN R, BERNARD J P, BEHNEKE A, BEHNEKE N, HIRT H P, BELSER U, LANG N P: Long-term evaluation of non-submerged ITI implants. Part 1: 8-year life table analysis of a prospective multi-center study with 2350 implants. *Clin Oral Implants Res* 3: 161–172 (1997)
- BUSER D: Implants in the atrophic partially edentulous maxilla. Single tooth gaps vs extended edentulous spaces. *Int J Oral Maxillofac Implants* 18: 761–762 (2003)
- BUSER D, MARTIN WILLIAM, BELSER U C: Optimizing esthetics for implant restorations in the anterior maxilla: anatomic and surgical considerations. *Int J Oral Maxillofac Implants* 19 Suppl.: 43–61 (2004)
- CHEE W W: Provisional restorations in soft tissue management around dental implants. *Periodontol* 27: 139–147 (2000, 2001)
- CHEN S T, WILSON T G, HÄMMERLE C H: Immediate or early placement of implants following tooth extraction: review of biologic basis, clinical procedure, and outcomes. *Int J Oral Maxillofac Implants* 19 Suppl.: 12–25 (2004)
- ELIAN N, JALBOUT Z N, CHO C S, FROUM S, TARNOW D P: Realities and limitations in the management of the interdental papilla between implants: three case reports. *Pract Proced Aesthet Dent* 10: 737–744 (2003)
- GOMEZ-ROMAN G: Influence of flap design on peri-implant interproximal crestal bone loss around single-tooth implants. *Int J Oral Maxillofac Implants* 16: 61–67 (2001)
- GRUNDER U: Stability of the mucosal topography around single-tooth implants and adjacent teeth: 1-year results. *Int J Periodontics Restorative Dent* 20: 11–17 (2000)
- GRUNDER U: Immediate functional loading of immediate implants in edentulous arches: two-year results. *Int J Periodontics Restorative Dent* 21: 545–551 (2001)
- GRUNDER U: Achieving optimal esthetics in the atrophic, partially edentulous maxilla – single tooth and segmental restorations. *Int J Oral Maxillofac Implants* 18: 763 (2003)
- GRUNDER U, GRACIS S, CAPELLI M: Influence of the 3-D bone-to-implant relationship on esthetics. *Int J Periodontics Restorative Dent* 25: 113–119 (2005)
- HIGGINBOTTOM F, BELSER U C, JONES J D, KEITH S E: Prosthetic management of implants in the esthetic zone. *Int J Oral Maxillofac Implants* 19 Suppl.: 62–72 (2004)
- JEMT T: Restoring the gingival contour by means of provisional resin crowns after single-implant treatment. *Int J Periodontics Restorative Dent* 20: 20–29 (1999)
- JUNG R E, SIEGENTHALER D W, HÄMMERLE C H: Postextraction tissue management: a soft tissue punch technique. *Int J Periodontics Restorative Dent* 24: 545–553 (2004)
- KAN J Y, RUNGCHARASSAENG K: Immediate placement and provisionalization of maxillary anterior single implants: a surgical and prosthodontic rationale. *Pract Periodontics Aesthet Dent* 12: 817–824 (2000)
- LANDSBERG C J, BICHACHO N: A modified surgical/prosthetic approach for optimal single implant supported crown. Part I. The socket seal surgery. *Pract Periodontics Aesthet Dent* 6: 11–17 (1994)
- LAZZARA R J: Immediate implant placement into extraction sites: surgical and restorative advantages. *Int J Periodontics Restorative Dent* 9: 332–343 (1998)
- MERICSKA-STERN R, GRUTTER L, ROSCH R, MERICSKE E: Clinical evaluation and prosthetic complications of single tooth replacements by non-submerged implants. *Clin Oral Implants Res* 4: 309–318 (2001)
- NOACK N, WILLER J, HOFFMANN J: Long-term results after placement of dental implants: Longitudinal study of 1964 implants over 16 years. *Int J Oral Maxillofac Implants* 14: 748–755 (1999)
- SADAN A, BLATZ M B, BELLERINO M, BLOCK M: Prosthetic design-considerations for anterior single-implant restorations. *J Esthet Restor Dent* 16: 165–175 (2004)
- TARNOW D, CHO S, WALLACE S: The effect of inter-implant distance on the height of inter-implant bone crest. *J Periodontol* 71: 546–549 (2000)
- TARNOW D, ELIAN N, FLETCHER P, FROUM S, MAGNER A, CHO S C, SALAMA M, SALAMA H, GARBER D A: Vertical distance from the crest of bone to the height of the interproximal papilla between adjacent implants. *J Periodontol* 12: 1785–1788 (2003)