

Externe Wurzelresorption

Zusammenfassung

Wurzelresorptionen können physiologischer (Milchzahnresorption) oder pathologischer (Resorption der zweiten Dentition) Natur sein. Bei Letzterer wird die externe von der internen Form unterschieden. Resorptionen können innerhalb eines Gebisses an einem oder an mehreren Zähnen auftreten. Als mögliche Auslöser werden Trauma (HEITHERSAY 1999c), Parodontitis (RODRIGUEZ-PATO 2004), kieferorthopädische Behandlung (FOX 2005), internes Bleichen (FRIEDMAN 1997), Zysten (NISHIMURA et al. 1984), Tumoren (EPSTEIN et al. 1984) oder Reize, bedingt durch eine nekrotische Pulpa (JACOBSEN 1980), diskutiert. Die Mechanismen der Wurzelresorption sind noch nicht endgültig geklärt.

Im vorgestellten Fall lag zunächst eine mittelschwere chronische Parodontitis vor. Es erfolgte eine nicht chirurgische Parodontitistherapie, die zu einer deutlichen Verbesserung des parodontalen Befundes führte. Nach unregelmässigem Recall stellte sich die Patientin zwei Jahre später mit grossen zervikalen Wurzelresorptionen an den Zähnen 36 und 37 vor, die einen Zahnerhalt unmöglich machten. Nach weiteren sechs Monaten waren auch die Zähne 34 und 35 durch externe Wurzelresorptionen tief zerstört und mussten extrahiert werden. 14 Monate später zeigten sich externe Wurzelresorptionen an den Zähnen 32 und 33. Ausserdem wurde ein Rezidiv der chronischen Parodontitis festgestellt. Unter systemischer Antibiose erfolgte eine Rezidivbehandlung. Die Zähne 32 und 33 konnten im Rahmen einer chirurgischen Kronenverlängerung erhalten werden. Es traten seitdem keine weiteren Resorptionen auf.

Schweiz Monatsschr Zahnmed 116: 245–253 (2006)

Schlüsselwörter: Wurzelresorption, extern, zervikal, Ersatzresorption, Parodontitis

Zur Veröffentlichung angenommen: 2. Januar 2006

FLORIAN RATHE¹, ROBERT NÖLKEN²,
DANIELA DEIMLING¹ und PETRA RATKA-KRÜGER¹

¹ Abteilung für Zahnerhaltungskunde und Parodontologie,
Universität Freiburg, Deutschland

² Privatzahnärztliche Praxis Dr. Robert Nölken, Lindau,
Deutschland

Einleitung

Anders als der Knochen unterliegen die Zähne keiner ständigen Resorption und Apposition als Teil eines immer währenden Umbauprozesses. Wurzelresorptionen können physiologischer (Milchzahnresorption) oder pathologischer (Resorption der zweiten Dentition) Natur sein. Bei der Letzteren unterscheidet man die externe von der internen Form. Die Wurzelresorption kann an einem Zahn oder an mehreren Zähnen eines Gebisses auftreten. Externe Wurzelresorptionen können nach Trauma

Korrespondenzadresse:

Prof. Dr. Petra Ratka-Krüger
Hugstetterstrasse 55, 79106 Freiburg, Deutschland
Tel. 0049 761 270 4755, Fax 0049 761 270 4762
E-Mail: petra.ratka-krueger@uniklinik-freiburg.de

(HEITHERSAY 1999c), durch Parodontitis (RODRIGUEZ-PATO 2004), im Zuge einer kieferorthopädischen Behandlung (FOX 2005), durch internes Bleichen (Friedman 1997), durch Zysten (NISHIMURA et al. 1984) oder Tumoren (EPSTEIN et al. 1984) und durch die Reize einer nekrotischen Pulpa (JACOBSEN 1980) auftreten.

Resistenz vor Wurzelresorption

Die Mechanismen der Wurzelresorption sind noch nicht vollständig bekannt. Es existieren jedoch vier Hypothesen, die die Resistenz der Zahnwurzel gegenüber einem Resorptionsvorgang zu erklären versuchen.

ORBAN (1952) behauptet in seiner Hypothese, dass Epithelreste wie ein Netzwerk um die Wurzel angeordnet sind und somit Resorptionen und Ankylosen verhindern. Diese Hypothese konnte jedoch keine Bestätigung finden (ANDREASEN 1989).

Eine zweite Hypothese basiert darauf, dass die Bedeckung des Dentins durch Zement auf der Wurzeloberfläche und durch Prädentin auf der Wurzelkanalseite die Bedingung für eine Resistenz der Zahnwurzel gegenüber Resorptionen darstellt. Diese Hypothese fand Bestätigung durch die Tatsache, dass Osteoklasten nicht an unmineralisierte Matrix binden können. Osteoklasten binden an extrazelluläre Proteine, die eine Arginin-Glycin-Asparagin-Aminosäuresequenz (RGD) besitzen. Diese RGD-Peptide sind wiederum an Kalziumkristallsalze gebunden, die nur auf mineralisierten Oberflächen zu finden sind (NAKAMURA et al. 1996). Da die äußerste Schicht des Zements aus nicht mineralisiertem Zementoid besteht, sind hier keine Bindungsmöglichkeiten für Osteoklasten gegeben. Diese Hypothese konnte durch einige Studien unterstützt werden (KARRING et al. 1980, POLSON & CATON 1982, WENDENBERG 1987).

Eine andere Hypothese geht davon aus, dass intrinsische Faktoren des Zements (bzw. Prädentins) die klastischen Zellen inhibieren. Es ist bekannt, dass Osteoprotegerin (OPG) resorptive Prozesse des Knochens unterdrücken kann. Das OPG ist in der Lage, den durch Osteoklasten bedingten Knochenverlust zu hemmen. Die Inhibition der Klastenaktivität sowie die Osteoklastogenese erfolgt durch das Binden von Osteoprotegerin an den Osteoklasten-differenzierenden Faktor RANKL (= receptor activator of NF- κ B ligand). Durch diese kompetitive Hemmung wird dieser Faktor in seiner freien Form gehemmt (KONG et al. 1999, SAKATA et al. 1999). Ob Zementoblasten zur Produktion von OPG in der Lage sind, ist nicht bekannt, wohl aber besitzen gingivale Fibroblasten, Zellen des Parodonts sowie pulpale Zellen diese Fähigkeit (WADA et al. 2001).

Die vierte Hypothese besagt, dass bei der externen Wurzelresorption die Zone des hoch kalzifizierten intermediären Zements eine Barriere zwischen den Dentinkanälchen und dem parodontalen Ligament darstellt (HOPEWELL-SMITH 1903, SAYGIN et al. 2000). Unter normalen Bedingungen werden durch diese Barriere Reize, wie zum Beispiel bakterielle Endotoxine, bedingt durch eine infizierte Pulpa, nicht in das Parodont durchgelassen. Ist das intermediäre Zement aber beschädigt, können Reize ungehindert ins Parodont gelangen, woraufhin es zu einer entzündungsbedingten externen Wurzelresorption kommt.

Erscheinungsformen der Wurzelresorption und ihre Ursachen

Oberflächenresorption (transiente Resorption)

Im Falle einer lokal begrenzten Verletzung der Schutzschicht (Zement, Dentin und/oder Parodont) durch z. B. Kontusion oder Subluxation resultiert eine eng begrenzte Immunreaktion mit lokalisierter Wurzelresorption. Die resorptiven Vorgänge sind

zeitlich limitiert (ca. 2–3 Wochen) (LINDSKOG et al. 1993). Treten keine zusätzlichen Entzündungsstimuli auf, so ist mit einer Reparation mit zementähnlichem Gewebe der sowohl externen (LINDSKOG et al. 1993) als auch internen Wurzeloberfläche (GOLDRING et al. 1993) zu rechnen. Eine transiente Resorption bleibt in der Regel unentdeckt, da sie symptomlos und auf Röntgenbildern in der Regel nicht zu sehen ist.

Ersatzresorption (replacement resorption)

Bei Auftreten einer ausgedehnten Verletzung (z. B. Avulsion und längere Lagerung ausserhalb des Mundes) mit einer Beschädigung von mehr als 20% der Wurzeloberfläche kann es zu einer progredienten Resorption kommen, die u. U. den Verlust des Zahnes nach sich zieht. Die Reimplantation des avulsierten Zahnes induziert eine Entzündungsreaktion, bei der die nekrotischen Zellen des Parodonts phagozytiert werden. Anschließend wird die Wurzeloberfläche durch das angrenzende vitale Gewebe wieder besiedelt. Hierbei handelt es sich jedoch vielmehr um Zellen des umgebenden Knochens als um Zellen des angrenzenden Parodonts. Somit kommt Knochen in direkten Kontakt mit der Wurzeloberfläche. Dies führt zu einem Vorschreiten der Resorption mit dem Phänomen der dentoalveolären Ankylose (HAMMARSTROM et al. 1985). Klinische Anhaltspunkte für eine Ankylose sind der metallische Klang bei Perkussion und röntgenologisch das Fehlen des Parodontalspalt sowie eine Mottenfrassstruktur. Eine effektive Therapie von ankylosierten Zähnen ist nicht beschrieben. Sie können mehrere Jahre in situ verbleiben, wobei hier die Verweildauer von der metabolischen Aktivität des Patienten abhängt (TRONSTAD 1988). ANDREASEN et al. (1989) konnten retrospektiv zeigen, dass bei 8–16-jährigen Patienten replantierte Zähne zwischen drei bis sieben Jahre in situ blieben. Bei etwas älteren Patienten (zwischen 17 und 39 Jahren) konnten ankylosierte Zähne für Jahrzehnte oder lebenslang in situ gehalten werden.

Einfluss orthodontischer Kräfte

Apikale Resorptionen mit Verkürzung der Wurzellänge stellen eine typische Komplikation während einer kieferorthopädischen Behandlung dar. Die Art der während der kieferorthodontischen Behandlung verwendeten Apparatur bestimmt die Lokalisation der Wurzelresorption (VARDIMON et al. 1991). Kieferorthopädische Kräfte haben auf Knochen und Zement eine ähnliche Wirkung. Um eine orthodontische Zahnbewegung zu ermöglichen, muss der Knochen auf der Seite der Druckzone resorbiert und auf der gegenüberliegenden Seite appositioniert werden. Obwohl gezeigt wurde, dass der Zement im Gegensatz zum Knochen mehr Widerstand gegen eine Resorption unter Anwendung kieferorthopädischer Kräfte aufweist, kommt es zu einer Resorption von Zement und sogar von Dentin (RYGH 1977). Starke Kräfte bewirken, konstant appliziert, mehr Wurzelresorptionen als leichte Kräfte (CHAN et al. 2004).

Des Weiteren konnte nachgewiesen werden, dass Resorptionen in Regionen mit hoher Kompression häufiger vorkommen als in den Bereichen, die unter Zug stehen (CHAN et al. 2004).

Druckbedingte Resorptionen können auch durch langsam wachsende Tumoren und Zysten ausgelöst werden. Schnell wachsende Tumoren betreffen eher den Knochen als die Zahnwurzeln (PINDBORG 1970).

Externe Wurzelresorption bedingt durch eine nekrotische Pulpa

Die Pulpa spielt in zweierlei Hinsicht eine zentrale Rolle bei Wurzelresorptionen: Bei der externen Wurzelresorption stellt die ne-

krotische Pulpa den Reiz für die Zerstörung des Zements und/oder des Parodonts dar. Die Endotoxine diffundieren durch die Dentintubuli zur Zementgrenze, zerstören hier Zement und Zementoid und treten im Bereich der Beschädigung in das Parodont über. Hieraus kann eine ausgedehnte Entzündungsreaktion des parodontalen Ligaments und des angrenzenden Knochens resultieren, mit der Folge einer externen Wurzelresorption (BARNETT 2002).

Eine nekrotische oder infizierte Pulpa kann zu einer Resorption sowohl der apikalen als auch der lateralen Region einer Zahnwurzel führen. Die Resorption wird durch die Freisetzung von Entzündungsmediatoren initiiert, wobei einige Studien zeigen konnten, dass die Progressionsgeschwindigkeit von der Anzahl der Bakterien im Kanal abhängig ist (KAKEHASHI et al. 1965, MÖLLER et al. 1981). LAUX et al. (2000) konnten an 114 Zähnen mit apikaler Parodontitis nachweisen, dass nur 19% der Zähne röntgenologisch eine apikale Wurzelresorption aufwiesen. Histologisch konnte jedoch bei 81% der Zähne eine apikale Wurzelresorption festgestellt werden.

Der externen Wurzelresorption wird die interne Wurzelresorption gegenübergestellt, auf die hier jedoch nicht näher eingegangen werden soll.

Zervikale Resorption

Die zervikale Wurzelresorption tritt direkt unterhalb des epithelialen Attachments auf und entsteht durch eine Verletzung des Parodonts (ANDREASEN & KRISTERSON 1981, TRONSTAD 1988). HEITHERSAY (1999a) untersuchte 257 Zähne mit zervikaler Wurzelresorption bei 222 Patienten, um prädisponierende Faktoren für diese Form der Resorption zu bestimmen.

Von allen möglichen prädisponierenden Faktoren war die orthodontische Behandlung als Einzelfaktor am häufigsten in der Anamnese zu finden, d. h. bei 24,1% der betroffenen Zähne. Bei 4,3% der Zähne, die kieferorthopädisch behandelt wurden, waren noch andere Faktoren, wie Trauma oder internes Bleichen, zu finden. Trauma war mit 15,1% der betroffenen Zähne der zweithäufigste Einzelfaktor. Eine mit Trauma kombinierte Vorgeschichte (z. B. mit internem Bleichen und/oder kieferorthopädischer Behandlung und/oder verspäteter Eruption) konnte bei weiteren 10,6% der betroffenen Zähne recherchiert werden. Die Erhebung der Anamnese ergab bei 5,4% der Zähne internes Bleichen als mögliche kausale Einzelursache. Weitere 9,7% der Zähne zeigten eine Kombination aus internem Bleichen und Trauma und/oder orthodontischer Behandlung. Operationen, die die Schmelzzementgrenze betrafen, zeigten einen prädisponierenden Einfluss bei 5,4% der Zähne. Nicht chirurgische wie auch chirurgische Parodontitistherapie sowie entwicklungsbedingte Defekte zeigten eine geringe Inzidenz. 15,0% der Patienten und 16,4% der Zähne zeigten keine prädisponierenden Faktoren.

Neben der Verletzung des Parodonts als Ursache wird angenommen, dass der Stimulus für die klastischen Zellen auch von den Bakterien im Sulkus und entlang der betroffenen Wurzeloberfläche herrührt (TRONSTAD 1988, HEITHERSAY 1999a).

RODRIGEZ-PATO (2004) untersuchte 66 Zähne (18 Inzisivi, 23 Prämolaren, 25 Molaren) mit unterschiedlichen Schweregraden einer chronischen Parodontitis (Gruppe 1 = leichte Parodontitis, Gruppe 2 = mittelschwere Parodontitis, Gruppe 3 = schwere Parodontitis). Hierzu wurden die Zähne extrahiert und unter einem Lichtmikroskop ausgewertet. Die Zähne von 37 Patienten (77,1%) zeigten Resorptionen. Es konnte ein Zusammenhang zwischen der Anzahl diagnostizierter Resorptionen und dem Schweregrad der Parodontitis festgestellt werden (Gruppe 1: 41,7%, Gruppe 2: 86,7% und Gruppe 3: 90,5%). Der Autor unterteilte die Resorptionen zusätzlich nach ihrer Lokalisation in Resorptionen im

apikalen, im mittleren und im zervikalen Wurzel Drittel. Am häufigsten konnten Resorptionen im apikalen Drittel beobachtet werden (Gruppe 1: 40%, Gruppe 2: 75%, Gruppe 3: 84%). Im zervikalen Bereich verteilen sich die Resorptionen wie folgt: Gruppe 1 6,7%, Gruppe 2 25% und Gruppe 3 38,7%.

Durch die Schutzwirkung des Prädentins breitet sich die Resorption rund um den Wurzelkanal aus, wobei der Zahn vital bleibt, jedoch bei starken Resorptionen auch pulpitisch werden kann (TRONSTAD 1988). Im Falle, dass sich die Resorption bis in die Krone des Zahnes ausdehnt, kann es aufgrund des gut vaskularisierten Granulationsgewebes zu einer «Pink»-Verfärbung der Zahnkrone kommen. Dies führt häufig zu der Fehldiagnose «interne Wurzelresorption» (HEITHERSAY 1999b).

Einfluss systemischer Faktoren

Normalerweise besitzen Zähne und ihr Parodont eine sehr ausgeprägte Resistenz gegenüber Resorptionen. Dies wird selbst bei systemischen Erkrankungen, die zu starken Knochenresorptionen führen (z. B. *Ostitis deformans* [Paget Erkrankung]) beobachtet (SMITH & EVESON 1981). Im Fall der seltenen autosomal rezessiv vererbten Störung des Glyoxalat-Stoffwechsels können jedoch aggressive externe Wurzelresorptionen auftreten, die zu Zahnverlust führen (MOSKOW 1989). Diese als primäre Hyperoxaluria bezeichnete Erkrankung äussert sich durch Nierensteine, chronische Niereninsuffizienz, die bis hin zum Tod durch Urämie führen kann. Des Weiteren kommt es zu weit reichenden extrarenalen Ablagerungen von Kalziumoxalatkristallen (= Oxalose). Die Oxalose entsteht durch eine exzessive Synthese von Oxalat mit anschliessenden Ablagerungen in verschiedenen Organen. Die grössten Oxalatablagerungen findet man im Knochen (GHERARDI et al. 1981), im Herz (PIKULA et al. 1973), in skeletalen Muskeln (WILLIAMS & SMITH 1983), an Blutgefässwänden (GLYNN 1940) und bei Männern im Urogenitalsystem (WILLIAMS & SMITH 1983). Erhebliche Ablagerungen konnten auch in der Gingiva, der Pulpa und im parodontalen Ligament festgestellt werden. Die Oxalatablagerungen im Bereich des Parodonts führen zu einer entzündlichen Fremdkörperreaktion, welche ursächlich für die oben beschriebenen Wurzelresorptionen ist (MOSKOW 1989).

Röntgenologische Diagnose

Für die Differenzialdiagnose interne vs. externe Wurzelresorption müssen Röntgenbilder aus mindestens zwei verschiedenen Aufnahmewinkeln angefertigt werden. Bei der internen Resorption erscheint die Läsion unabhängig von der Röntgeneinstellung immer über dem Wurzelkanal. Bei Vorliegen einer externen Resorption bewegt sich die Läsion bei exzentrischer Projektion gegenüber der orthoradialen Einstellung vom Wurzelkanal weg (JACOBSEN 2000). Des Weiteren ist bei der internen Resorption im Bereich der Läsion der Wurzelkanal unscharf begrenzt; bei der externen Resorption ist der Wurzelkanal auch im Bereich der Läsion scharf gezeichnet (JACOBSEN 2000). Ausserdem sollte beachtet werden, dass die externe Resorption, mit Ausnahme der Ersatzresorption, immer mit einer Resorption des Knochens einhergeht.

Therapie

Oberflächenresorption (transiente Resorption)

Wie bereits erwähnt, bleibt eine transiente Resorption in der Regel unentdeckt, da sie symptomlos und in der Regel röntgenologisch nicht festzustellen ist.

Im Falle, dass sich eine Resorption im Röntgenbild darstellen lässt, ist es wichtig, differenzialdiagnostisch eine progrediente

Form der Wurzelresorption auszuschliessen. Wenn keine potenziellen Entzündungsreize erkannt werden können (z. B. negativer Vitalitätstest), ist eine endodontische Behandlung nicht nötig. Der Zahn sollte jedoch regelmässig kontrolliert werden.

Ersatzresorption (replacement resorption)

In der Literatur sind keine adäquaten Behandlungskonzepte für ankylosierte Zähne beschrieben. Aus diesem Grunde ist der Prophylaxe von Ersatzresorption verstärkt Interesse zu schenken. Dies betrifft insbesondere replantierte Zähne nach Avulsion, da hier meist ausgeprägte Schäden des Desmodonts vorliegen.

Der Aufbewahrung des avulsierten Zahnes kommt somit eine entscheidende Bedeutung zu (POHL et al. 2005). KIRSCHNER et al. (1992) zeigten, dass Wurzeln extrahierter Oberkieferfrontzähne fast vollständig mit lebenden Zellen bedeckt sind. Für eine Vitalerhaltung dieser Zellen ist es wichtig, den exkorporierten Zahn spätestens nach 30 Minuten in einer Spezialnährlösung (Dento-safe®, MEDICE-Zahnrettungsbox) zu lagern. Hierdurch können die Zellen bei Raumtemperatur (≤ 37 °C) für mindestens 30 Stunden vital erhalten werden (POHL et al. 2005). Bei Lagerungen in homogenisierter ultrahoch erhitzter Milch (H-Milch), in isotoner Lösung, in Speichel oder in Wasser können keine vergleichbaren Ergebnisse erzielt werden. Allenfalls sinnvoll ist ein druckfreies Umhüllen des isolierten Zahnes mit Frischhaltefolie. Dadurch kann die Eigenfeuchtigkeit etwas länger erhalten werden (EBELESEDER et al. 1994). Entscheidend für die Prognose der replantierten Zähne ist ein durchgehend intaktes Desmodont. Aus diesem Grund haben SCHJOTT & ANDREASEN (2005) die Wirkung von Emdogain® (Straumann) bei 16 avulsierten Zähnen sowie bei elf Zähnen, die bereits eine Ersatzresorption aufwiesen, getestet. Sowohl avulsierte als auch die zur Therapie extrahierten, ankylosierten Zähne wurden mit Emdogain® behandelt und anschliessend sofort replantiert. Die Ergebnisse von SCHJOTT & ANDREASEN (2005) zeigten jedoch, dass Emdogain® weder einen therapeutischen noch einen prophylaktischen Effekt für Ersatzresorptionen besitzt. Bereits nach sechs Monaten konnte bei allen behandelten Zähnen ein Fortschreiten bzw. ein Beginn der Ersatzresorption beobachtet werden. Andere Autoren berichten von einzelnen erfolgreichen Reimplantationen unter Gebrauch von Emdogain® (POHL et al. 2005, CAGLAR et al. 2005). MA & SAE-LIM (2003) untersuchten die prophylaktische Wirkung von Minocyclin auf Ersatzresorptionen von Affenzähnen. Die Zähne wurden zunächst endodontisch behandelt, um eine infektionsbedingte Resorption auszuschliessen. Nach erfolgter atraumatischer Extraktion erfolgte für zehn Zähne die sofortige Reimplantation. Zwölf weitere Zähne wurden für eine Stunde getrocknet und ohne weitere Behandlung reimplantiert. Weitere zehn Zähne wurden nach einer Stunde Trocknungszeit vor Reimplantation für fünf Minuten in 50 mg/ml Minocyclin-Hydrochlorid-Lösung eingelegt. Die Ergebnisse zeigten, dass die Zähne, die sofort nach Extraktion reimplantiert wurden, signifikant weniger Ersatzresorptionen aufwiesen als die beiden anderen Gruppen. Zwischen den Zähnen, die nach einer Stunde Trocknungszeit einmal mit und einmal ohne Minocyclin reimplantiert wurden, wiesen die mit Minocyclin behandelten Wurzeln zwar weniger, jedoch nicht signifikant weniger Wurzelresorptionen auf.

Einfluss orthodontischer Kräfte

Ungefähr 70% aller an Zähnen festgestellten Resorptionsdefekte wurden anatomisch repariert (ANDREASEN & ANDREASEN 1988). Der Mechanismus hinter diesem selbstlimitierenden Phänomen konnte jedoch noch nicht ganz geklärt werden. Es wird ange-

nommen, dass diese Resorptionsform im Wesentlichen der Oberflächenresorption ähnelt (RYGH 1977). Der Heilungsprozess wird durch eine dünne Zementschicht initiiert, sobald die Kraftstärke abnimmt (HARRY & SIMS 1982).

Als Therapie bei schweren Fällen von externen Wurzelresorptionen durch orthodontische Kräfte bleibt demnach nur das sofortige Abbrechen der kieferorthopädischen Behandlung, wobei abzuwägen bleibt, ob geringe, noch nötige Zahnbewegungen abgeschlossen werden können oder ob der Zahnerhalt damit gefährdet werden könnte.

Externe Wurzelresorption bedingt durch eine nekrotische Pulpa

Wie oben bereits erwähnt, konnten einige Studien zeigen, dass die Progressionsgeschwindigkeit der Wurzelresorptionen von der Anzahl der Bakterien im Wurzelkanal abhängig ist (KAKEHASHI et al. 1965, MÖLLER et al. 1981). Damit liegt die einzige Therapiemöglichkeit in der Elimination dieser Bakterien – der Wurzelkanalbehandlung. An dieser Stelle wird auf die Lehrbücher für Endodontie verwiesen.

Zervikale Resorption

Es existieren vier unterschiedliche Therapieansätze zur Behandlung zervikaler Wurzelresorptionen, nämlich die konservative Therapie, die resektive Therapie, die regenerative Therapie und die Therapie durch kieferorthopädische Extrusion.

Zervikale Wurzelresorptionen, die mit einer Parodontitis assoziiert sind, können durch konservatives Scaling und Wurzelglättung therapiert werden. BEERTSEN et al. (2001) berichteten von einem Patienten mit multiplen zervikalen Resorptionen, die z.T. bis in das koronale Dentin reichten. Es lagen gingivale Entzündungen und eine Resorption des krestalen Knochens vor, wobei kein generalisierter Attachmentverlust festgestellt werden konnte. Durch Kultivierung der subgingivalen Plaque wurden jedoch parodontalpathogene Keime, wie z. B. *A. actinomycetemcomitans* und *P. gingivalis*, nachgewiesen. Nach abgeschlossener Vorbehandlung erfolgte ein Scaling und Wurzelglättung in Kombination mit einer systemischen Antibiotikatherapie (250 mg Metronidazol und 375 mg Amoxicillin 3× täglich über sieben Tage). Wenige Wochen nach der Therapie war keine Blutung auf Sondierung mehr nachweisbar. Ausserdem konnten keine erhöhten Sondierungstiefen mehr festgestellt und die subgingival liegenden Resorptionen nicht mehr sondiert werden. Im Rahmen der Erhaltungstherapie erfolgte das Recall im dreimonatigen Intervall. Nach drei Jahren musste der Zahn 14 wegen des Fortschreitens der zervikalen Wurzelresorption extrahiert werden. Bei allen anderen Zähnen kam es zum Stillstand der Resorptionen. Es konnten sogar radiologisch die Apposition von mineralisiertem Gewebe im Bereich der Resorptionlakunen sowie eine Regeneration des krestalen Knochens beobachtet werden. Eine mögliche Ankylose der Zähne wurde durch einen Perkussionstest ausgeschlossen. Die histologische Aufarbeitung des Zahnes 14 ergab, dass es sich bei dem mineralisierten Gewebe um eine Art Geflechtknochen handelte. In Anbetracht des Fehlens von Blutgefässen interpretierten die Autoren das Gewebe als zelluläres intrinsisches Faserzement mit dichter Kollagenmatrix. Nach aussen war dieses Gewebe mit azellulärem Zement überzogen. Die Reparation war jedoch unvollständig. Dies könnte das Fortschreiten der Resorption erklären.

HEITHERSAY (1999d) untersuchte 101 Zähne mit zervikalen Wurzelresorptionen. Nach Kofferdamapplikation und zusätzlicher Abdichtung mit Glyzolgele behandelte er die Resorptionsdefekte

mit einer 90%igen wässrigen Trichloressigsäure. Die Säure wurde mittels eines Wattepellets, welches mit Druck in die Resorptionskavität appliziert wurde, eingebracht, um in dem gut vaskularisierten Resorptionsgewebe eine Koagulationsnekrose hervorzurufen. Trotz Vorsorgemassnahmen kam es durch die Anwendung zur weisslichen Verfärbung der am Kavitätenrand angrenzenden Gingiva für zirka vier Tage. Der Patient wurde vorher darüber aufgeklärt. Die Kürettage des Resorptionsgewebes konnte nun im blutfreien Zustand durchgeführt werden. Anschliessend wurde ein lichthärtender, ungefüllter Kunststoff am Kavitätenboden aufgetragen und der Defekt mittels eines Glasionomerelementes (Ketac-fil[®], ESPE) gefüllt. Die Erfolgsrate lag bei Defekten, die sich auf die Region nahe der Schmelzzementgrenze beschränkten, drei Jahre nach Behandlung bei 100%. Bei Defekten, die nicht tiefer als in das koronale Wurzeldrittel reichten, lag die Erfolgsrate nach drei Jahren bei 77,8%. Bei allen Defekten, die das koronale Wurzeldrittel überschritten, lag die Erfolgsrate lediglich bei 12,5%.

Eine weitere Therapiemöglichkeit stellt die resektive Parodontalchirurgie dar. Hier wird der Resorptionsdefekt chirurgisch exponiert und degranuliert. Anschliessend erfolgt die Apikalverlagerung des Lappens, um den Defekt in eine supragingivale Position zu bringen. Hier wird in der Literatur vorwiegend Glasionomerelement (Ketac-fil[®], ESPE) als Füllungswerkstoff beschrieben (FRANK & BAKLAND 1987, GOLD & HASSELGREN 1992). Auch bei diesen Studien wurden bei Defekten nahe der Schmelzzementgrenze drei Jahre postoperativ 100% Erfolg verzeichnet. Es lässt sich in der Literatur lediglich ein Fallbericht finden, bei dem die Autoren den Resorptionsdefekt nach resektiver Parodontalchirurgie mit einem Keramikinlay versorgten (DUMFAHRT & MOSCHEN 1998).

Wenn zervikale Wurzelresorptionen im Bereich von vertikalen Knochendefekten auftreten, kann ein regenerativer Behandlungsweg eingeschlagen werden. WHITE & BRYANT (2002) beschrieben in ihrem Fallbericht die Behandlung eines Zahnes 11, der an der distalen Wurzeloberfläche eine externe Wurzelresorption aufwies. Der Defekt wurde zehn Jahre zuvor mit Amalgam restaurativ versorgt. Die Amalgamrestauration lag im Bereich des intraossären Einbruchs. Es wurden ein Mukoperiostlappen präpariert, der zweiwandige Knochendefekt degranuliert und die Amalgamfüllung entfernt. Als Füllungsmaterial für den Zahnhartsubstanzdefekt benutzten die Autoren ein Mineral-Trioxid-Aggregat (MTA). MTA besitzt keine Zytotoxizität (KEISER et al. 2000) und fördert die Regeneration von Zement (TORABINEJAD & CHIVIAN 1999). Der zweiwandige Knochendefekt wurde mit demineralisiertem, gefriergetrocknetem Knochen (DFDBA) aufgefüllt und mit einer resorbierbaren Kalziumsulfatmembran abgedeckt. 15 Monate postoperativ wurden durch die Therapie ein Attachmentgewinn sowie eine Regeneration des an die Resorption angrenzenden Knochens verzeichnet.

Es verbleibt noch die Möglichkeit der kieferorthopädischen Extrusion von befallenen Zähnen, wenn ein chirurgischer Eingriff zur Freilegung der Resorptionsfläche vermieden werden soll (SMIDT et al. 2005).

Fallkasuistik

Behandlungsverlauf

Bei einer 38-jährigen Patientin wurde 1999 eine leichte bis mittelschwere chronische Parodontitis diagnostiziert. Es wurde eine nicht chirurgische Parodontitistherapie durchgeführt, die zu einer deutlichen Verbesserung des Parodontalbefundes führte.

Nach unregelmässigem Recall stellte sich die Patientin zwei Jahre später mit grossen zervikalen Wurzelresorptionen an den Zähnen 36 und 37 vor (Abb. 1). Aufgrund der ausgedehnten Defekte bis auf das Niveau des *Limbus alveolaris* mussten die Zähne 36 und 37 extrahiert werden. Ein halbes Jahr später erfolgte eine Implantation von zwei Bränemark[®]-Implantaten (NobelBiocare) in regio 36 (MKIII,WP,11,5×5 mm) und 37 (MKIII,WP,10×5 mm). Sechs Monate später stellte sich die Patientin wegen diffuser Schmerzen im linken Unterkiefer vor. Der Röntgenbefund ergab externe Wurzelresorptionen an den Zähnen 34 und 35 mit subgingivaler Zerstörung bis unter das Knochenniveau, die eine Extraktion notwendig machten (Abb. 2). Nach einem Jahr kam die Patientin zwecks Implantatberatung in regio 34 wieder. Eine Verschlechterung der Parodontalbefunde und eine deutliche Erhöhung der parodontalen Markerkeime erforderten eine erneute Parodontitistherapie unter systemischer Antibiose (Ciprofloxacin und Metronidazol je 2×500 mg/Tag für 8 Tage). Ein neu angefertigtes OPT zeigte zervikale Wurzelresorptionen an den Zähnen 32 und 33 (Abb. 3). Aufgrund der noch nicht so stark ausgedehnten Defekte konnten die Zähne nach Lappen-Operation und chirurgischer Kronenverlängerung, Excochleation des resorptiven Granulationsgewebes (Abb. 4), Defektreinigung und Versorgung der Resorptionen mit Kompositfüllungen (Tetric-Flow[®], Ivoclar Vivadent) erhalten werden (Abb. 5). Die Patientin befindet sich jetzt im regelmässigen Recall. Die Reevaluierung der parodontalen Sondierungstiefen zeigte eine deutliche Besserung. Eine erneute mikrobiologische Untersu-

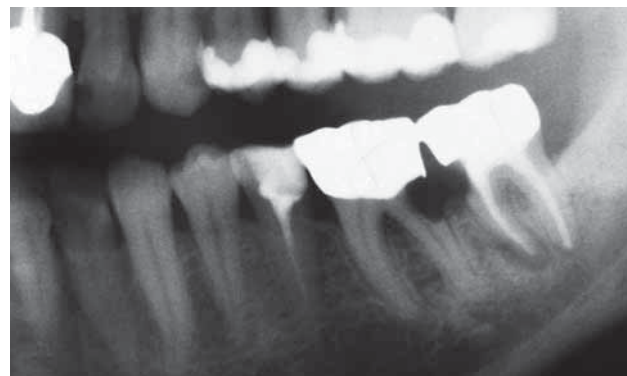


Abb. 1 Orthopantomogram (OPT) vom 8. 4. 2002 mit externen Wurzelresorptionen der Zähne 36 und 37.

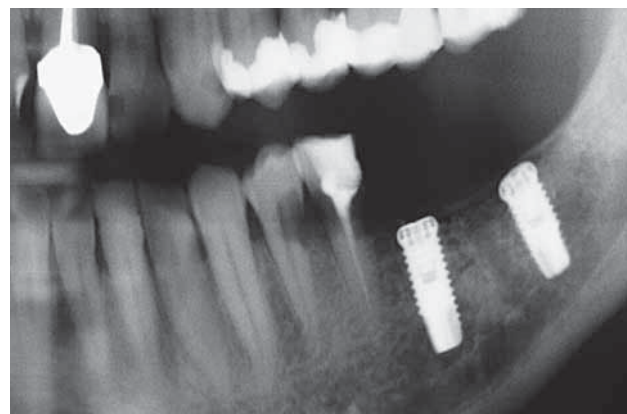


Abb. 2 Orthopantomogram (OPT) vom 11. 3. 2003 vor Implantatfreilegung; Zähne 34 und 35 zeigen externe Wurzelresorptionen.

chung bestätigte die Elimination der parodontalpathogenen Markerkeime. Die Kontrolluntersuchungen erfolgen jetzt in Dreimonatsintervallen. Weder klinisch noch radiologisch konnten neue Resorptionen festgestellt werden (Abb. 6).

Diskussion

FUSS et al. (2003) beschreiben, dass externe Wurzelresorptionen durch mechanische oder chemische Verletzung der schützenden Gewebe und durch die Stimulation durch Druck oder durch Infektion entstehen. Im vorgestellten Fall lag eine parodontale Infektion mit deutlich erhöhten parodontalen Markerkeimen vor. Inwieweit die durchgeführte Parodontitistherapie mit Handinstrumenten (GRACEY-KÜRETTEN) oder Ultraschallinstrumentierung einen mechanischen Stimulus auslöste, kann abschliessend nicht geklärt werden.

RODRIGUEZ-PATO(2004) wies nach, dass die Fläche und das Volumen der externen Wurzelresorption von der Ausprägung einer Parodontitis abhängig ist.

DARBAR & JENKINS (1993) beschreiben das multiple Auftreten von externen Wurzelresorptionen bei einem Patienten. Vorrangig

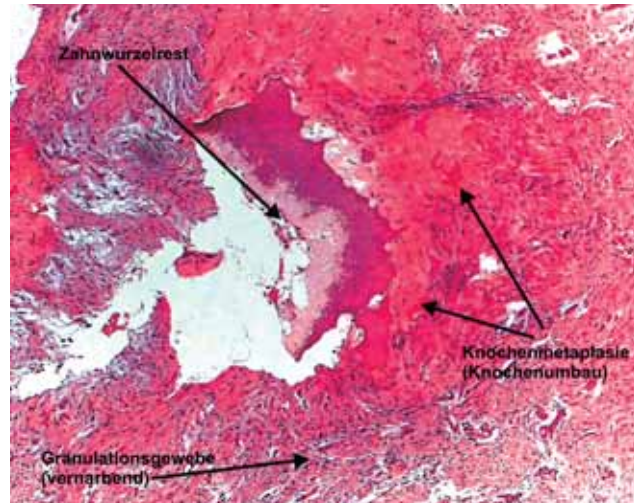


Abb. 5 Das Excisat aus Regio 32 (100fache Vergrößerung), 33 zeigte ein Resorptionsgranulom mit weitgehend lytisch veränderten und destruierten Wurzelanteilen.

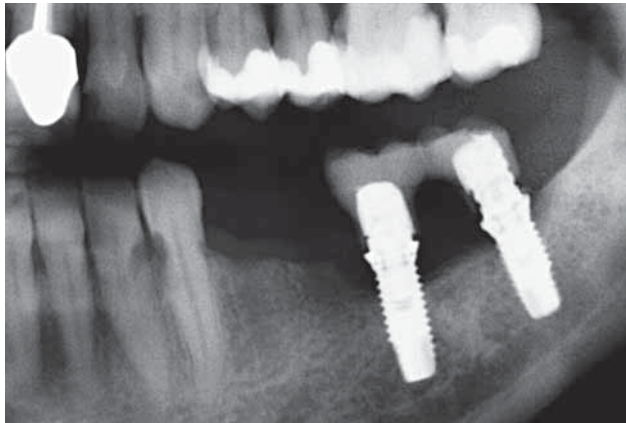


Abb. 3 Orthopantomogram (OPT) vom 6.7.2004. Approximale Resorptionen der Zähne 32 und 33, die Zähne 34 und 35 wurden bereits extrahiert.

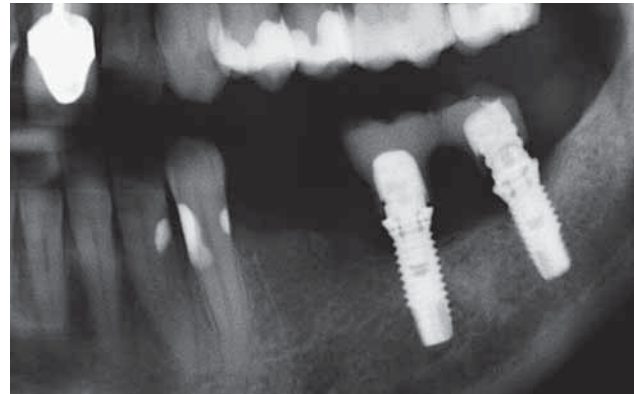


Abb. 6 OPT-Kontrolle vom 1.9.2004 nach Periimplantitistherapie der Implantate Regio 36, 37 und Lappenoperation der Zähne 33 und 32 mit chirurgischer Kronenverlängerung und adhäsiver Restauration der Resorptionsdefekte.

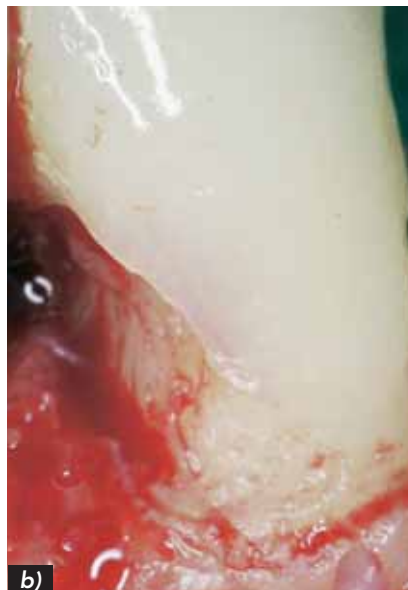
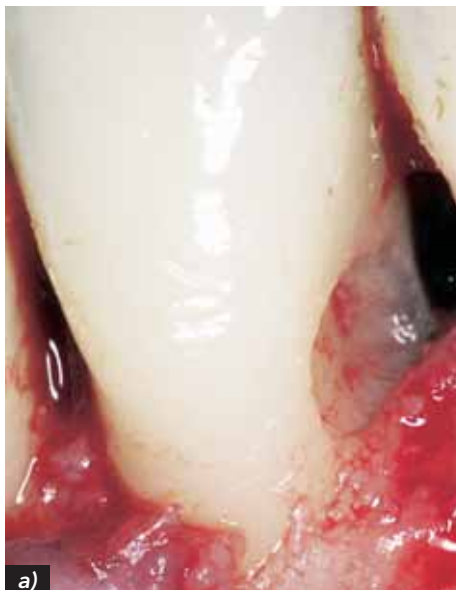
Abb. 4 Resorptionslakune a) an Zahn 32 nach Excochleation des resorptiven Granulationsgewebes und b) an Zahn 33 nach Entfernung des Granulationsgewebes.

waren die Distalfächen der Molaren und Prämolaren betroffen. Im vorgestellten Fall waren Molaren, Prämolaren und Incisivi involviert, wobei die Zähne jeweils paarweise approximal erkrankten. Die Defektbildung begann distal und schritt etwa im Jahresrhythmus nach mesial fort.

Bei der Behandlung von zervikalen Resorptionen kamen Trichlorazetat zur Kauterisierung der Gewebe (HEITHERSAY 1994), Kalziumhydroxid (LAMBRECHTS & VANHOOREBEECK 1992) sowie antibiotika- und cortikosteroidhaltige Pasten (PIERCE & LINDSKOG 1987) zur Anwendung. ISIDOR & STOKHOLM (1992) berichten über einen Fall mit externer Wurzelresorption an der Bukkalfläche unterhalb des Knochenniveaus. Der Bereich wurde chirurgisch dargestellt und der marginale Knochen zur Defektdarstellung entfernt. Nach der Entfernung des Weichgewebes wurde der Defekt mit Komposit unter Anwendung eines Dentinbonding-systems gefüllt. Aufgrund der Ausdehnung des Defektes war eine Wurzelkanaltherapie erforderlich. Acht Monate postoperativ wurde keine weitere Resorption festgestellt. Im hier vorgestellten Fall wurde ein sehr ähnliches Therapieregime an den Zähnen 33 und 32 angewendet, eine Wurzelkanalbehandlung konnte aber noch umgangen werden.

Summary

RATHE F, NÖLKEN R, DEIMLING D, RATKA-KRÜGER P: **External root resorption** (in German). Schweiz Monatsschr Zahnmed 116: 245–253 (2006)

Root resorption may be a physiological (resorption of deciduous teeth) or a pathological process (resorption of permanent teeth). In the latter case an external and an internal form of resorption can be distinguished. Root resorption may occur on one tooth or on several teeth within a dentition and it may be caused by trauma, periodontitis, orthodontic treatment, internal bleaching, cysts, tumors, or by stimuli from a necrotic dental pulp. Current knowledge concerning the pathogenesis of root resorption and therapeutic approaches are presented.

For cervical resorption, it is assumed that the stimulus for the resorbing cells originates from the bacteria within the gingival sulcus and along the affected root surface. The case presented here was initially diagnosed as chronic periodontitis of medium severity. Scaling and root planing were performed resulting in a significant improvement of the periodontal status. Two years later, following a period of irregular recall visits, the patient presented with large areas of cervical resorption on teeth 36 and 37 which made it impossible to preserve these teeth. After another six months, teeth 34 and 35 showed deep destruction caused by external root resorption, mandating the extraction of these teeth as well. Fourteen months later, external root resorptions were evident on teeth 32 and 33, and at the same time, a recurrence of the chronic periodontitis was noted. Periodontal therapy was performed under a systemic antibiotic regime. It was possible to preserve teeth 32 and 33 through surgical crown lengthening procedures. No additional resorption has been observed ever since.

Résumé

Les résorptions radiculaires peuvent être d'origine physiologique (résorption des dents de lait) ou pathologique (résorption de la deuxième dentition). Dans ce dernier cas, on distingue une forme externe de résorption et une forme interne. Les résorptions peuvent concerner une ou plusieurs dents d'une mâchoire. Les facteurs déclencheurs peuvent être le traumatisme, les maladies parodontales, le traitement orthodontique, le blanchiment in-

terne, les kystes, les tumeurs ou lésions dues à une nécrose pulpaire. Les mécanismes de la résorption radiculaire n'ont pas encore pu être expliqués de manière définitive. Dans le cas présenté, une parodontite chronique moyenne a été diagnostiquée. Une thérapie non-chirurgicale a été entreprise conduisant à une nette amélioration. Après plusieurs recalls d'intervalles irréguliers, la patiente se présenta deux ans plus tard avec de fortes résorptions radiculaires cervicales aux dents 36 et 37, ce qui rendit leur maintien impossible. Six mois plus tard, les dents 35 et 36 ont aussi dû être extraites, vu leur très mauvais état. Encore 14 mois plus tard, les dents 32 et 33 ont présenté des signes externes de résorption radiculaire. En outre, une récurrence de la parodontite chronique a été constatée. Une thérapie parodontale sous régime antibiotique systémique a été effectuée. Les dents 32 et 33 ont pu être conservées, suite à une procédure chirurgicale de prolongement de la couronne. Depuis ce traitement, il n'y a plus eu de résorption.

Literaturverzeichnis

- ANDREASEN JO & KRISTERSON L: The effect of limited drying or removal of the periodontal ligament upon periodontal healing after replantation of mature permanent incisors in monkeys. *Acta Odontol Scand* 39: 1–13 (1981)
- ANDREASEN JO: Review of root resorption system and models: Etiology of root resorption and the homeostatic mechanisms of the periodontal ligament. In: Davidovitch Z (ed). *The Biologic Mechanisms of Tooth Eruption and Resorption*. Birmingham, AL: EB-SCOP Media (1989)
- ANDREASEN JO, BODIN I, SORENSEN S: Progression of root resorption following replantation of human teeth after extended extraoral storage. *Endod Dent Traumatol* 5: 38–47 (1989)
- ANDREASEN FM & ANDREASEN JO: Resorption and mineralization process following root fracture of permanent incisors. *Endod Dent Traumatol* 4: 202–214 (1988)
- BARNETT F: The role of endodontics in the treatment of luxated permanent teeth. *Dent Traumatol* 18: 47–56 (2002)
- BEERTSEN W, PISCAER M, VAN WINKELHOFF AJ, EVERTS V: Generalized cervical root resorption associated with periodontal disease. A case report. *J Clin Periodontol* 28: 1067–1075 (2001)
- CAGLAR E, TANBOGA I, SUSAL S: Treatment of avulsed teeth with Emdogain – a case report. *Dent Traumatol* 21: 51–53 (2005)
- CHAN EK, DERENDELILER MA, PETOCZ P, JONES AS: A new method for volumetric measurement of orthodontically induced root resorption craters. *Eur J Oral Sci* 112: 134–139 (2004)
- DARBAR UR, JENKINS CB: Multiple external root resorption. *Aust Dent J* 38: 433–435 (1993)
- DUMFAHRT H & MOSCHEN I: A new approach in restorative treatment of external root resorption. A case report. *J Periodontol* 69: 941–947 (1998)
- EBELESEDER K, GLOCKNER K, STÄDTLER P: Zur Erstversorgung von Zahntraumen – ein Leitfaden für den Zahnarzt in der Praxis. *Quintessenz* 45: 1507–1512 (1994)
- EPSTEIN JB, VOSS NJ, STEVENSON-MOORE P: Maxillofacial manifestations of multiple myeloma. An unusual case and review of the literature. *Oral Surg Oral Med Oral Pathol* 57: 267–271 (1984)
- FOX N: Longer orthodontic treatment may result in greater external apical root resorption. *Evid Based Dent* 6: 21–28 (2005)
- FRANK AL & BAKLAND LK: Nonendodontic therapy for supraosseous extracanal invasive resorption. *J Endodontics* 13: 348–355 (1987)

- FRIEDMAN S: Internal bleaching: long term outcomes and complications. *J Am Dent Assoc* 128: 51–55 (1997)
- FUSS Z, TESIS I, LIN S: Root resorption-diagnosis, classification and treatment choices based on stimulation factors. *Dent Traumatol* 19: 175–182 (2003)
- GHERARDI G, POGGI A, SLASCA S: Bone oxalosis and renal osteodystrophy. *Arch Pathol Lab Med* 104: 105–112 (1981)
- GLYNN LE: Crystalline bodies in tunica media of middle cerebral artery. *J Pathol Bact* 51: 445–454 (1940)
- GOLD SI & HASSELGREN G: Peripheral inflammatory root resorption. *J Clin Periodontol* 19: 523–534 (1992)
- GOLDRING SR, GORN AH, YAMIN M, KRANE SM, WANG JT: Characterization of the structural and functional properties of cloned calcitonin receptor cDNAs. *Horm Metab Res* 25: 477–480 (1993)
- HAMMARSTROM L, PIERCE A, BLOMLOF L, FEIGLIN B, LINDSKOG S: Tooth avulsion and replantation: A review. *Endod Dent Traumatol* 1: 96–101 (1985)
- HARRY MR, SIMS MR: Root resorption in bicuspid intrusion. A scanning electron microscope study. *Angle Orthod* 52: 235–258 (1982)
- HEITHERSAY GS: External root resorption. *Ann R Australas Coll Dent Surg* 12: 46–59 (1994)
- HEITHERSAY GS: Invasive cervical resorption: An analysis of potential predisposing factors. *Quintessence Int* 30: 83–95 (1999a)
- HEITHERSAY GS: Clinical, radiographic, and histopathologic features of invasive cervical resorption. *Quintessence Int* 30: 27–37 (1999b)
- HEITHERSAY GS: Invasive cervical resorption following trauma. *Aust Endod J* 25: 79–85 (1999c)
- HEITHERSAY GS: Treatment of invasive cervical resorption: An analysis of results using topical application of trichloroacetic acid, curettage, and restoration. *Quintessence Int* 30: 96–110 (1999d)
- HOPEWELL-SMITH A: The process of osteolysis and odontolysis or so-called «absorption» of calcified tissues: A new original investigation. *Dent Cosmos* 72: 323–330 (1903)
- ISIDOR F, STOKHOLM R: A case of progressive external root resorption treated with surgical exposure and composite restoration. *Endod Dent Traumatol* 8: 219–222 (1992)
- JACOBSEN I: Criteria for diagnosis of pulp necrosis in traumatized permanent incisors. *Scand J Dent Res* 88: 306–312 (1980)
- JACOBSEN SG: Radiographic localization of unerupted teeth: further findings about the vertical tube shift method and other localization techniques. *Am J Orthod Dentofacial Orthop* 118: 439–447 (2000)
- KAKEHASHI S, STANLEY HR, FITZGERALD RJ: The effects of surgical exposures of dental pulps in germ-free and conventional laboratory rats. *Oral Surg Oral Med Oral Pathol* 20: 340–349 (1965)
- KARRING T, NYMAN S, LINDHE J: Healing following implantation of periodontitis affected roots into bone tissue. *J Clin Periodontol* 7: 96–105 (1980)
- KEISER K, JOHNSON CC, TIPTON DA: Cytotoxicity of mineral trioxide aggregate using human periodontal ligament fibroblasts. *J Endod* 26: 288–291 (2000)
- KIRSCHNER H, BURKARD W, PFUTZ E, POHLY, OBIJOU C: Frontzahntrauma. *Schweizer Monatsschr Zahnmed* 102: 209–216 (1992)
- KONG YY, YOSHIDA H, SAROSI I, TIMMS HL, CAPPARELLI C: OPGL is a key regulator of osteoclastogenesis, lymphocyte development and lymph-node organogenesis. *Nature* 397: 315–323 (1999)
- LAMBRECHTS P, VANHOOREBEECK B: Root resorption. *Rev Belge Med Dent* 47: 54–75 (1992)
- LAUX M, ABBOTT PV, PAJAROLA G, NAIR PN: Apical inflammatory root resorption: a correlative radiographic and histological assessment. *Int Endod J* 33: 483–493 (2000)
- LINDSKOG S, BLOMLOF L, HAMMARSTRÖM L: Repair of periodontal tissues in vitro and in vivo. *J Clin Periodontol* 18: 93–99 (1993)
- MA KM & SAE-LIM V: The effect of topical minocycline on replacement resorption of replanted monkeys teeth. *Dent Traumatol* 19: 96–102 (2003)
- MÖLLER AJR, FABRICIUS L, DAHLEN G, ÖHMAN A, HEYDEN G: Influence of periapical tissues of indigenous oral bacterial and necrotic pulp tissue in monkeys. *Scand J Dent Res* 89: 475–484 (1981)
- MOSKOW BS: Periodontal manifestations of hyperoxaluria and oxalosis. *J Periodontol* 5: 271–278 (1989)
- NAKAMURA I, TAKAHASHI N, SASAKI T, JIMI E, KUROKAWA T, SUDA T: Chemical and physical properties of the extracellular matrix are required for the actin ring formation in osteoclasts. *J Bone Miner Res* 11: 1873–1879 (1996)
- NISHIMURA H, AKIMOTO Y, KOMIYA M, YUZAWA M, NAKAMURA T, KANEKO K, KOHNO Y, NAMIKI Y, YAMAMOTO H, OHTAKE S: An unusual case of external root resorption associated with a cystic lesion. *Nichidai Koko Kagaku* 10: 256–259 (1984)
- ORBAN B: The epithelial network in the periodontal membrane. *J Am Dent Assoc* 18: 93–108 (1952)
- PIERCE A, LINDSKOG S: The effect of an antibiotic/corticosteroid paste on inflammatory root resorption in vivo. *Oral Surg Oral Med Oral Pathol* 64: 216–220 (1987)
- PIKULA B, PLAMENAC P, CURCIC B: Myocarditis caused by primary oxalosis in a 4-year-old child. *Virchows Arch (Pathol Anat)* 358: 99–114 (1973)
- PINDBORG JJ: Pathology of the dental hard tissues. Copenhagen: Munksgaard (1970)
- POHL Y, FILIPPI A, KIRSCHNER H: Results after replantation of avulsed permanent teeth. II. Periodontal healing and the role of physiologic storage and antiresorptive-regenerative therapy. *Dent Traumatol* 21: 93–101 (2005)
- POLSON AM & CATON JM: Factors influencing periodontal repair and regeneration. *J Periodontol* 53: 617–625 (1982)
- RODRIGUEZ-PATO RB: Root resorption in chronic periodontitis: a morphometrical study. *J Periodontol* 75: 1027–1032 (2004)
- RYGH P: Orthodontic root resorption studied by electron microscopy. *Angle Orthod* 47: 1–16 (1977)
- SAKATA M, SHIBA H, KOMATSUZAWA H, FUJITA T, OHTA K, SUGAI M: Expression of osteoprotegerin (osteoclastogenesis inhibitory factor) in cultures of human dental mesenchymal cells and epithelial cells. *J Bone Miner Res* 14: 1486–1492 (1999)
- SAYGIN NE, GIANNIBILE WV, SOMERMAN MJ: Molecular and cell biology of cementum. *Periodontol* 24: 73–98 (2000)
- SCHJOTT M & ANDREASEN JO: Emdogain does not prevent progressive root resorption after replantation of avulsed teeth: a clinical study. *Dent Traumatol* 21: 46–50 (2005)
- SMIDT A, LACHISH-TANDLICH M, VENEZIA E: Orthodontic extrusion of an extensively broken down anterior tooth: A clinical report. *Quintessence Int* 36: 89–95 (2005)
- SMITH BJ & EVESON JW: Paget's disease of bone with particular reference to dentistry. *J Oral Pathol* 10: 223–247 (1981)
- TORABINEJAD M & CHIVIAN N: Clinical applications of mineral trioxide aggregate. *J Endod* 25: 197–205 (1999)
- TRONSTAD L: Root resorption-etiology, terminology and clinical manifestations. *Endod Dent Traumatol* 4: 241–251 (1988)

- VARDIMON AD, GRABER TM, DRESCHER D, BOURAUUEL C: Rare earth magnets and impaction. *Am J Orthod Dentinofacial Orthop* 100: 494–512 (1991)
- WADA N, MAEDA H, TANABE K, TSUDA E, YANO K, NAKAMUTA H, AKAMINE A: Periodontal ligament cells secrete the factor that inhibits osteoclastic differentiation and function: The factor is osteoprotegerin/osteoclastogenesis inhibitory factor. *J Periodontol Res* 36: 56–63 (2001)
- WENDENBERG C: Evidence for a dentin-derived inhibitor of macrophage spreading. *Scan. J Dent Res* 95: 381–388 (1987)
- WITHE C JR. & BRYANT N: Combined therapy of mineral trioxide aggregate and guided tissue regeneration in the treatment of external root resorption and associated osseous defect. *J Periodontol* 73: 1517–1521 (2002)
- WILLIAMS HE & SMITH LM: Primary hyperoxaluria. In: Stanbury JB, Wyngaarden JB and Fredrickson DS (Eds). *The Metabolic Basis of Inherited Disease*. 5th ed. Mc-Graw-Hill Book Company New York, NY: pp 204–228 (1983)