

Therapie und Verlauf der rezidivierenden odontogenen Keratozyste

Ein Fallbericht

Christoph B. Schultz, Gion F. Pajarola, Klaus W. Grätz
Klinik für Zahn-, Mund- und Kieferkrankheiten
und Kieferchirurgie, Universität Zürich

Schlüsselwörter:
odontogene Keratozyste, Tochterzysten, Zystostomie nach
Brosch, Zystektomie nach Voorsmit

Korrespondenzadresse:
Prof. Dr. Dr. K. W. Grätz
Klinik für Zahn-, Mund- und Kieferkrankheiten
und Kieferchirurgie
Zentrum für Zahn-, Mund- und Kieferheilkunde
der Universität Zürich
Plattenstrasse 11
CH-8028 Zürich
Tel. +41 (0)1 634 32 90
Fax + 41 (0)1 634 43 28

(Texte français voir page 562)

Im Kieferbereich sind Zysten, wegen der ektodermalen Gebilde im Knochen, besonders häufig. Nach dem Zahndurchbruch können im Knochen Epithelreste verbleiben (Malassez'sche Epithelreste) und bei entsprechenden Reizen verschmelzen, zentral nekrotisieren und so zur Zystenbildung Anlass geben. Die genaue Pathogenese der Zysten ist nicht gesichert. Als Wachstumsursache wird der durch Epithelnekrose entstandene osmotische Innendruck im Zystenlumen gesehen. Nach der Empfehlung der WHO zur histologischen Klassifikation von Kieferläsionen werden die Keratozysten oder auch Primordialzysten zur Gruppe der durch Entwicklungsstörungen verursachten epithelialen Kieferzysten gezählt. Keratozysten nehmen unter den odontogenen Zysten wegen ihrer hohen Rezidivneigung und ihres aggressiven lokalen Wachstums eine Sonderstellung ein. Die Therapiekonzepte reichen von der Zystektomie bei kleineren Zysten über die partielle Kieferresektion bis zur Kontinuitätsresektion des Unterkiefers bei Zysten mit grösserer Ausdehnung. Verschiedene Autoren empfehlen ein zweizeitiges operatives Vorgehen, was als ersten Schritt die Fensterung der Zyste und als zweiten Schritt die Zystenoperation nach Brosch vorsieht. Anhand eines Fallbeispiels soll exemplarisch der Verlauf und die an der Klinik für Zahn-, Mund- und Kieferkrankheiten und Kieferchirurgie der Universität Zürich übliche Therapie rezidivierender odontogener Keratozysten der Mandibula gezeigt werden.

Einleitung

Bei einer Zyste handelt es sich um ein pathologisches Gebilde mit zentrifugaler Wachstumstendenz, dessen Wand ballonartig in sich geschlossen ist und flüssige bis breiige Massen enthält. Sie wird von einer Epithelschicht ausgekleidet, die für ihr Verhal-

Ausgangssituation: OPT und Unterkieferaufbissaufnahme (9.7.1971)
Situation initiale: montage de l'OPG et de la radiographie occlusale (9.7.1971)

ten als semipermeabler Membran nicht ohne Bedeutung ist. Die Keratozyste ist eine Entwicklungsstörung des odontogenen Epithels, die aus der Zahnanlage oder deren Resten entsteht (PINDBOG & HANSEN 1963). Zurzeit werden die Begriffe primordiale Zyste, odontogene Keratozyste und Keratozyste entsprechend der Empfehlung der WHO synonym gebraucht und sowohl klinisch als auch histologisch als eine Einheit betrachtet. Der Begriff primordial fordert eine bestimmte Entstehungsweise, der Zusatz odontogene eine Ätiologie (STEFANI-RUCKSTUHL 1994). Die Entstehung einer Zyste und die Ursachen ihrer Wachstumstendenz sind bisher nicht restlos geklärt. Zwei Hypothesen versuchen die Zystenentstehung zu erklären: Zum einen könnten auf ruhendes Epithel einwirkende entzündliche oder traumatische Reize zu einer Epithelproliferation führen, zum anderen wird die Epithelproliferation selbst als ursächlich für die Entstehung einer Zyste betrachtet. Der Wachstumsprozess verläuft kontinuierlich oder schubweise. Das umgebende Gewebe wird dabei durch Druckatrophie, Resorption oder Verdrängung geschädigt. Grund der Grössenzunahme ist eine osmotisch bedingte Drucksteigerung durch Flüssigkeitszunahme im Zysten-hohlraum (NEUKAM & BECKER 2002). Dahingegen lässt sich die Frage, ob die Vergrösserung auf Eigenschaften der Gewebselemente zurückzuführen ist, verneinen (BROSCH 1957).

Das Vorkommen zystischer Läsionen im Kieferbereich ist, wegen der versprengten Epithelien der Zahnleiste, besonders häufig. Zum einen können auf ruhendes Epithel einwirkende entzündliche oder traumatische Reize zu einer Epithelproliferation führen; sistiert der Reiz, kann das Epithel in einen Ruhezustand übergehen. Zum anderen wird die Epithelproliferation selbst als ursächlich für die Entstehung der Zyste betrachtet.

Ob die Keratozysten eine Tendenz zur malignen Entartung haben, ist aus der Literatur nicht klar ersichtlich. Kramer und Toller gingen davon aus, dass Keratozysten ein grösseres Potenzial zu maligner Entartung haben als die anderen Zystenarten (KRAMER 1963, TOLLER 1967). Browne und Gough erachteten es als äusserst selten (BROWNE & GOUGH 1972).

Die radiologische Ähnlichkeit mit dem Ameloblastom, der follikulären Zyste und dem odontogenen Myxom erfordert aufgrund der unterschiedlichen therapeutischen Konsequenzen in Zweifelsfällen die vorgängige histologische Diagnose zur Differenzierung (HARDT & VON ARX 1990).

Die Prävalenz der Keratozysten ist vergleichsweise niedrig und entspricht lediglich zwischen 1,7 % und 10,5 % aller odontogenen Zysten (HOFFMEISTER & HÄRLE 1985). Auf Grund ihres klinischen Verhaltens, insbesondere der hohen Rezidivrate, ist die Behandlung dieser Zysten jedoch besonders problematisch. Nach überwiegend konventioneller Therapie wie Zystektomie oder Zystostomie ist eine Rezidivrate von durchschnittlich 31,5 % zu erwarten (ZACHARIADES et al. 1985). Aus diesem Grund werden unterschiedliche Therapiekonzepte mit dem Ziel der Rezidivfreiheit vorgeschlagen: Farmand und Makek modifizieren ein bereits von Brosch beschriebenes Vorgehen, wonach im Bereich des Zystenlumens eine laterale Dekortikation mit Entfernung des Zystenepithels und eine Marsupialisation vorgenommen wird (FARMAND & MAKEK 1983). Voorsmit schlägt die Zystektomie nach vorhergehender, intraoperativer Fixation des Zystenbalgs mit Karnoy'scher Lösung und Resektion der die Zyste benachbarten Schleimhaut vor (VOORSMIT et al. 1981). Andere Autoren propagieren die radikale Kieferresektion (LENTRODT & GUNDLACH 1978). Ziel dieses Fallberichtes ist es, die Diagnosefindung, Therapie und nicht zuletzt den Umgang mit einem Patienten mit einer rezidivierenden odontogenen Keratozyste der Mandibula aufzuzeigen.

Fallbericht

Der im vorliegenden Fall behandelte Patient, geboren 1947, wurde 1971, 25-jährig, von seinem Hauszahnarzt an die Klinik für Zahn-, Mund- und Kieferkrankheiten und Kieferchirurgie der Universität Zürich überwiesen. Der Patient hatte keinerlei Beschwerden, es handelte sich um einen im Rahmen einer hauszahnärztlichen Routinekontrolle auf dem Einzelzahnröntgen festgestellten Zufallsbefund. Histologisch konnte die Verdachtsdiagnose einer odontogenen Zyste im Unterkiefer links mit impaktiertem und verlagertem Zahn 38 bestätigt werden. Die folgende Kasuistik zeigt die sich über Jahrzehnte erstreckende Therapie einer odontogenen, rezidivierenden Keratozyste des Unterkiefers.

Anamnese

Allgemeinmedizinische Anamnese

25-jähriger, sportlicher Patient, beschwerdefrei und in gutem Allgemeinzustand. Herztöne regelmässig, Puls 80, reg. BD. 120/72 mm Hg. Anamnestisch keine Hinweise auf Allergien, Tuberkulose und Diabetes.

Durchgemachte Kinderkrankheiten waren Masern im Alter von 10 Jahren und Mumps im Alter von 12 Jahren. Im Jahr 1967 erfolgte eine Leistenbruchoperation in Allgemeinnarkose. Im Jahr 1969 wurde ein Brustfibrom links ebenfalls in Allgemeinnarkose operiert. Im Juni 1971 war der Patient zur Therapie einer Gonorrhoe in urologischer Behandlung. Der Patient rauchte ca. zweimal täglich Pfeife und trank mässig.

Familiäre Anamnese

Vater 1967 an Bauchkrebs 74-jährig gestorben. Mutter 54-jährig, versteiftes Knie nach Operation, gesund. Die Geschwister des Patienten (vier Brüder und eine Schwester) sind gesund.

Spezielle Anamnese

Überweisung durch Hauszahnarzt in die Klinik für Zahn-, Mund- und Kieferkrankheiten und Kieferchirurgie der Universität Zürich zur Therapie der zystischen Osteolyse im Unterkiefer links.

Befund

Extraoral

Längliches, rechteckiges und symmetrisches Gesicht. Im Seitenvergleich fielen keine Asymmetrien der Gesichtskonturen auf. Nukozervikal waren keine Lymphknoten, Verhärtungen oder Schmerzpunkte palpabel. Die Sensomotorik im Ausbreitungsgebiet des V. und VII. Hirnnervens war intakt. Das Kiefergelenk war frei beweglich.

Intraoral

Es bestand eine mit einem Jod-Vaseline-Drain tamponierte Fensterung im Unterkiefer links, in Regio 38. Der Zahn 37 wies eine Amalgamfüllung und Sekundärkaries auf. Der Zahn 35 war wurzelkanalbehandelt, die Krone war abgebrochen. Die Beweglichkeit und Sensibilität von Zunge und Gaumensegel waren intakt. Alle Zähne der gepflegten Dentition waren, ausser dem Zahn 35, CO₂-positiv. Die Gingiva und Mukosa erschien unauffällig. Es war kein Hinweis auf Verhärtung oder Schmerzhaftigkeit in der Kaumuskulatur vorhanden. Der impaktierte Zahn 38 verursachte eine indolente, kortikale Schwellung.

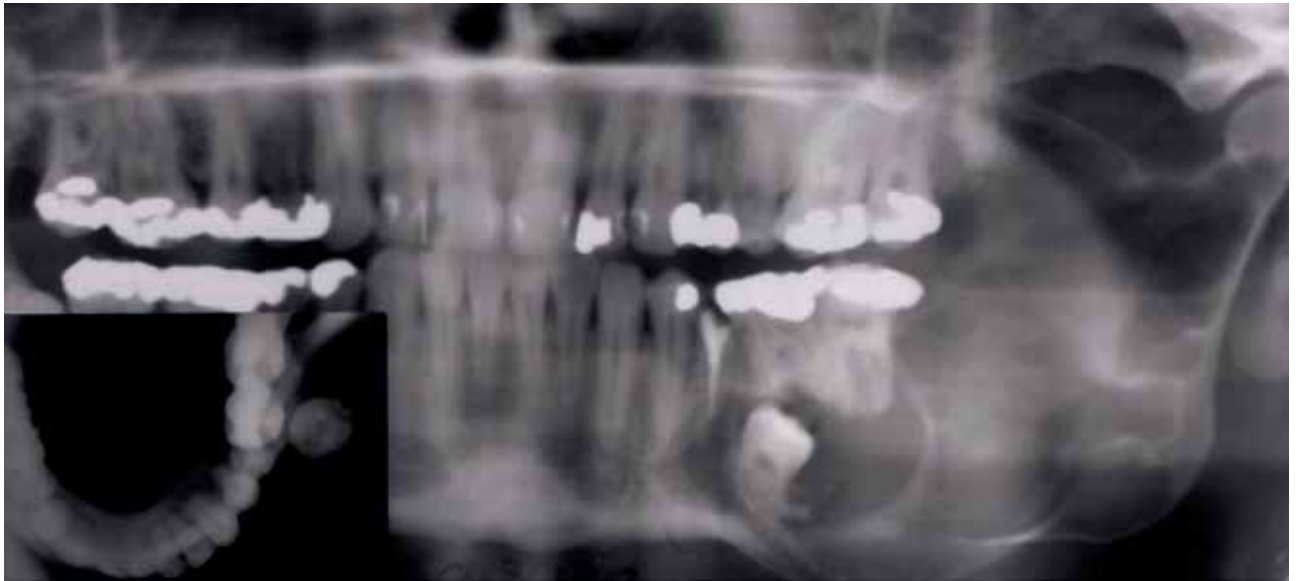


Abb. 1 Ausgangssituation: OPT und Unterkieferaufbissaufnahme (9. 7. 1971)

Fig. 1 Situation initiale: montage de l'OPG et de la radiographie occlusale (9. 7. 1971)

Radiologischer Befund

Es wurde eine Panoramaschichtaufnahme und unter Berücksichtigung der zweiten Ebene eine Unterkieferaufbissaufnahme angefertigt. Die Montage der Aufnahmen aus dem Jahre 1971 (Abb. 1) zeigt im Bereich des linken Unterkieferwinkels eine ausgedehnte, mehrkammerige und scharf begrenzte, bis in den Ramus ascendens vordringende Knochenauflyse mit glatter Berandung und leichter Auftreibung im Bereich des Kieferwinkels. An der Basis des zystoiden Gebildes befindet sich ein Molar. Die Unterkieferaufbissaufnahme erlaubt die eindeutig bukkale Lokalisation des Weisheitszahn. Radiologisch keine Anhaltspunkte für Malignität.

Histopathologische Untersuchung

Der grösste Teil des Exzisesates bestand aus faserreichem Bindegewebe. Ausserdem wurde teils dünnes, allmählich breiter werdendes, regulär geschichtetes, nicht neoplastisch verändertes Pflasterepithel gefunden.

Diagnose

Dentogene Unterkieferzyste mit Pflasterepithelauskleidung und Orthokeratose.

Therapievorschlag

Zystenoperation im Unterkiefer links nach Brosch einschliesslich operativer Entfernung des Zahnes 38.

Therapie

Im Juni des Jahres 1971 wurde präoperativ die Fensterung des Zystenlumens durch die bukkale Kortikalis und eine Biopsie aus dem Zystenbalg für die histopathologische Untersuchung durchgeführt (Abb. 2).

Durch regelmässige Wechsel der Jodoformvaselinetauponade konnte die Fensterung zum Zystenlumen über einen Zeitraum von vier Monaten offen gehalten und somit eine zirkulär an den Defektgrenzen ablaufende, reparative Knochenapposition erwartet werden. Die Knochenformation (Abb. 3) zeigt sich am deutlichsten mesio-koronal des retinierten Weisheitszahn.

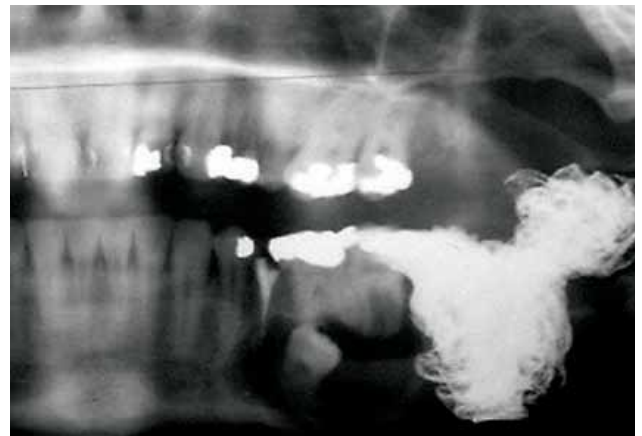

Abb. 2 OPT nach Fensterung und Jodvaselinetauponade (12.7.1971)

Fig. 2 OPG après fenestration et mise en place d'un drain vaseliné et iodoformé (12. 7. 1971)

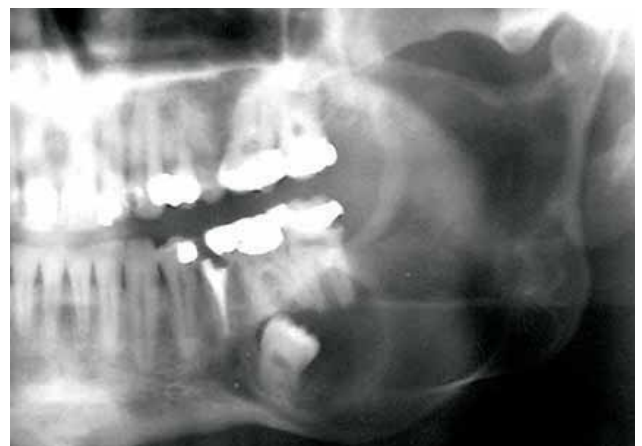


Abb. 3 OPT 4 Monate nach Fensterung (16. 11. 1971)

Fig. 3 OPG quatre mois après la fenestration (16. 11. 1971)

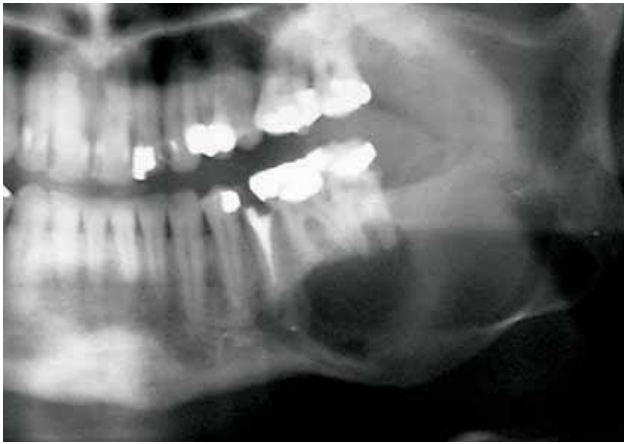


Abb. 4 OPT nach Unterkieferoperation nach Brosch (11.3.1972)

Fig. 4 OPG après l'opération de la lésion mandibulaire selon la procédure de Brosch (11.3.1972)

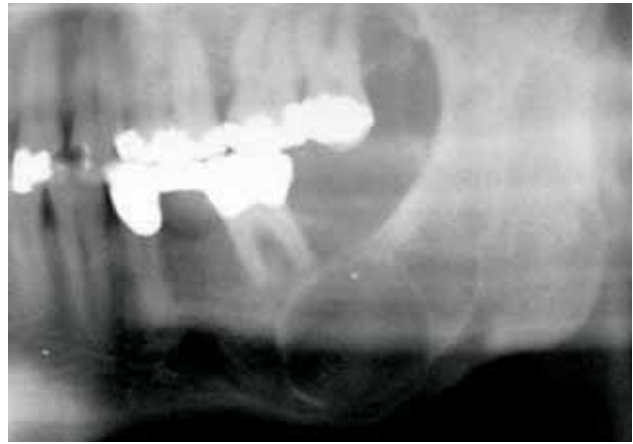


Abb. 5 OPT ca. 9 Jahre nach Primäreingriff (10.12.1981)

Fig. 5 OPG environ 9 ans après la première intervention (10.12.1981)

Die Unterkieferzystenoperation nach Brosch einschliesslich operativer Entfernung des Zahnes 38 (Abb. 4) erfolgte im März 1972. Dieser Zweiteingriff fand in nasaler Intubationsnarkose statt. Die Schnittführung wurde entlang des aufsteigenden Astes über den Kieferkamm in das Vestibulum in Regio 34 geführt. Nach Mobilisation eines Mukoperiostlappens wurde die Dekortikation der lateralen Knochenwand mit rotierenden Instrumenten durchgeführt. Der Weisheitszahn wurde entfernt und die Enukleation der Zyste, unter Erhalt des Nervus alveolaris inferior, vorgenommen. Nach Spülung und Kontrolle des Zystendefektes wurde eine Redondrainage gelegt und die Wunde primär verschlossen. Der Patient konnte nach fünftägigem komplikationslosem Heilungsverlauf aus dem Spital entlassen werden. Die Nahtentfernung erfolgte 14 Tage postoperativ. Die regelmässigen Nachkontrollen zeigten jeweils eine stadiengerechte Wundheilung.

Zwei Monate postoperativ klagte der Patient über Schmerzen in der ca. 15 mm tiefen Zystenhöhle. In der Tiefe des Defektes war ein denudiertes Knochenareal sondierbar. Bei Spülung entleerte sich Detritus und reichlich putrides Sekret. Im Juni 1972 wurde die Revision der Zystenhöhle und die partielle Dekortikation der Zystenhöhle in nasaler Intubationsnarkose vorgenommen. Aufgrund des komplikationslosen Heilungsverlaufes konnte der Patient im August 1973 beschwerdefrei aus der Behandlung entlassen werden.

Der Patient erschien erst wieder 1981 zur Recalluntersuchung. Der Patient war beschwerdefrei und die klinische Situation bis auf eine enorale Einziehung im Bereich des Unterkieferkörpers links unauffällig. Die Zähne 35 und 37 wurden alio loco extrahiert. Radiologisch imponierte eine sphärische, zystische Osteolyse im Bereich des Unterkieferkörpers links (Abb 5). Im Dezember 1981 schloss sich die Zystektomie der Keratozyste an. Der postoperative Heilungsverlauf und die jährlichen Nachsorgetermine waren unauffällig.

In dem Zeitraum Dezember 1985 bis Dezember 2000 blieb der Patient den jährlichen Recallterminen fern. Im Dezember 2000 wurde der Patient von seinem neuen Hauszahnarzt in die Klinik für Zahn-, Mund- und Kieferkrankheiten und Kieferchirurgie der Universität Zürich überwiesen. Der Patient klagte wiederum über ein zunehmendes Druckgefühl im Unterkiefer links. Die Sensomotorik der Hirnnerven V und VII war intakt. Alle Zähne im III. Quadranten waren CO₂-positiv. In Regio 37 zeigte sich vestibulär eine narbige Einziehung sowie gegen den Unterkiefer eine parallelastische Vorwölbung. Im OPT (Abb. 6) ma-

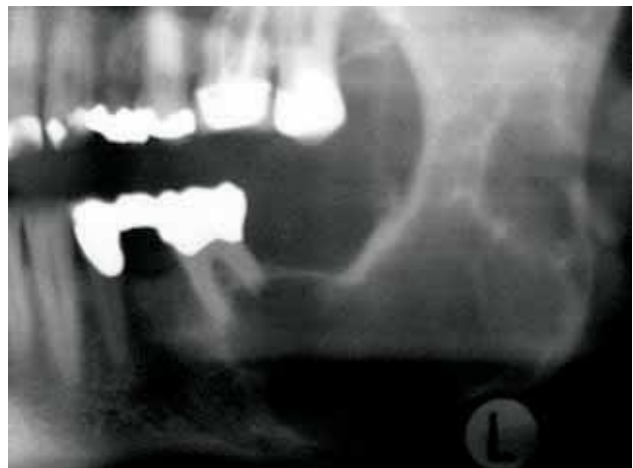

Abb. 6 OPT ca. 28 Jahre nach Primäreingriff (19.12.2000)

Fig. 6 OPG environ 28 ans après la première intervention (19.12.2000)

nifestierte sich eine zystische Osteolyse von Zahn 36 bis zur Incisura semilunaris.

Die Computertomografie (Abb. 7) zeigt den zystischen Defekt in einer 2. Ebene (axiale Schichtung).

Im Februar 2001 wurde erneut eine Zystektomie vorgenommen. Die Zystenaukleidung wurde vor der Entfernung für 5 Minuten mit Karnoy'scher Lösung fixiert. Auch nach diesem operativen Eingriff stellte sich der Heilungsverlauf völlig komplikationslos dar. Die Panoramaschichtaufnahme zeigte im August 2001 eine fast vollständige Ossifizierung (Abb. 8) der Keratozyste.

Frappierend ist der radiologische Befund vom Dezember 2003, der erneut drei solitäre, zystische Osteolysen (Abb. 9) im aufsteigenden Ast links zeigt.

Zuletzt wurde der Patient am 25.2.2004 mit Verdacht auf ein erneutes Rezidiv einer Keratozyste am linken Kieferwinkel operiert. Der Eingriff in Intubationsnarkose umfasste die Zystektomie dreier zystischer Läsionen im Bereich des Unterkiefers links sowie das Einbringen von Karnoy'scher Lösung. Der Patient wurde wiederum beschwerdefrei aus der Behandlung entlassen.

Die radiologische Jahreskontrolle wurde am 18.2.2005 durchgeführt. Radiologisch ist der Patient sowohl in der Panorama-

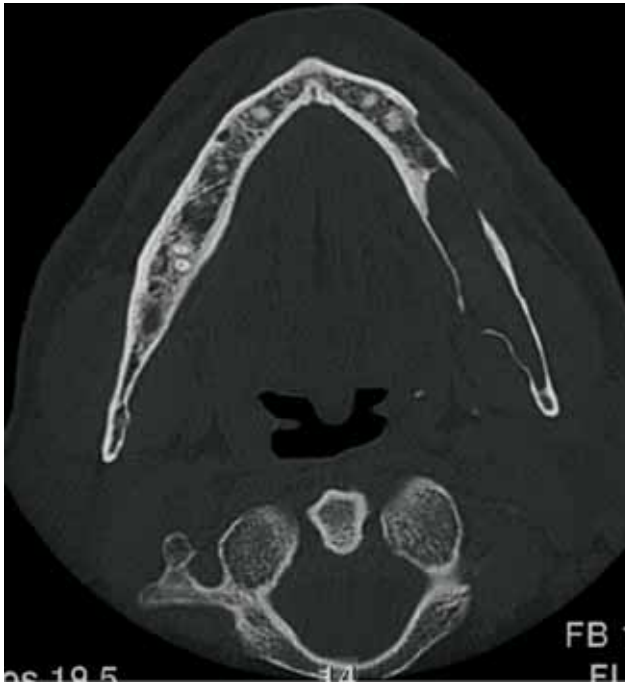

Abb. 7 Computertomografie (axiale Scanebene; 5. 2. 2001)

Fig. 7 Tomographie numérique (plan axial; 5. 2. 2001)

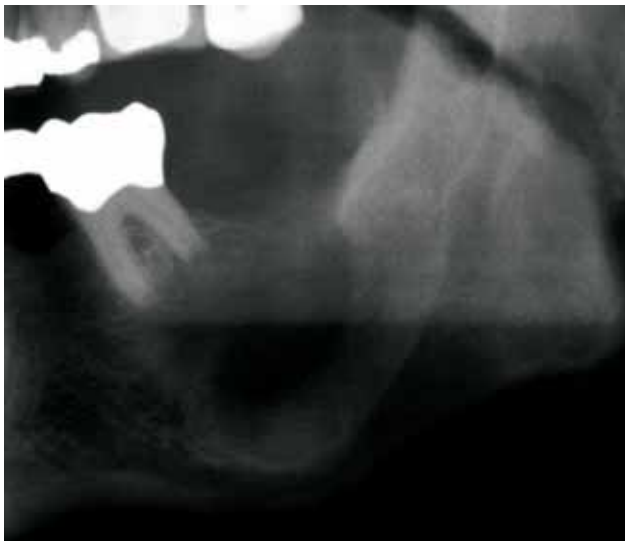

Abb. 8 Radiologisch fast völlig knöcherner Durchbauung der zystischen Läsion (OPT vom 2. 8. 2001)

Fig. 8 OPG de contrôle: comblement presque complet de la lésion kystique (2. 8. 2001)

schichtaufnahme (Abb. 10) als auch in der Unterkiefer posterior-anterioren Aufnahme (Abb. 11) rezidivfrei.

Diskussion

Aufgrund der Ausbildung von Mikrozysten in Spongiosaräumen und benachbarten Weichteilen neigen Keratozysten zu aggressivem lokalem Wachstum und zu Rezidiven, weshalb sie unter den odontogenen Zysten eine Sonderstellung einnehmen. Da Rezidive über zehn Jahre nach initialer Therapie auftreten können, empfehlen wir, die Kontrolluntersuchungen auch noch darü-

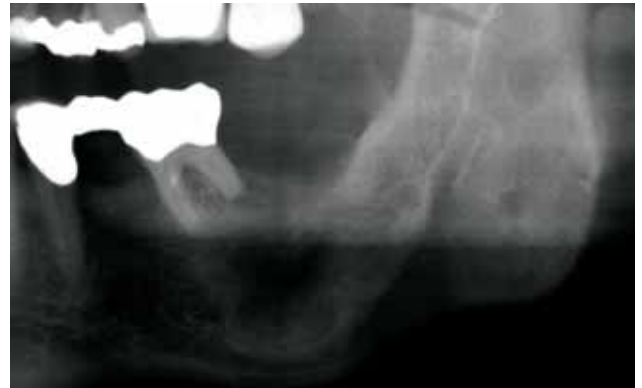

Abb. 9 OPT ca. 30 Jahre nach Primäreingriff (10. 12. 2003)

Fig. 9 OPG environ 30 ans après la première intervention (10. 12. 2003)

ber hinaus durchzuführen, wenn auch in grösseren zeitlichen Abständen. Je nach Behandlungsmethode rezidivieren 2–63% aller Keratozysten. Nach Radikaloperation besteht die niedrigste und nach Zystostomie die höchste Rezidivrate. Radikaloperationen dürfen nach heutiger Ansicht lediglich bei Rezidiven in Betracht kommen. Neben der hohen Rezidivrate besteht die Möglichkeit einer malignen Transformation in ein verhornendes Plattenepithelkarzinom.

Wegen der Grösse der Zysten wird meist eine mehrstufige Behandlung indiziert sein. Da die Diagnose präoperativ ohne histologischen Befund nicht mit Sicherheit gestellt werden kann, wird als erster Schritt eine Biopsie des Zystenbalges erfolgen müssen. Hierbei wird ein Teil des Zystenbalges als Gewebeprobe entnommen und der Zystenhohlraum offen gelassen (Fensterung). Ziel der Fenestration ist also einerseits die Biopsiegewinnung zur Diagnosesicherung und andererseits die Elimination des intramuralen, hydrostatischen Druckes, die auch die neuere Literatur als hauptverantwortlichen Faktor für das Zystenwachstum ansieht. Wird wie in dem hier dargestellten Fall eine Zystenmarsupialisation mit Entfernung des Balges vorgenommen, kann nach halbjährlicher Überprüfung der eingetretenen Reduktion der Osteolyse im Röntgenbild die Zystektomie, unter Schonung der benachbarten anatomischen Strukturen, vorgenommen werden.

Die Problematik der Therapie von Keratozysten liegt in der Gefahr, dass Epithelreste nach Zystenbalgentfernung an der angrenzenden Spongiosa verbleiben und mit dem blossen Auge nicht erkennbare Mikrozysten nicht entfernt werden. Hierbei scheint die Anfang der Achzigerjahre vorgestellte Methode zur intraoperativen Fixierung des Zystenbalges mit Karnoy'scher Lösung in die richtige Richtung zu gehen.

«History will show that fixation before enucleation has revolutionized the art of treating keratocysts.»

Einige neuere Therapieansätze bestehen in der Kürettage der Läsion mit lokaler Kryotherapie mit flüssigem Stickstoff. Ob hierdurch eine Verringerung der Rezidivrate erreicht wird, ist derzeit noch unklar.

Abstract

Recurrence following the surgical treatment of keratocysts of the jaws may present a major problem to the oral surgeon. The surgical treatment of patients with odontogenic keratocysts is concerning the high recurrence rate demanding and difficult. It has been suggested that recurrence is a consequence of technical

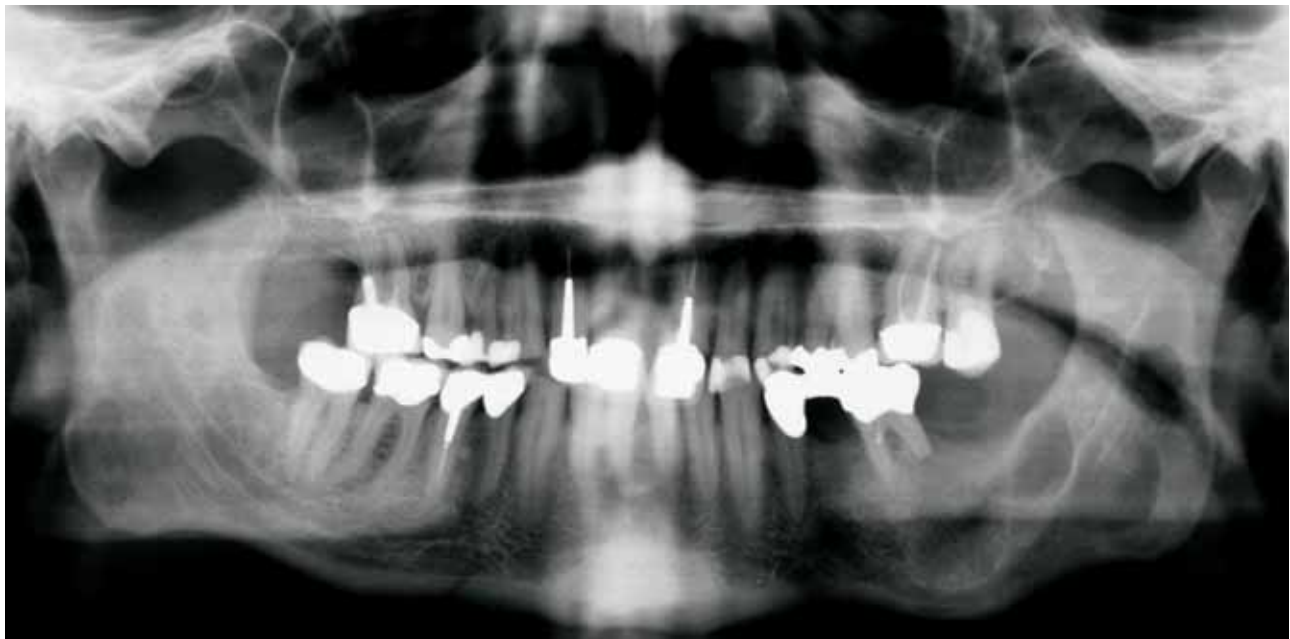

Abb. 10 Radiologische Jahreskontrolle: beginnende Ossifikation dreier Enukleationsdefekte (18. 12. 2004)

Fig. 10 Contrôle radiologique annuel: début d'ossification des trois défauts osseux résultant de l'énucléation (18. 12. 2004)

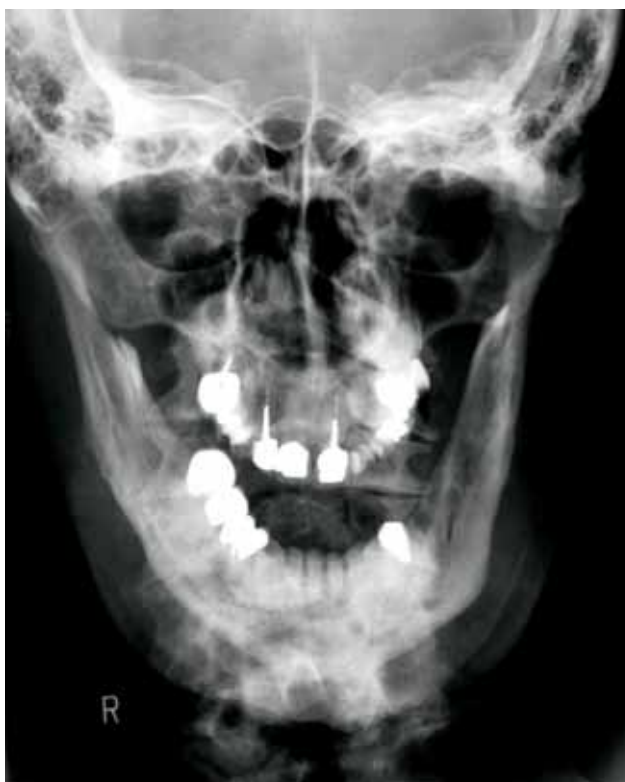

Abb. 11 Die Unterkiefer posterior-anteriore Aufnahme zeigt rezidivfreie Strukturen (18. 12. 2004)

Fig. 11 Cliché postéro-antérieur du maxillaire inférieur montrant des structures exemptes de signes de récidence (18. 12. 2004)

difficulties in radical cystectomy because of the histological nature of the cystic epithelium or because of the localization of the cyst in inaccessible sites or to adhesions. Especially the studies on the histopathology of keratocysts have shown the presence

of microcysts in the mucosa overlying the recurrent lesions. Attempts have been made to reduce this high recurrence rate by improved surgical techniques, such as removal of superadjacent mucosa, smoothing of the osseous wall of the cystic cavity, resection of neighboring parts of the mandible, tanning of the epithelial lining of the cyst with Carnoy's solution and marsupialisation.

On the basis of a case report it was the aim of the authors to present the surgical treatment of odontogenic, recurrent keratocysts at the Clinic for Maxillo-Facial Surgery, University Hospital Zurich, from the primary operation following the Brosch-procedure in 1971 up to the latest cystectomy in 2004.

Literatur

- BROSCH F: Die Zysten des Kiefer- und Gesichtsbereiches. In: Häupl K, Meyer W, Schuchardt K, (Hrsg): Die Zahn-, Mund- und Kieferheilkunde, Bd. 3, 1 Teil. Urban und Schwarzenberg, München pp 441–456 (1957)
- BROWNE R M, GOUGH N G: Malignant change in the epithelium lining of odontogenic cysts. *Cancer* 29: 1199–1207 (1972)
- FARMAND M, MAKEK M: Late results following the Brosch-procedure for treating large mandibular ramus cysts. *J Max Fac Surg* 11: 211–215 (1983)
- HARDT N, VON ARXT: Odontogene Keratozyste. *Schweiz Monatschr Zahnmed* 100: Vol. 100: 980–987 (1990)
- HOFFMEISTER B, HÄRLE F: Zysten im Kiefer-Gesichts-Bereich: eine katamnestiche Studie an 3353 Zysten. *Dtsch Zahnärztl Z* 40: 610–614 (1985)
- KRAMER I R H: Ameloblastoma: a clinicopathological appraisal. *Brit J Oral Surg* 1: 13–28 (1963)
- LENTRODT J, GUNDLACH K K H: Zur chirurgischen Therapie der gutartigen odontogenen Tumoren. *Dtsch Z Mund Kiefer Gesichts Chir* 2: 3–14 (1978)
- NEUKAM F W, BECKER T H: Zysten des Kiefers und der Weichteile. In: Schwenzer N, Ehrenfeld M: Zahn- Mund- Kieferheilkunde, Bd. 3. Thieme, (Hrsg.). Stuttgart, pp 89–103 (2000)

- PINDBORG J J, HANSEN J: Studies on odontogenic Cyst epithelium. 2. Clinical and Roentgenologic Aspects of Odontogenic Keratocysts. *Acta Pathol, Microbiol, Scand* 58: 283–294 (1963)
- STEFANI-RUCKSTUHL M: Rezidivhäufigkeit von odontogenen Keratozysten nach Marsupialisation. Zürich, Med Diss (1994)
- TOLLRE P A: Origin and growth of the cysts of the jaws. *Ann Roy Coll Surg* 40: 306 (1967)
- VOORSMIT R A, STOELINGA P J, VAN HAELEST U J: The Management of Keratocysts. *J Maxillofac Surg* 9: 228–236 (1981)
- ZACHARIADES N, PAPANICOLAOU S, TRIANTAFYLLOU D: Odontogenic keratocysts: review of the literature and report of sixteen cases. *J Oral Maxillofac Surg* 43: 177–182 (1985)