

Prothetische Rehabilitation bei Ektodermaler Dysplasie

Ein Fallbericht

Peter Kiener, Dr. med. dent.
Matthias Oetterli, Dr. med. dent.
Regina Mericske-Stern, Prof. Dr. med. dent.

Schlüsselwörter: Ektodermale Dysplasie, Perioprothetik, Konuskronen

Korrespondenzadresse:
Peter Kiener, Dr. med. dent.
Klinik für Zahnärztliche Prothetik
Zahnmedizinische Kliniken der Universität Bern
Freiburgstrasse 10, CH-3010 Bern
E-Mail: peter.kiener@zmk.unibe.ch

(Texte français voir page 1085)

Einleitung

Die Ektodermale Dysplasie ist charakterisiert durch eine Systemdysplasie der Abkömmlinge des ektodermalen Gewebes. Betroffen sind speziell die Zähne, die Haut und die Hautanhangsgebilde (Haare, Schweißdrüsen, Talgdrüsen und Nägel). Als Kernsymptome finden sich mehr oder weniger stark ausgeprägt Hypohidrose, Hypotrichose und Hypodontie (PARSCHÉ et al. 1990, 1998). Es existieren über 100 unterschiedlich gravieren-

de Subtypen der Erkrankung (DHANRAJANI 2002, GUCKES et al. 1991, 1997). Häufig zeigt sich eine trockene und ekzematöse Haut, bedingt durch mangelhafte oder fehlende Anlagen von Schweiß- und Talgdrüsen. Die verminderte Schweißsekretion führt zu Störungen der Wärmeregulation, welche im Säuglingsalter in Form von Wärmestauungen zu lebensbedrohlichen Zuständen führen können. Weitere Problembereiche sind rezidivierende respiratorische Infekte sowie Störungen von Geschmacks- und Geruchssinn. Typisch sind äussere Merkmale wie abstehende Ohren, Hypoplasie von Wimpern und Augenbrauen, periorbitale Fältelung und Pigmentierung der Haut, Sattelnase und dünnes, depigmentiertes, oft gekraustes Haupthaar.

Die häufigste Form der Ektodermalen Dysplasie ist das Christ-Siemens-Touraine-Syndrom. Dessen Häufigkeit beträgt etwa 1:10 000. Es handelt sich um eine Erbkrankheit. Die Vererbung erfolgt meist x-chromosomal-rezessiv, kann aber auch autosomal-dominant oder -rezessiv verlaufen, wobei die Träger meist unauffällige Zeichen des Vollbildes zeigen. Ein genetischer Test existiert nicht (PIGNO et al. 1996).

Ausgangssituation Ober- und Unterkiefer

Situation initiale maxillaire supérieur et maxillaire inférieur

Die zahnärztliche Betreuung von Patienten mit Ektodermaler Dysplasie ist ein langwieriger Prozess, der die Zusammenarbeit von verschiedenen medizinischen und zahnmedizinischen Spezialisten erfordert. Nur so können eine altersgerechte Versorgung der Patienten gewährleistet und Probleme in der sozialen Integration reduziert werden. Für den rekonstruktiv tätigen Zahnarzt besteht die Hauptschwierigkeit in der beschränkten Zahl zur Verfügung stehender Pfeiler, der Aplasie der Kieferkämme und den dysplastischen Veränderungen der Zähne. Anhand eines Fallbeispiels wird die prothetische Versorgung einer an Ektodermaler Dysplasie leidenden Patientin präsentiert.

Die Seltenheit dieser Erkrankung spricht für eine Behandlung im Team (Pädiatrie, Dermatologie, HNO, Psychologie, Genetik) und an Zentren. Das erlaubt, Erfahrungen und Daten zu sammeln. Dabei nimmt der Zahnarzt eine nicht zu unterschätzende Rolle ein, weil er die Patienten oft über Jahrzehnte betreut (BERGENDAHL 1998, 2001a).

Die dentalen Anomalien sind Hypodontien, Zahndysplasien (Zapfenzähne), Schmelzdysplasien, Dentitionsstörungen und Kieferkammplasien (BISHOP & WRAGG 1997, DHANRAJANI 2002, PARSCHÉ et al. 1998). Am häufigsten angelegt sind die 6-Jahres-Molaren im Oberkiefer, die oberen zentralen Inzisivi und die unteren 6-Jahres-Molaren. Die häufigsten fehlenden Zähne sind die oberen Praemolaren und die unteren Frontzähne (GUCKES et al. 1998). Der anodonte Kiefer bildet keinen Processus alveolaris aus, wodurch auch das Höhenwachstum des Kiefers zurückbleibt (JOHNSON et al. 2002).

Für die rekonstruktive Versorgung der Patienten stehen festsitzende, abnehmbare und implantatprothetische Optionen zur Diskussion (PIGNO et al. 1996). Fallberichte zeigen die verschiedenen Optionen: Abnehmbare Versorgungen (BISHOP & WRAGG 1997, BONILLA et al. 1997, DAVARPAHAH et al. 1997, IMIRZALIOGLU et al. 2002, ITTHAGARUN & KING 2001, NABADALUNG 1999, PATEL 2002), abnehmbare Versorgungen mit Implantaten (DAVARPAHAH et al. 1997, GUCKES et al. 1997, IMIRZALIOGLU et al. 2002), festsitzende Versorgungen (PATEL 2002) und festsitzende Versorgungen mit Implantaten (BALSHI & WOLFINGER 2002, BERGENDAHL 2001b, BISHOP & WRAGG 1997).

Festsitzende Versorgungen sind jedoch selten möglich, weil meist zu wenig Pfeilerzähne vorhanden sind und/oder eine Implantation nicht möglich ist. Zudem sind bei den jung zu versorgenden Patienten die Pfeilerzähne charakterisiert durch eine ausgedehnte Pulpa, kurze und wenig retentive Kronen.

Meist werden die Patienten mit abnehmbaren Prothesen versorgt. Dies erlaubt auch die Kompensation des fehlenden Gewebes und bis zu einem gewissen Grad Anpassungen an das Wachstum. Auf den vorhandenen Zähnen kann mit geeigneten Verankerungselementen der nötige Halt erzielt werden. Die jungen Patienten haben zwar häufig keine idealen anatomischen Voraussetzungen für die Anfertigung von abnehmbaren Prothesen, zeichnen sich aber in der Regel durch eine sehr gute Adaptionsfähigkeit aus (PIGNO et al. 1996).

Was das Setzen von Implantaten bei jungen Patienten anbelangt, so bestehen – bedingt durch die Kontraindikation «Wachstum» – sehr wenig Erfahrungen. Es existiert nebst den erwähnten Fallbeschreibungen erfolgreicher Behandlungen gemäss eigenen Recherchen nur eine Studie. GUCKES et al. (2002) untersuchten 51 Patienten mit 264 Implantaten. Die Erfolgsraten betragen 91% im Unterkiefer und 76% im Oberkiefer. Wenn immer möglich sollte aber mit einer Implantation bis zu einem Alter von 15–16 Jahre für Mädchen und 17–18 Jahre für Knaben gewartet werden. Noch wichtiger als das chronologische Alter sind aber dentale und skelettale Reife, welche anhand von radiologischen Untersuchungen der Wachstumsfugen beurteilt werden können. Zu frühes Implantieren birgt das Risiko von Infrakklusionen, und bei Verblockung der Implantate kann auch das weitere Wachstum gehemmt werden (GUCKES et al. 1991, PIGNO et al. 1996).

Für die Patienten jedoch ist eine prothetische Versorgung aus psychosozialen Gründen in jungen Jahren wichtig. Sie erlaubt effizientes Kauen und verständliches Sprechen. Psychologisch ist eine zufriedenstellende Ästhetik von grosser Bedeutung, da der Patient erst dann von der Umgebung akzeptiert und integriert wird (BERGENDAL et al. 1998, PIGNO et al. 1996).

Die folgende Kasuistik stellt die Planung und Durchführung der definitiven Rekonstruktionen, die bei einer Patientin mit Ektodermaler Dysplasie im Alter von 19 Jahren eingegliedert wurden, vor. Im Rahmen der anamnестischen Angaben wird aber auch die lange zahnärztliche Vorgeschichte geschildert und damit die Bedeutung der zahnärztlichen Betreuung von Patienten mit Ektodermaler Dysplasie erläutert.

Es handelt sich um einen Fall, der zur Erlangung des Spezialistitels in Rekonstruktiver Zahnmedizin verwendet wurde.

Anamnese

Hauptanliegen

Die Patientin benötigte eine dauerhafte prothetische Neuversorgung vor Ablauf des 20. Lebensjahres. So war die Finanzierung durch die Invalidenversicherung gesichert.

Zudem wollte sie für die Behandlung nur wenig Zeit investieren, weil sie sich Sorgen um ihre Ausbildung machte.

Allgemein

Zum Zeitpunkt der Planung einer prothetischen Rehabilitation war die Patientin 18 Jahre alt, lebte bei ihren Eltern und begann gerade die Ausbildung zur Pharmaassistentin. Sie trieb gerne und regelmässig Sport.

Systemisch

Die Patientin fühlte sich gesund, obwohl sie wie ihr Vater an Ektodermaler Dysplasie litt. Einzig bei warmer Witterung oder sportlicher Anstrengung errötete die Patientin mehr, als ihr lieb war. Ansonsten konnte sie aber mit den bestehenden Problemen im Bereiche der Haare und Schweißsdrüsen gut umgehen.

Dental

Im dentalen Bereich wirkte sich die Ektodermale Dysplasie bei der Patientin am stärksten aus. Sie musste seit Kindheit auf Grund zahlreicher Nichtanlagen mit abnehmbaren Prothesen funktionieren.

Mit 3 Jahren besuchte die Patientin zum ersten Mal die Zahnmedizinischen Kliniken der Universität Bern. Im 7. Lebensjahr wurde sie auf die Klinik für Zahnärztliche Prothetik überwiesen (Abb. 1 und 2). Seit diesem Alter trug sie abnehmbare Prothesen, vorerst nur im Oberkiefer.

Parallel dazu wurden Behandlungen an den Kliniken für Kieferorthopädie, Zahnerhaltung und Oralchirurgie durchgeführt. Mittels Marsupialisationen und einer Dehnplatte wurde versucht, die wenigen angelegten Zähne möglichst optimal einzureihen und intermaxillär zumindest in der Transversalebene eine neutrale Relation zu erzielen.

Mit 12 Jahren erfolgte die letzte prothetische Neuversorgung. Mit dieser konnte die Patientin beschwerdefrei funktionieren, obwohl zahlreiche Anpassungen an den aktuellen Wachstumsstand durchgeführt werden mussten. Zum Kauen bevorzugte die Patientin die rechte Seite.

Befund

Extraoral

Auf Abbildung 3 sind die Symptome der Ektodermalen Dysplasie gut erkennbar: dünne Haare, unscheinbare Augenbrauen und zarte Haut.

Das Gesicht ist oval. Es besteht ein leicht konkaves Profil. Die Labialfalte an der Unterlippe ist ausgeprägt. Die Bisshöhe wirkt

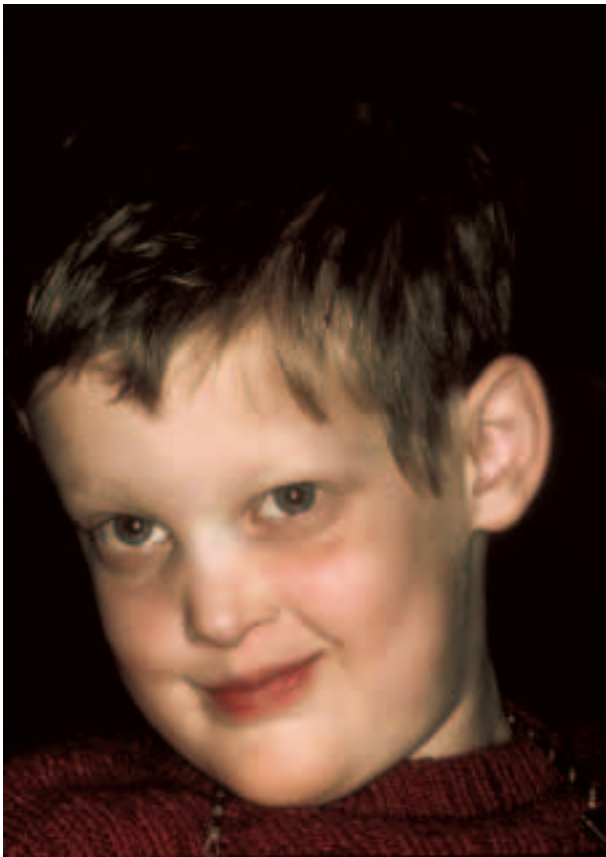

Abb. 1 Porträt mit 7 Jahren
Fig. 1 Portrait à l'âge de 7 ans



Abb. 3 Porträt mit 18 Jahren
Fig. 3 Portrait à l'âge de 18 ans

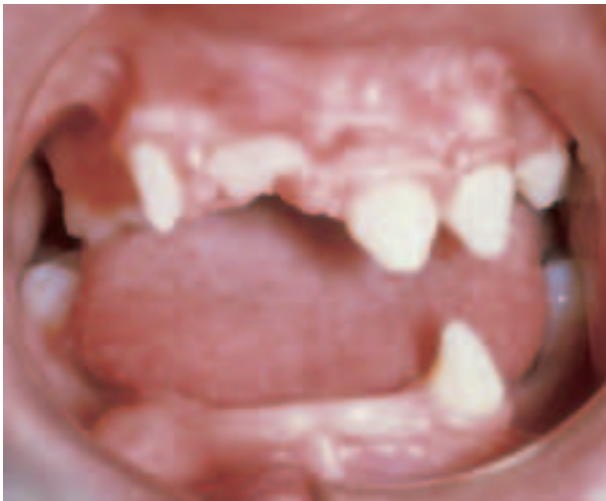

Abb. 2 Frontalansicht mit 7 Jahren
Fig. 2 Vue frontale à l'âge de 7 ans

adäquat. Die Lachlinie verläuft eher hoch. Der Berner Kurztast (Myoarthropathien) ist unauffällig.

Intraoral

Allgemeines: Die Kieferaufsbilder (Abb. 4 und 5) zeigen, dass die Alveolarkämme in den grossen zahnlosen Bereichen

unvollständig ausgebildet sind. Die vorhandenen Zähne zeigen alle atypische Formen, reagieren aber auf den Kohlensäureschneettest positiv. Der Schmelz wirkt spröde. Die Achsen der Oberkieferfrontzähne sind nach anterior gerichtet.

Mukosa: In den Bereichen, in denen die Prothesen aufliegen, ist die Schleimhaut in der Art einer Prothesenstomatitis gerötet.

Parodont: Es bestehen keine erhöhten Sondierungswerte. Die Gingiva ist an einigen Stellen gerötet und blutet beim Sondieren. Die Hygiene muss als durchschnittlich bezeichnet werden.

Restaurationen: Die Modellgussprothesen in Ober- und Unterkiefer (Abb. 6 und 7) sind an mehreren Stellen ausgeschliffen und zeigen eine schlechte Passgenauigkeit. Die Klammern sind nicht mehr aktiv.

Radiologische Untersuchung

Einzelröntgen und OPT (Abb. 8) zeigen bei den wenigen angelegten Zähnen generalisiert reduzierte Schmelzdicken, zervikale Einziehungen und untypische Zahnformen. Zahn 12 weist eine sehr kurze Wurzel auf.

CT (Abb. 9): In den zahnlosen Bereichen ist ein sehr schmaler Alveolarkamm mit reduzierter Höhe vorhanden. Auch in den bezahnten Bereichen ist nur eine dünne Alveolenwand und kaum Knochen vorhanden.

Modellanalyse

Die Analyse der gelenkbezüglich einartikulierten Modelle (Abb. 10 und 11) ergibt eine einseitige Okklusions- und Artikulationssituation. Die Bisshöhe ist durch das Antagonistenpaar 16/46 definiert.

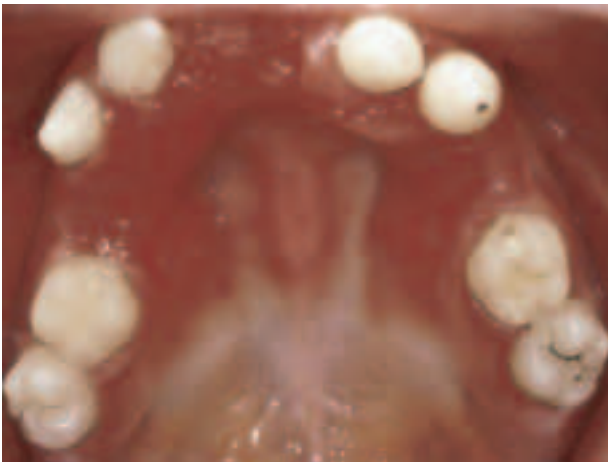


Abb. 4 Aufsicht Oberkiefer

Fig. 4 Vue d'ensemble du maxillaire supérieur

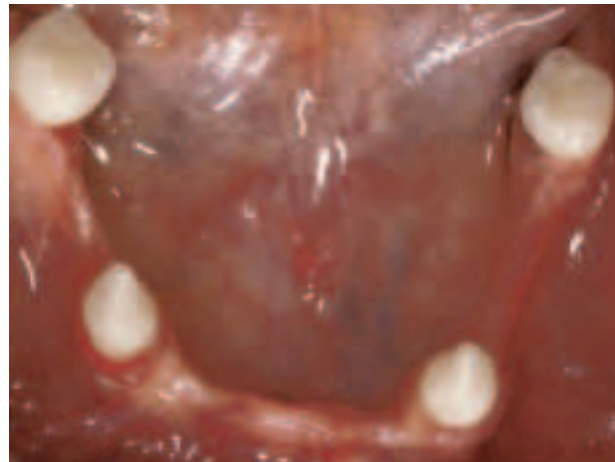

Abb. 5 Aufsicht Unterkiefer

Fig. 5 Vue d'ensemble du maxillaire inférieur

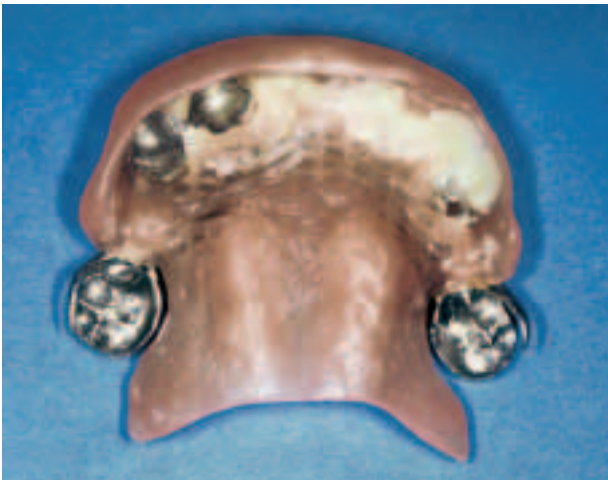

Abb. 6 Modellgussprothese Oberkiefer

Fig. 6 Prothèse stellite maxillaire supérieur

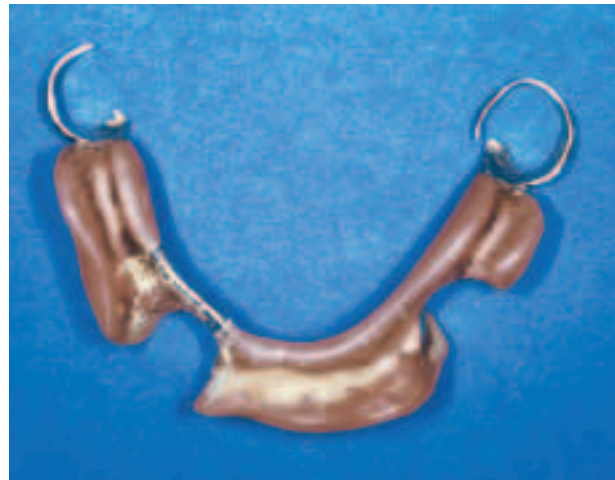

Abb. 7 Modellgussprothese Unterkiefer

Fig. 7 Prothèse stellite maxillaire inférieur

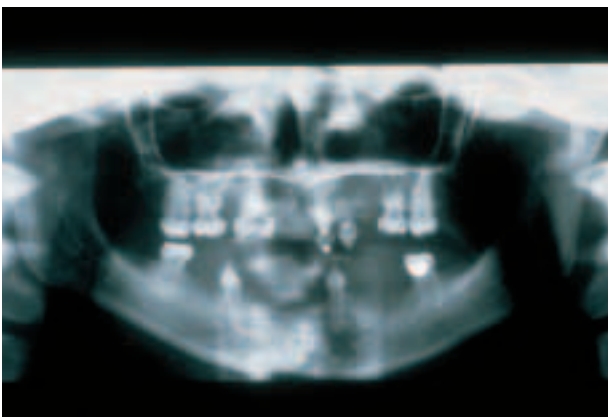


Abb. 8 OPT mit 18 Jahren

Fig. 8 OPG à l'âge de 18 ans

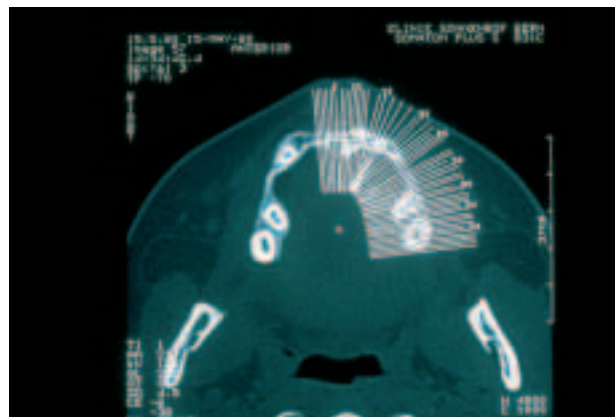


Abb. 9 CT Transversalschnitt mit 18 Jahren

Fig. 9 CT-scan, coupe transversale de 18 ans

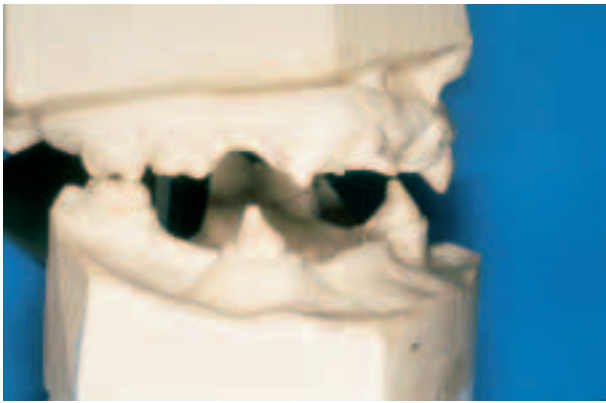

Abb. 10 Modellanalyse rechte Seite

Fig. 10 Analyse des modèles, côté droit

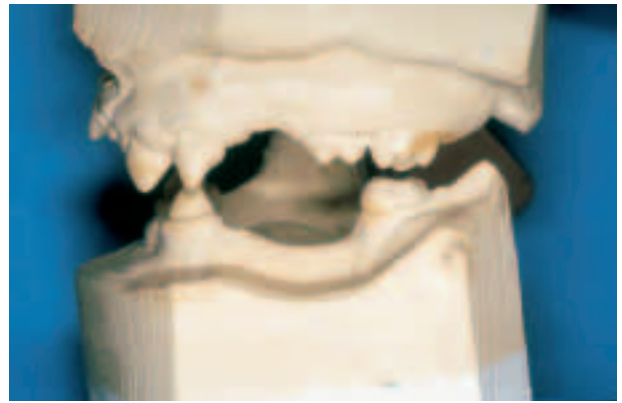


Abb. 11 Modellanalyse linke Seite

Fig. 11 Analyse des modèles, côté gauche

Diagnose/Problemkatalog

- Ektodermale Dysplasie mit zahlreichen Nichtanlagen
- Teilbezahnung dysplastisch verändert (zervikale Einziehungen, spröde und dünne Schmelzschicht)
- Wenig retentive Zahnformen
- Ungünstige Achsenrichtungen der Oberkieferfrontzähne
- Insuffiziente Ober- und Unterkiefer-Modellgussprothesen (Okklusions- und Artikulationsverhältnisse, Passgenauigkeit, Prothesenstomatitis)
- Ungenügendes Knochenangebot für eine Implantation

Prognose

Die Patientin kann mit abnehmbaren Prothesen funktionell besser versorgt werden. Ohne grossen Aufwand und eine länger dauernde Behandlung ist dies aber nicht möglich. Mit Ausnahme der Zähne 12 (hoffnungslos), 55 und 65 (zweifelhaft) können alle vorhandenen Zähne als sicher eingestuft werden. Wegen der dysplastischen Veränderungen besteht allerdings ein leicht erhöhtes Risiko für den Einbezug der Zähne als prothetische Pfeiler.

Für eine festsitzende Versorgung ist die Prognose unsicher. Implantate und aufwändige Kammaufbauten sind dazu unumgänglich.

Therapie

Hygienephase

Trotz jahrelangen Recalls musste im Bereiche der Motivation gearbeitet werden. Dabei konnte auch die Ausbildung zur Pharmaassistentin das Hygienebewusstsein fördern.

Parallel dazu wurden sämtliche Unterlagen (Foto-, Para-, Kons- und Rx-Status sowie Modelle) aktualisiert und das Vertrauen in einen neuen Behandler aufgebaut.

Folgende Sanierungsvarianten wurden auf Grund der aktuellen Behandlungsunterlagen und eines ersten Set-ups (Abb. 12) geplant und mit der Patientin besprochen:

Oberkiefer: Wurzelstiftkappen mit Retentionselementen auf den Frontzähnen, okklusoartikuläre Elemente auf den Milchmolaren und Konuskronen auf den Molaren, Hybridprothese.

Unterkiefer: Konuskronen auf den Eckzähnen und den Molaren, Hybridprothese.

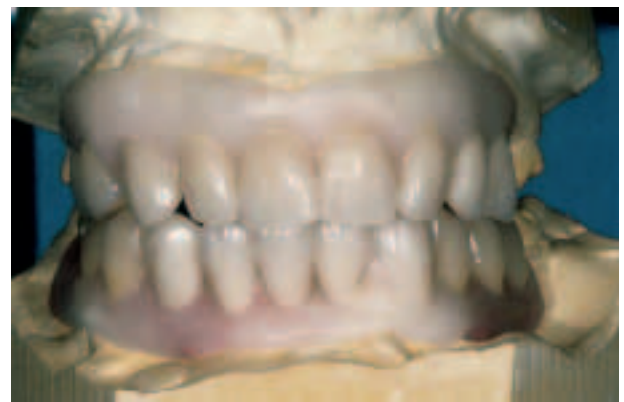

Abb. 12 Set-up: Zahnaufstellung vor Behandlungsbeginn

Fig. 12 Set-up: montage des dents avant le début du traitement

Präprothetische Phase

Zuerst wurde bei Zahn 23 eine kleine Füllung gelegt. Es folgten die Extraktion von Zahn 12, das Anpassen der Prothesen an die neue Situation, Kronenverlängerungen bei den Zähnen 26 und 36 sowie die endodontische Versorgung der Oberkieferfrontzähne.

Prothetische Phase

Die Präparation der Pfeilerzähne war anspruchsvoll. Kontrollabformungen mit Alginate waren auf Grund der Parallelitätsprobleme und der Pulpaausdehnung unumgänglich.

Die definitive Abformung der Pfeilerzähne musste quadrantenweise erfolgen, was die Anfertigung von Übertragungskappen und eine zusätzliche Abformung erforderte.

Für die provisorische Versorgung wurden vom Zahntechniker Einzelkronenprovisorien hergestellt, die das Funktionieren der bestehenden Modellgussprothesen ermöglichten. Sehr hilfreich waren in dieser Phase die nicht in die Rekonstruktion einbezogenen Milchmolaren, an denen die Klammern der Oberkieferprothese befestigt waren.

Für das Registrat wurde mit dem Gerber-Set und dem Kondylar gearbeitet.

Es wurden eine Gesamt- und eine Gerüsteinprobe durchgeführt. Die Präzisionselemente wurden aus einer hochgoldhaltigen Legierung (Protor 3) hergestellt. Das Gaumenband und die

unterfütterbaren Gerüstbereiche wurden aus einer Chrom-Kobalt-Molybdän-Legierung (Vitalium) gegossen. Der Verbund erfolgte mit Kunststoff (Nimetec-Cem). Die Prothesen wurden parodontalfreundlich und so weit als möglich zircumpilär offen gestaltet. Bei den Oberkieferfrontzähnen war dies nicht möglich, weil die Prothesenzähne aus Gründen der Ästhetik nicht auf die Zahnwurzeln gestellt werden konnten. Sowohl die Wurzelstiftkappen mit den frikativen Bär-Fäh-Retentionselementen wie auch die Konuskronen wurden mit Zinkphosphatzement befestigt (Abb. 13 und 14), und zwar quadrantenweise wegen der aufwändigen Trockenlegung. Bei der Abgabe der Prothesen (Abb. 15 und 16) wurden die Okklusions- und Artikulationsverhältnisse (Abb. 17 und 18) überprüft. Dann erfolgte nochmals eine sehr detaillierte Hygieneinstruktion. Schliesslich wurde die Schlussevaluation (Foto-, Röntgen- und Parostatus) durchgeführt (Abb. 19 und 20).

Nachsorge

Die Patientin kam halbjährlich ins Recall zur Dentalhygienikerin. Im Rahmen der Zweijahreskontrolle erfolgte erneut eine vollständige Dokumentation mit Fotos, OPT (Abb. 21) und Parostatus. Dabei wurde festgestellt, dass ein kleines Stück einer

Kunststoffacette abgebrochen war und sich eine Verbundstelle zwischen Sekundärkrone und Stahlgerüst gelöst hatte. Radiologisch wurde keine Veränderung festgestellt seit der Abgabe der Arbeit.

Die Patientin wurde informiert, dass man nun die zweifelhaften Milchmolaren im Oberkiefer mit Implantaten ersetzen könnte. Da die Patientin aber mit ihrer Versorgung sehr zufrieden war, wünschte sie vorderhand keine weitere Therapie.

Diskussion

Das Hauptanliegen der Patientin, der Wunsch nach einer gut funktionierenden Neuversorgung, konnte erfüllt werden. Auch auf ihre Ausbildung konnte fast ausnahmslos Rücksicht genommen werden, allerdings auf Kosten der Freizeit der Patientin.

Die Finanzierung der Versorgung wurde in vollem Umfang von der IV übernommen.

Ästhetisch ist das erreichte Resultat (Abb. 19 und 20) zufriedenstellend. Die geringe Frontzahnexposition wirkt sich dabei vorteilhaft aus. Zudem neigt der neutrale Beobachter dazu, seinen Blick auf die Augen und deren Umgebung zu richten.

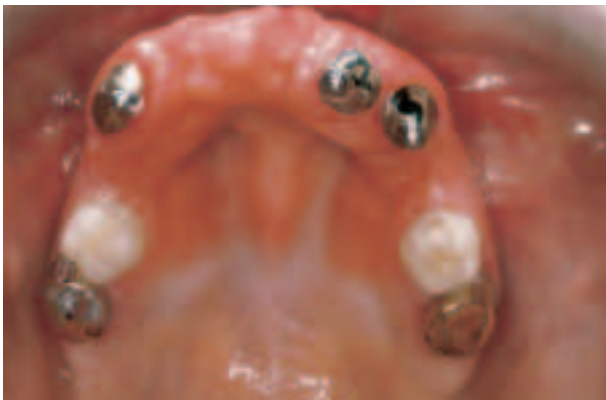

Abb. 13 Aufsicht Oberkiefer mit eingegliederten Präzisionselementen

Fig. 13 Vue d'ensemble du maxillaire supérieur après insertion des éléments de précision

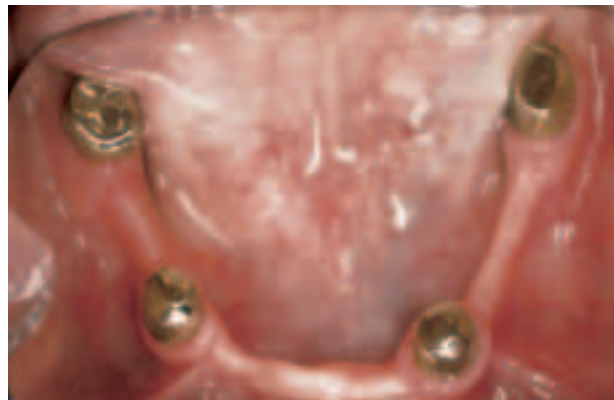

Abb. 14 Aufsicht Unterkiefer mit eingegliederten Präzisionselementen

Fig. 14 Vue d'ensemble du maxillaire inférieur après insertion des éléments de précision

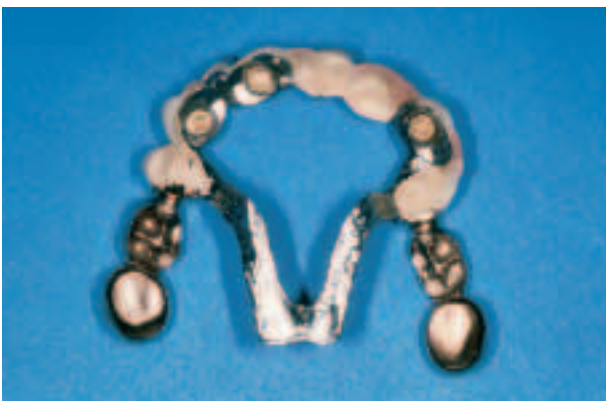

Abb. 15 Innenseite der Oberkieferprothese mit Bär-Fäh-Retentionselementen und Sekundärkronen

Fig. 15 Intrados de la prothèse du maxillaire supérieur avec des éléments de rétention de type Bär-Fäh et des couronnes télescopiques

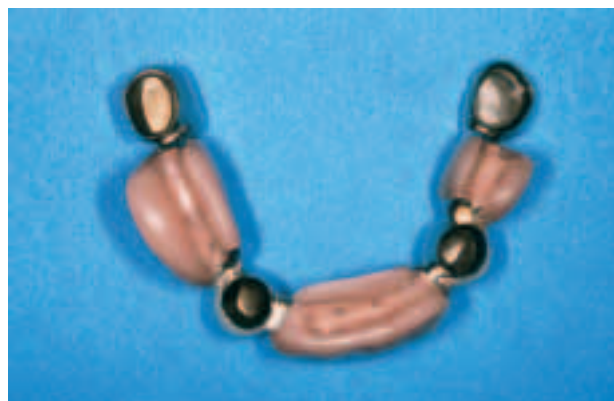

Abb. 16 Innenseite der Unterkieferprothese mit Sekundärkronen

Fig. 16 Intrados de la prothèse du maxillaire inférieur avec des couronnes télescopiques

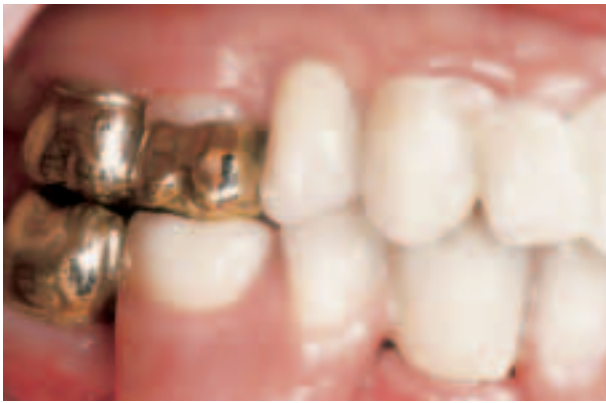

Abb. 17 Seitenansicht rechts Schlussdokumentation
 Fig. 17 Vue latérale du côté droit; documentation finale

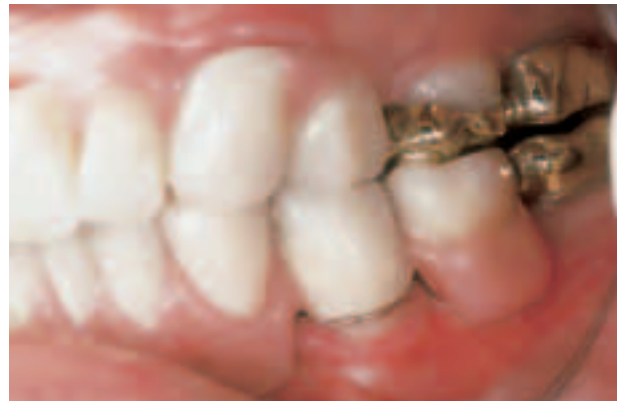

Abb. 18 Seitenansicht links Schlussdokumentation
 Fig. 18 Vue latérale du côté gauche; documentation finale



Abb. 19 Close-up-Schlussdokumentation
 Fig. 19 Vue de détail; documentation finale

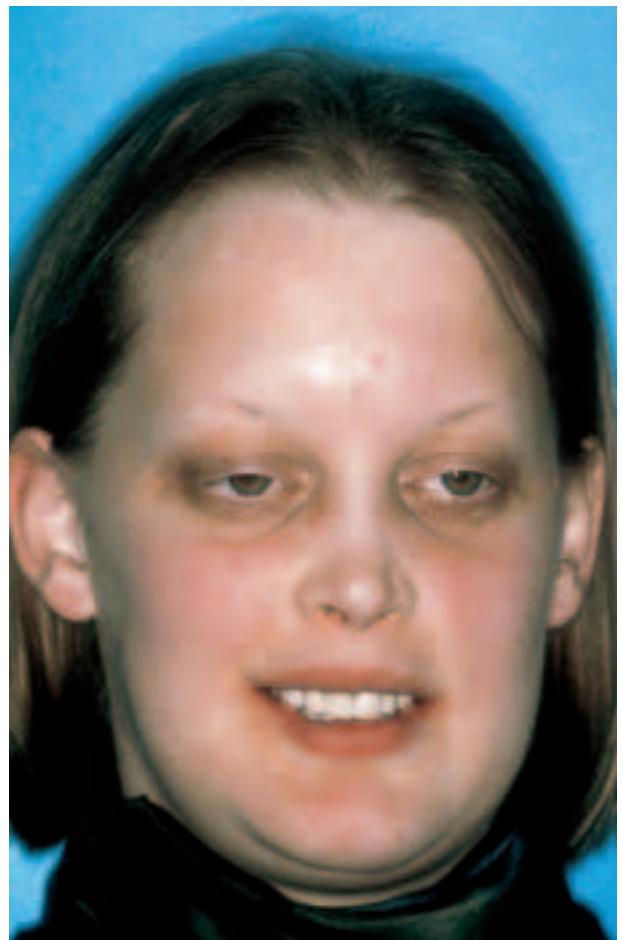


Abb. 20 Porträt Schlussdokumentation
 Fig. 20 Portrait; documentation finale

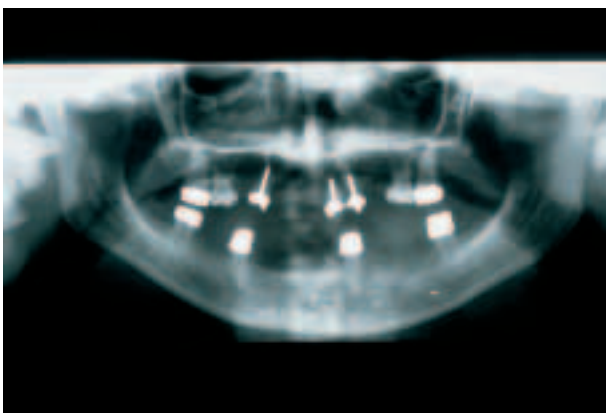


Abb. 21 OPT 2 Jahre nach Abgabe der Rekonstruktion
 Fig. 21 OPG à la fin du traitement après la pose des éléments de prothèse fixe

Die Patientin hat nun gute Voraussetzungen, um wieder beidseitig kauen zu können. Wünschenswert wäre für die junge Patientin eine festsitzende Versorgung gewesen. Insbesondere im Unterkiefer konnte jedoch das fehlende Hart- und Weichgewebe mit einer kostengünstigen abnehmbaren Lösung ersetzt werden. Die festsitzende Lösung hätte einen wesentlich grösseren Behandlungs-

aufwand (Kammaufbau, Implantation) oder beträchtliche Risiken (Spannweite der Rekonstruktion, fehlende Umbaumöglichkeiten) verursacht.

Die Prognose der dysplastisch veränderten Zähne ist unklar. Das gewählte Vorgehen war für eine noch nicht einmal 20 Jahre alte Patientin sinnvoll. Langfristig können nach wie vor eine grössere Kammaugmentation und Implantate ins Auge gefasst werden.

Der Erhalt der Milchmolaren war für die provisorische Versorgung wie auch zum Anpassen der Bisschablonen zum Registrieren und für die Einproben vorteilhaft. Bereits mittelfristig wären an dieser Stelle Implantate wünschenswert und nicht so aufwändig. Trotzdem war es sinnvoll, die Patientin mit der für sie zufriedenstellenden Situation nicht zusätzlich zu belasten. Auch im Zeitalter der Implantologie kann eine konventionelle prothetische Sanierung indiziert sein. Die Komplexität der Behandlung von Patienten mit seltenen Erkrankungen erfordert Absprachen verschiedener Spezialisten. Entscheidend bleiben jedoch Wünsche und Anliegen der Patientin.

Abstract

The oral and dental rehabilitation of patients with ectodermal dysplasia is a demanding and complex process. Close cooperation of medical and dental specialists is mandatory. The individual age related situation and aspects of social integration have to be considered, when doing treatment planning for these patients. A major problem is the highly reduced number of teeth, the impaired development of the jaws and the dysplastic alteration of the teeth. The prosthodontic rehabilitation of a young girl with the congenital disease of ectodermal dysplasia is presented and discussed.

Verdankungen

Die Autoren danken der Patientin, dass die Bilder zur Publikation benutzt werden dürfen.

Herrn Maier und seinem Team wird für die zahntechnische Arbeit gedankt.

Literatur

- BALSHI T J, WOLFINGER G J: Treatment of Congenital Ectodermal Dysplasia with Zygomatic Implants: A Case Report. *Int J Oral Maxillofac Implants* 17: 277–281 (2002)
- BERGENDAL B, KOCH G, KUROL J, WAENNDAHL G: Consensus Conference on Ectodermal Dysplasia with special reference to dental treatment. *Grafiska Punkter, Växjö, Sweden* (1998)
- BERGENDAL B: a The Role of Prosthodontists in Habilitation in Rare Disorders: The Ectodermal Dysplasia Experience. *Int J Prosthodont* 14: 466–470 (2001)
- BERGENDAL B: b Prosthetic Habilitation of a Young Patient with Hypohidrotic Ectodermal Dysplasia and Oligodontia: A Case Report of 20 Years of Treatment. *Int J Prosthodont* 214: 471–479 (2001)
- BISHOP K, WRAGG P: Ectodermal Dysplasia in Adulthood: The Restorative Difficulties and Management. *Dent Update* 24: 235–240 (1997)
- BONILLA E, GUERRA L, LUNA O: Overdenture prosthesis for oral rehabilitation of hypohidrotic ectodermal dysplasia: A case report. *Quintessence Int* 28: 657–665 (1997)
- DAVARPANA M, MOON J W, YANG L R, CELLETTI R, MARTINEZ H: Dental implants in the Oral Rehabilitation of a Teenager With Hypohidrotic Ectodermal Dysplasia: Report of a Case. *Int J Oral Maxillofac Implants* 12: 252–258 (1997)
- DHANRAJANI P J: Hypodontia: Etiology, clinical features and management. *Quintessence Int* 33: 294–302 (2002)
- GUCKES A D, BRAHIM J S, MC CARTHY G R, RUDY S F, COOPER L F: Using endosseous dental implants for patients with ectodermal dysplasia. *J Am Dent Assoc* 122: 59–62 (1991)
- GUCKES A D, MC CARTHY G R, BRAHIM J S: Use of endosseous implants in a 3-year-old child with ectodermal dysplasia: case report and 5-year follow-up. *Pediatr Dent* 19: 282–285 (1997)
- GUCKES A D, ROBERTS M W, MC CARTHY G R: Pattern of permanent teeth present in individuals with ectodermal dysplasia and severe hypodontia suggests treatment with dental implants. *Pediatr Dent* 20: 278–280 (1998)
- GUCKES A D, SCURRIA M S, KING T S, MC CARTHY G R, BRAHIM J S: Prospective clinical trial of dental implants in persons with ectodermal dysplasia. *J Prosthet Dent* 88: 21–25 (2002)
- IMRZALIOGLU P, UCKAN S, HAYDAR S G: Surgical and prosthodontic treatment alternatives for children and adolescents with ectodermal dysplasia: A clinical report. *J Prosthet Dent* 2002; 88: 569–572
- ITTHAGARUN A, KING N M: Oral rehabilitation of a hypohidrotic ectodermal dysplasia patient: A 6-year follow-up. *Quintessence Int* 31: 642–648 (2000)
- JOHNSON E L, ROBERTS M W, GUCKES A D, BAILEY L J, PHILLIPS C L, WRIGHT J T: Analysis of Craniofacial Development in Children With Hypohidrotic Ectodermal Dysplasia. *Am J Med Genet* 112: 327–334 (2002)
- PATEL M I: Prosthodontic rehabilitation of a patient with partial anodontia: A clinical report. *J Prosthet Dent* 88: 132–134 (2002)
- NABADALUNG D P: Prosthodontic rehabilitation of an anhidrotic ectodermal dysplasia patient: A clinical report. *J Prosthet Dent* 81: 499–502 (1999)
- PARSCHE E, WEGSCHEIDER W A, MILEDER P, BANTLEON H P: Die Behandlung der Hypodontie bei ektodermaler Dysplasie. *Z Stomatol* 87: 437–444 (1990)
- PARSCHE E, WEGSCHEIDER W A, WEILAND F, ARNETZEL G, WALTER A, BRATSCHKO R O: Das Christ-Siemens-Touraine-Syndrom. *Schweiz Monatsschr Zahnmed*, Vol. 108: 127–137 (1998)
- PIGNO M A, BLACKMAN R B, CRONIN R J, CAVAZOS E: Prosthodontic management of ectodermal dysplasia: A review of the literature. *J Prosthet Dent* 76: 541–545 (1996)