

Rehabilitation eines progeneren Zwangsbisses

Ein Fallbericht

Marcus Halft¹, Bernd Koeck¹, Karl-Heinz Utz¹

¹ Universitätsklinikum Bonn, Poliklinik für Zahnärztliche Prothetik (Direktor: Prof. Dr. B. Koeck)

Schlüsselwörter: Orale Rehabilitation, skelettale Dysgnathie, progener Zwangsbiss, Funktionstherapie, geteilte Unterkieferbrücke

Korrespondenzadresse:

Dr. Marcus Halft, Universitätsklinikum Bonn
Poliklinik für Zahnärztliche Prothetik
Welschnonnenstrasse 17, D-53111 Bonn

Die funktionelle, ästhetische und phonetische Rehabilitation eines Patienten mit einem vielschichtig behandlungsbedürftigen stomatognathen System ist eine genuine ärztliche Aufgabe, stellt aber durch die Komplexität eine nicht immer einfache zahnärztliche Herausforderung dar. Im vorliegenden Fall eines Patienten mit progenerem Zwangsbiss nach posteriorem Stützzonenverlust soll der gesamte Behandlungsablauf von der Diagnostik sowie der parodontalen, konservierenden und funktionellen Vorbehandlung über die langzeitprovisorische Versorgung bis hin zu deren definitiver prothetischer Umsetzung und dem sich anschließenden Erhaltungskonzept aufgezeigt werden. Auf die Problematik der «geteilten Unterkieferbrücke» wird eingegangen.

(Texte français voir page 183)

Einleitung

Bei Patienten mit maxillärer Retrognathie (Angle Klasse III) besteht eine Möglichkeit der Behandlung in einer kieferorthopädisch-chirurgischen Kombinationstherapie (AUSTERMANN 1991, DRESCHER 1994). Nach Aufklärung schrecken jedoch viele Patienten verständlicherweise vor dieser invasiven Behandlungsvariante zurück. Nach unserer Meinung können aber auch heute noch prothetische Lösungswege eine durchaus sinnvolle Alternative darstellen. Sind sich Patient und Behandler darüber im Klaren, dass eine verbesserte Gesichtsphysiognomie und Harmonisierung des Profils nicht erreicht werden müssen, so kann die prothetische Rehabilitation, wie im vorliegenden Fall beschrieben, je nach Ausprägung der skelettalen Dysgnathie durchaus zu einem zufrieden stellenden funktionellen und ästhetischen Gesamtergebnis führen.

Kasuistik

Anamnese

Ein 25-jähriger Bäcker stellte sich in unserer Poliklinik mit dem Wunsch nach Fortführung der vor zwei Jahren alio loco begon-

nenen Behandlung vor. Dem Patienten lag eine Verbesserung des Aussehens seiner Zähne am Herzen, weil er sich gesellschaftlich behindert fühlte (Abb. 1).

Seine allgemeine Anamnese war unauffällig. Zur speziellen Vorgeschichte gab der Patient an, dass trotz schon in früher Jugend begonnener umfangreicher zahnärztlicher Behandlungen sich sein Zahnzustand dennoch zunehmend verschlechtert habe. So wären beispielsweise die beiden linken Schneidezähne recht schnell nach der letzten zahnärztlichen Behandlung abgebrochen. Man habe ihm erklärt, dass bei diesem «Biss» keine Änderung möglich sei. Seitdem habe er versucht, sich mit seinem Schicksal abzufinden.

Befund

Kiefergelenke und Kaumuskulatur waren unauffällig. Der extraorale Befund war bis auf den Habitus einer maxillären Retrognathie ohne pathologische Auffälligkeiten. Die Gesichtsanalyse nach A.M. SCHWARZ ergab ein gerades Rückgesicht. Das intraorale Tumor-Screening der Schleimhaut der Mundhöhle war ohne pathologischen Befund. Das anbehandelte Lückengebiss zeigte grosse kariöse Läsionen. Es imponierten aber verhältnismässig nur geringe Plaquesammlungen mit

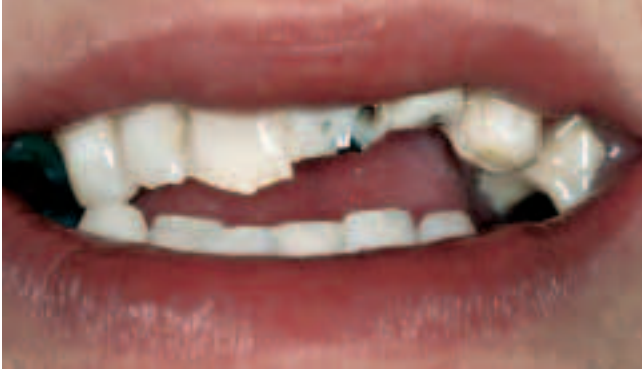

Abb. 1 Lippenbild bei Behandlungsbeginn

Fig. 1 Vue frontale extrabuccale au début du traitement

Plaque-Indices zwischen 1 und 2 (SILNESS & LÖE 1964). Der dentale Status ergab Wurzelreste der Zähne 25, 45 und insuffiziente Füllungen an den Zähnen 17, 16, 12, 11, 21, 22, 23, 26, 27, 38, 34, 43, 44, 46, 48 (Abb. 2, 3). Die Zähne 17, 16, 21, 22, 25, 26, 27, 45 reagierten nicht sensibel auf Kältereize. Die Karies des Zahnes 45 reichte bis unter das Knocheniveau.

Der parodontale Befund zeigte in Ober- und Unterkiefer Sondierungstiefen bis zu 3 mm, keine erhöhten Lockerungen, jedoch nahezu an allen Zähnen einen positiven Papillenblutungsindex von 1 (SAXER & MÜHLEMANN 1975). Die Zähne 46 und 26 waren deutlich elongiert; die Zähne 38 und 48 wiesen einen mesiolingualen Kippstand auf.

Der funktionelle Befund ergab eine erhebliche, in etwa geradlinige Diskrepanz zwischen zentrischer Kondylenposition (ZKP) und maximaler Interkuspitation (MI) von etwa einer Prämolarenbreite. In ZKP wiesen die Zähne 11 bis 22 eine Kopf- und Fußstellung zu den Antagonisten auf, während in MI die Schneidezähne einen umgekehrten Überbiss zeigten (Abb. 4, 5).

Über den klinischen Befund hinaus sah man auf den Röntgenbildern (Orthopantomogramm und Reststatus) insuffiziente Wurzelfüllungen (WF) an den Zähnen 17 und 25 sowie suffiziente Wurzelfüllungen an den Zähnen 21, 22, 26, 27, 45. Die Zähne 17, 21, 22, 25, 26, 27 waren mit endodontischen Schrauben versorgt. Zahn 25 wies eine apikale metalldichte Verschattung im Apexbereich und eine apikale Aufhellung auf (Abb. 6).

Diagnosen

- Gingivitis simplex
- Progner Zwangsbiss nach posteriorem Stützzonenverlust und folgender (sekundärer) Unterkiefer-Lageveränderung
- Karies der Zähne 17, 16, 12, 11, 21, 22, 23, 25, 26, 27, 38, 34, 43, 44, 45, 46, 48
- Suffiziente WF 22, 26, 27
- Zustand nach Wurzelspitzenresektion (WSR) und suffizienter WF 21
- Überstopfte WF 17
- Elongation 26, 46
- Frakturiertes Kanalaufbereitungsinstrument und apikale Parodontitis des Zahnes 25
- Wurzelrest 45 mit infracrestal reichender Karies

Planung

- Diagnostisches Wax Up des Oberkiefers nach Registrierung
- Professionelle Zahnreinigung
- Mundhygieneanweisung und Einübung
- Vorläufige Planung: Extr. 25, 45; Kariestherapie OK/UK

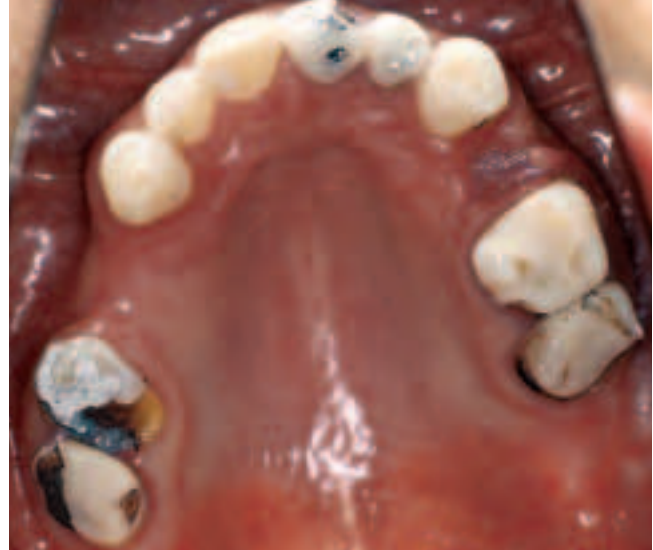

Abb. 2 Oberkiefer-Okklusalansicht bei Behandlungsbeginn (Zahn 25 wurde bereits entfernt.)

Fig. 2 Vue occlusale du maxillaire supérieur au début du traitement (La 25 a déjà été extraite.)

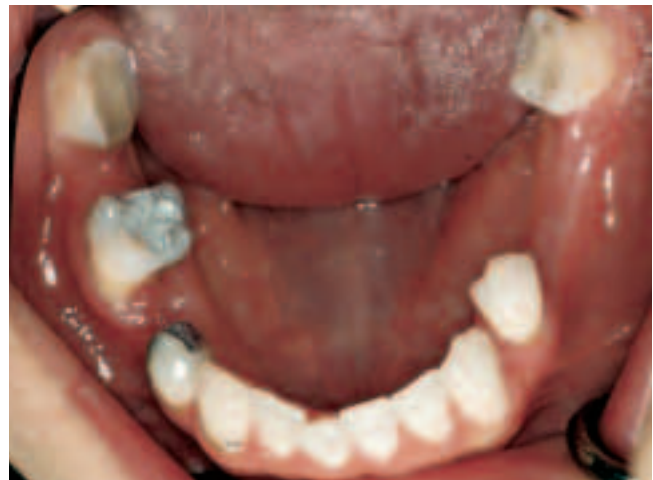

Abb. 3 Unterkiefer-Okklusalansicht (Zahn 45 wurde bereits entfernt.)

Fig. 3 Vue occlusale du maxillaire inférieur au début du traitement (La 45 a déjà été extraite.)

- Reevaluation I
- Langzeitprovisorische OK-Versorgung
- Stabilisierungsphase I
- Reevaluation II
- Definitive prothetische UK-Versorgung
- Stabilisierungsphase II
- Definitive prothetische OK-Versorgung nach dreidimensionaler Registrierung der Kiefergelenkbewegungen durch Axio-graphie
- Recall

Behandlungsablauf

Initialphase

Nach schädelbezogener Registrierung und Zuordnung der Modelle in zentrischer Kondylenposition liess sich das deutliche

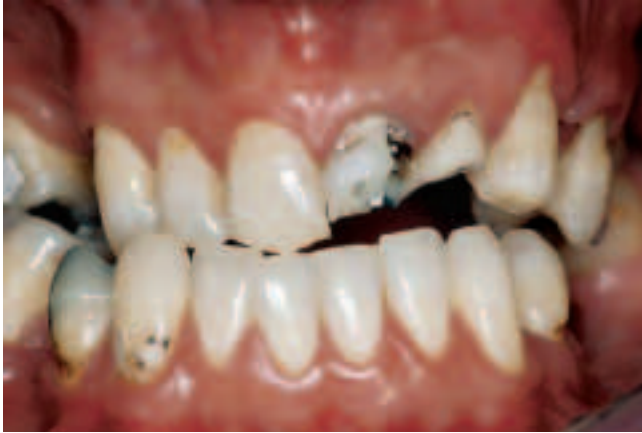

Abb. 4 Frontalansicht der Ausgangssituation in zentrischer Kondylenposition

Fig. 4 Vue frontale de la situation initiale; position de relation centrée

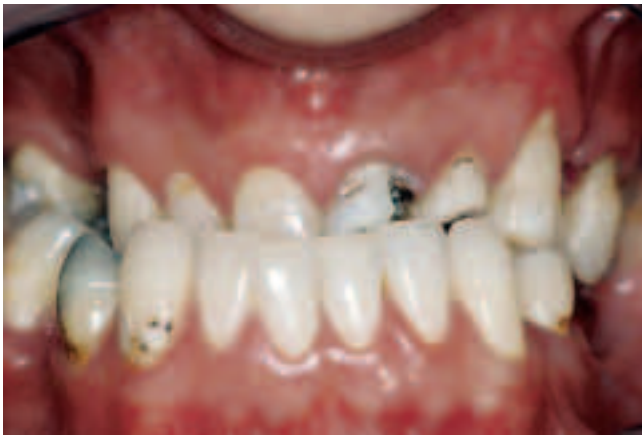

Abb. 5 Frontalansicht der Ausgangssituation in maximaler Interkuspitation

Fig. 5 Vue frontale de la situation initiale; position d'intercuspitation maximale

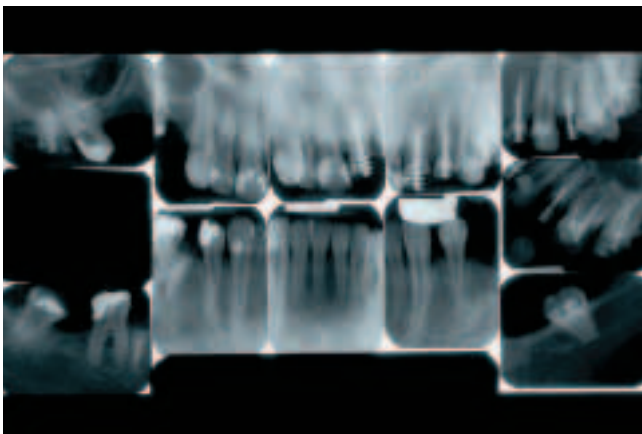


Abb. 6 Röntgenologischer Reststatus der Ausgangssituation

Fig. 6 Status radiologique des dents restantes; situation initiale

Ableiten der Modelle in die MI im Artikulator nachvollziehen (Abb. 7, 8).

In zentrischer Kondylenposition wurde nach Radierung der elongierten Zähne 26, 46 ein Oberkiefer-Wax-Up erstellt. Auf

Grund der ungünstigen Kiefer- und Zahnstellung (Kopfbiss) liess sich eine Front-Eckzahn-geschützte Okklusion nicht erreichen. Die auf dem doublierten Wax Up hergestellte Tiefziehschiene für die temporäre Restauration wurde auch als Orientierungshilfe bei der Präparation verwendet.

Der Patient wurde über die Zusammenhänge zwischen Ernährung, Bakterien, Zahnplaque, Karies, Parodontitis und der Zahnfleischblutung sowie dem möglichen Zusammenhang zwischen Parodontitis und Allgemeinerkrankungen aufgeklärt. Durch die Instruktion zur Benutzung entsprechender Zahnpflegehilfsmittel (Interdentalraumbürste, Zahnseide, elektrische Zahnbürste) konnte im Laufe der Behandlung ein zufrieden stellendes Mundhygieneniveau erreicht werden. Dies kontrollierten und verbesserten wir in Abständen durch Einfärbung mittels Plaque-Revelatoren sowie durch Zahnputzübungen.

Der Patient entschied sich nach einer umfangreichen Aufklärung über die denkbaren Behandlungsmethoden und deren Vor- und Nachteile gegen eine kieferorthopädisch-chirurgische Kombinationstherapie. Er wünschte nach Möglichkeit einen festsitzenden Zahnersatz. Eine kieferorthopädische Vorbehandlung und die prognostisch günstigere implantologische Pfeilervermehrung mussten aus finanziellen Gründen leider entfallen.

Chirurgische Vorbehandlung

Zunächst wurden in unserer Poliklinik für Chirurgische Zahn-, Mund- und Kieferheilkunde die Zähne 25, 45 operativ entfernt.

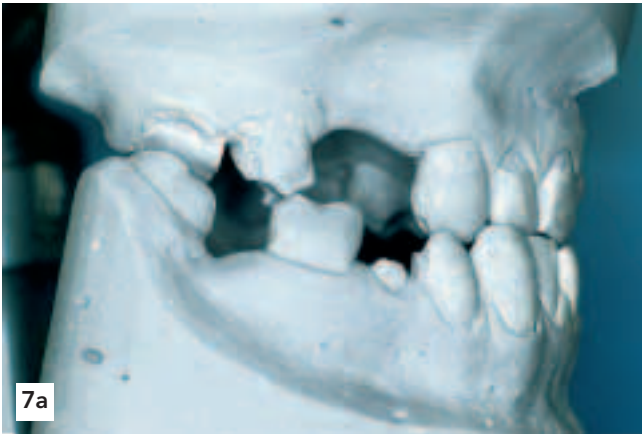
Konservierend-prothetische Vorbehandlung

Die endodontischen Schrauben der Zähne 17, 16, 21, 27 waren kariös unterwandert und sollten durch gegossene Stiftaufbauten ersetzt werden. Am Zahn 27 trat nach Entfernung der Wurzelschraube eine Blutung aus einer offensichtlich bestehenden via falsa auf, sodass der Zahn entfernt werden musste. Die Oberkiefer-Doppelmischabformung erfolgte mit zwei additionsvernetzenden Silikon-Abformmassen über die eingesetzten konfektionierten glatten ParaPost®-Abformstifte, nachdem diese im inzisalen Drittel mit Retentionen versehen wurden. Auf dem Oberkiefersägemodell aus Superhartgips wurden unter Zuhilfenahme eines Silikonsschlüssels geteilte Stiftaufbauten individuell modelliert und gegossen. Am Zahn 11 wurde ein Stiftaufbau direkt im Mund des Patienten mit Pattern Resin® modelliert.

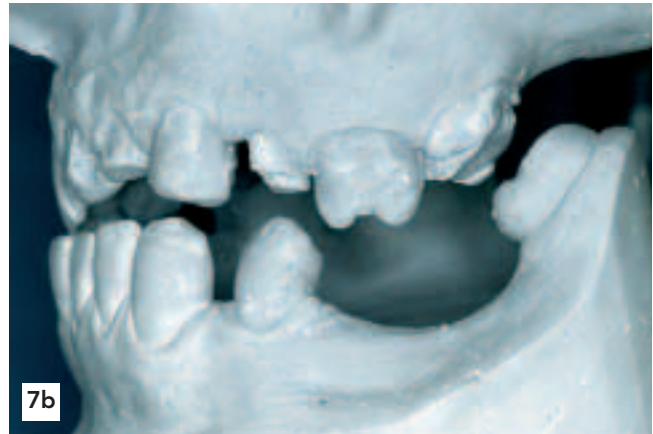
Nach der Stifteprobe und entsprechenden Silikonproben wurden die drei endodontischen Aufbauten adhäsiv definitiv befestigt und nachpräpariert. Weiterhin wurden die Zähne 13, 12, 11, 22 und 23 für die Aufnahme von Kronen vorbereitet. Zur Festlegung der erwünschten vertikalen Kieferrelation wurde vor der Präparation der Abstand zwischen den marginalen Gingivärändern der Zähne 11 und 41 bestimmt, nachdem der Patient in die ZKP geführt wurde.

Langzeitprovisorische Oberkieferversorgung

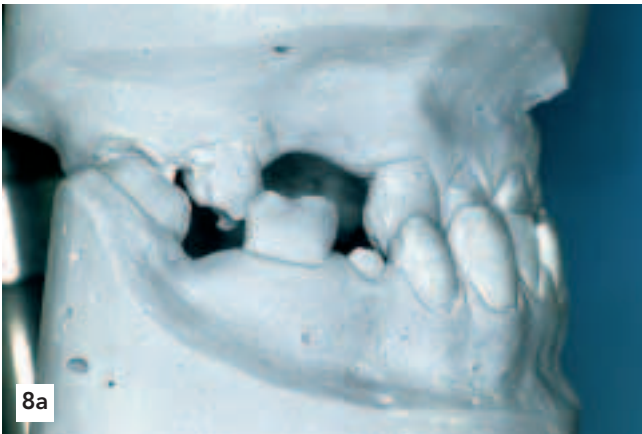Für die temporäre Restauration wurden direkt im Mund des Patienten Provisorien mit Hilfe der Tiefziehschiene hergestellt. Die Abformung der Pfeilerzähne wurde mittels Korrekturabformtechnik mit additionsvernetzenden Silikonem vorgenommen. Die Modellmontage erfolgte Infraorbital-Ebene-bezogen (UTZ et al. 1987) und nach Registrierung der Unterkieferhaltung mittels dreier Wachs-Checkbisse in zentrischer Kondylenposition (UTZ et al. 2002). Durch die vorher erfolgte Messung und die



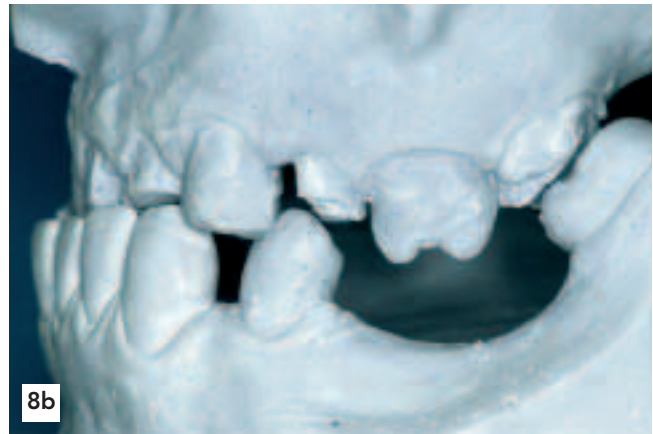7a



7b



8a



8b

Abb. 7a, b Lateralansicht rechts und links bei der Modellanalyse in zentrischer Kondylenposition im Artikulator
Abb. 8a, b Lateralansicht rechts und links nach Lösen der Kondylarfixierung und Abgleiten in MI im Artikulator

Fig. 7a, b Vue latérale gauche et droite lors de l'analyse des modèles montés en articulateur en relation centrée
Fig. 8a, b Vue latérale gauche et droite après libération des boules condyliennes de l'articulateur: à noter le glissement en IM

entsprechende Einstellung des Inzisalstiftes konnte die ungefähre Bisshöhe der Stützzähne in Kopfbissposition übernommen werden.

Die fertig gestellten langzeitprovisorischen Metallgerüste wurden nach Silanisierung mit Kunststoff verblendet. Bei der idealisierten Gestaltung des Oberkieferzahnersatzes wurde besonders auf die Harmonisierung der Okklusionsebene geachtet (flache Spee- und Wilson-Kurven). Nach dem provisorischen Zementieren (Abb. 9) der temporären Oberkieferrestauration erfolgte die okklusale Anpassung zum Gegenkiefer durch provisorische Füllungen mittels der Adhäsivtechnik an den Zähnen 38 bzw. 48. In einer ersten Stabilisierungsphase von 6 Monaten wurde die Okklusion wiederholt mit der zentrischen Kondylenposition harmonisiert und getestet, ob der Patient die deutliche Bisshebung tolerieren würde.

Reevaluation

Nach der Eingliederung des Langzeitprovisoriums im Oberkiefer bemerkten wir einen deutlichen Motivationsschub des Patienten, der sich in einer verbesserten Mundhygiene bei nur noch geringem Papillenblutungsindex äusserte.

Unterkieferversorgung

Zunächst wurden die Zähne 38, 34, 44, 46, 48 mit Aufbaufüllungen aus Komposit entsprechend der Säure-Ätz-Technik gefüllt und teilweise mit parapulpären Schrauben versehen (JENDRITZKY et al. 1997). Nach der Präparation dieser Zähne wurden sie wie

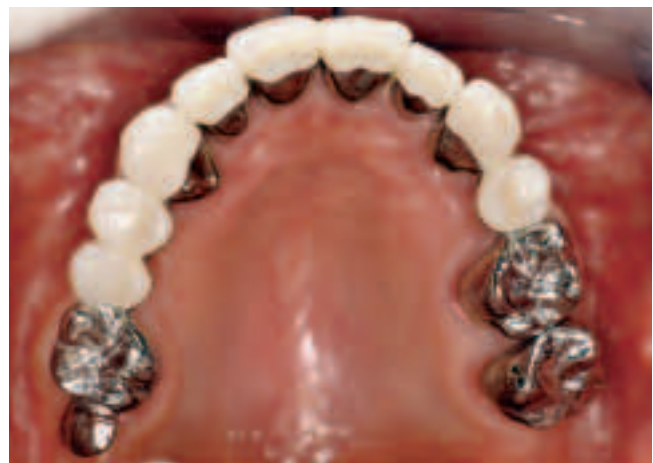

Abb. 9 Okklusalanzeige der langzeitprovisorischen Oberkieferversorgung. Mit dem distalen Anhänger regio 17 wurde eine distale Abstützung zum Zahn 48 erreicht.

Fig. 9 Vue occlusale de la réhabilitation par provisoires de longue durée. L'élément d'extension distale à la 17 a permis de stabiliser la position de la 48.

oben beschrieben abgeformt und provisorisch versorgt. Die Modellmontage erfolgte erneut Infraorbital-Ebene-bezogen und nach Registrierung der Unterkieferhaltung mittels dreier Wachs-Checkbisse in zentrischer Kondylenposition.

In den definitiven Unterkieferbrücken wurden jeweils distal der Zähne 34 sowie 44 und 46 Geschiebe aus Gründen der elastischen Unterkieferdeformation eingearbeitet (Abb. 10). Nach der Einprobe wurden die Brücken provisorisch eingesetzt.

Den sehr dankbaren, aber mittlerweile auch deutlich sensibilisierten Patienten störte der asymmetrische vestibuläre Gingiva-Verlauf an den Zähnen 13 und 23. Zur Harmonisierung der mukogingivalen Ästhetik wurde ein apikaler Verschiebelappen an 13 durchgeführt. Bei der dezenten vestibulären Ostektomie beachteten wir, dass der Abstand des prospektiven Kronenrandes zum Knochen entsprechend der biologischen Distanz etwa 2–3 mm betragen sollte (INGBER et al. 1977). Einen weiteren mukogingivalchirurgischen Eingriff zum Aufbau des resorbierten Kieferkammes regio 14, 15 und 24 lehnte der Patient ab.

Oberkieferversorgung

Nachdem die erarbeitete Unterkieferposition während einer 5-monatigen Wartezeit stabil war, wurden nach extraoraler Aufzeichnung der exzentrischen Kiefergelenkbewegungen mittels Axiografie die Zähne nachpräpariert, abgeformt (Abb. 11) und die Langzeitprovisorien durch Unterfütterung der veränderten Situation angepasst. Nach einer entsprechenden Gesichtsbogenübertragung wurde das Oberkiefersägemodell wiederum schädelbezüglich einartikuliert und der Unterkiefer mit gesperrten Wachs-Checkbiss-Registralen zugeordnet.

Intraoral wurde der Abstand zwischen dem Zahnstumpf 11 und der Schneidekante 42 diesmal mit einem Jig aus thermoplastischem Material abgegriffen (KOECK & UTZ 1995), nachdem die übrigen Provisorien wieder befestigt waren. Durch eine entsprechende Sperrung des Artikulators konnte die Bisshöhe der provisorischen Versorgung übernommen werden.

Nach der Gerüsteinprobe wurden die keramisch verblendeten Kronen 12, 11, 21, 22, 27 und die Brücken 13–17 sowie 13–26 nach erneuter Einprobe provisorisch eingefügt. Kleine Einschleifkorrekturen waren zur Optimierung der Gruppenführung notwendig. Nach einer provisorischen Tragedauer von vier Wochen und einer röntgenologischen Kontrolle (Abb. 12) wurde der Zahnersatz beider Kiefer definitiv eingesetzt (Abb. 13–17). Mit dem Patienten wurden Recallabstände von 6 Monaten vereinbart.

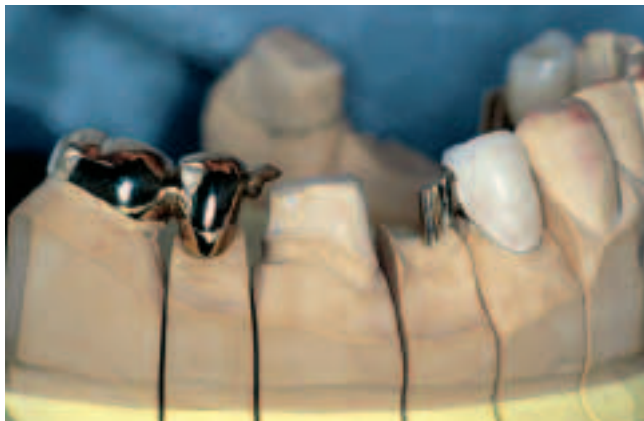

Abb. 10 Geringfügig bewegliche Gestaltung der Brückenkonstruktion im 4. Quadranten: individuell gefrästes Geschiebe distal 44 und löffelartige Auflage distal 46. Die Gestaltung soll einer Dezentrierung der Brückenanker vorbeugen.

Fig. 10 Bridge avec une liberté de mouvement de faible amplitude dans le 4^e quadrant: glissière fraisée individuellement distale à la 44 et appui occlusal en forme de cuiller distal à la 46. Cette conception est destinée à réduire le risque de descellement.

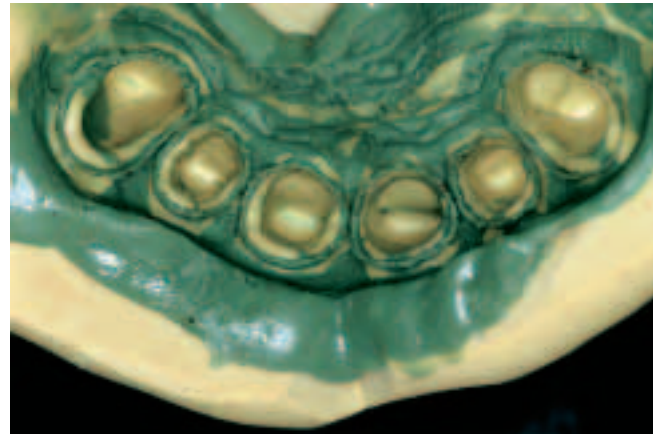


Abb. 11 Detailansicht der Oberkiefer-Korrekturabformung. Besonderer Wert wurde auf die Abformung eines Teils der subgingivalen Wurzeloberfläche gelegt, um neben einer eindeutigen Darstellung der Präparationsgrenze dem Zahntechniker eine harmonische Formung des «emergence profile» zu ermöglichen.

Fig. 11 Vue de détail de l'empreinte définitive du maxillaire supérieur. Une importance particulière a été attribuée à la bonne représentation de la partie sous-gingivale des racines, afin de préciser les limites de préparation et de permettre au technicien la réalisation d'un «profil d'émergence» harmonieux.

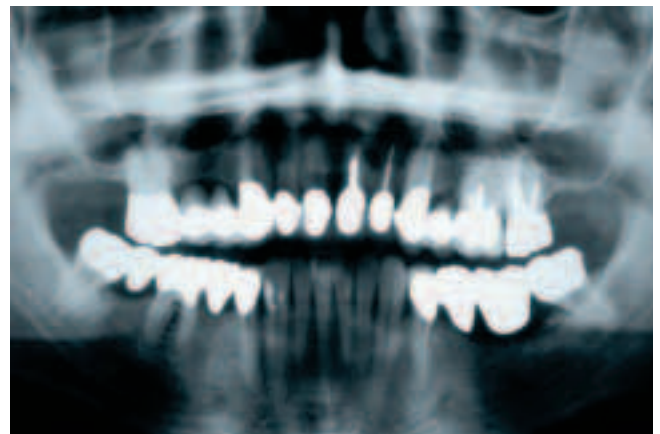


Abb. 12 Röntgenologische Kontrolle nach provisorischer Eingliederung der definitiven Restauration

Fig. 12 Contrôle radiologique après scellement provisoire des restaurations définitives.

Diskussion und Schlussfolgerungen

Zur Motivation des Patienten – seit nunmehr zwanzig Jahren die bei uns gängige Methode – setzten wir die wiederholte Demonstration der Papillenblutung ein (SAXER & MÜHLEMANN 1975). Unser Ziel war es, dem Patienten bewusst zu machen, dass alleine durch die prothetische Behandlung keine ursächliche Therapie und Prophylaxe von Karies und Parodontitis möglich ist, sondern dass das Geheimnis des Langzeiterfolges in der kontinuierlichen Anwendung einer adäquaten häuslichen Mundpflege zu suchen ist. Eine optimale präprothetische Vorbehandlung, eine gewissenhafte und konsequente Durchführung der Behandlung und eine entsprechende regelmässige Nachsorge sind von gleich wesentlicher Bedeutung (GABERTHÜEL et al. 1988, REICH 1989).

Prognostisch ist es günstiger, Patienten fest sitzend prothetisch zu versorgen, als einen abnehmbaren Zahnersatz einzugliedern (KERSCHBAUM et al. 1991, ERPENSTEIN et al. 1992).

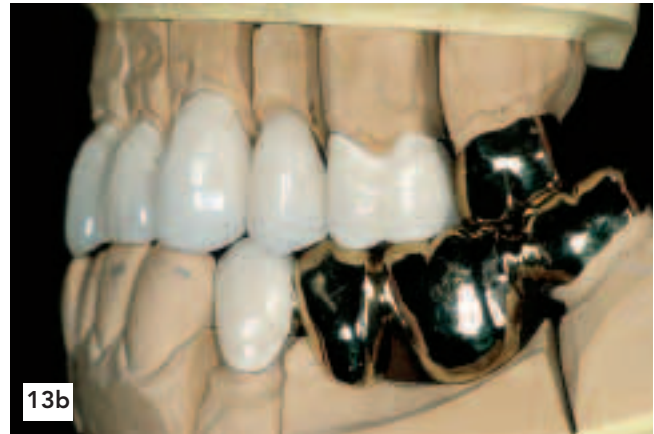
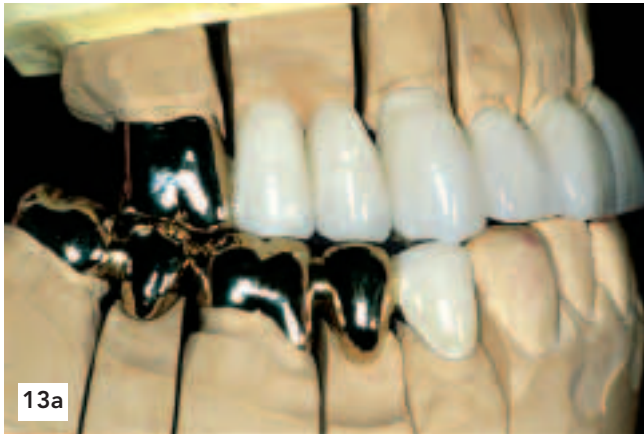
Abb. 13a, b Die fertige prothetische Restauration im Artikulator vor der definitiven Eingliederung
Fig. 13a, b Les restaurations prothétiques définitives en articulateur, avant la mise en bouche

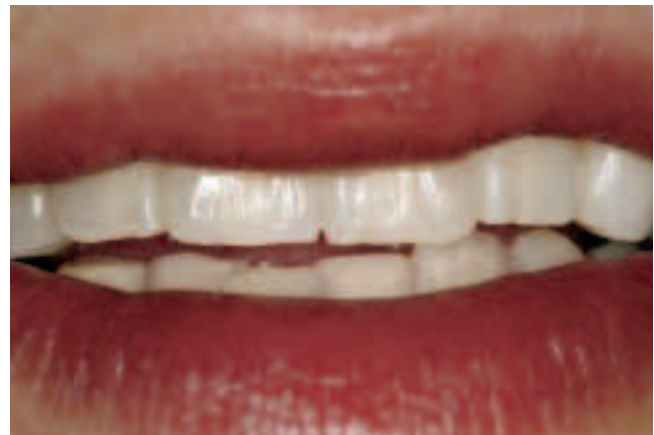
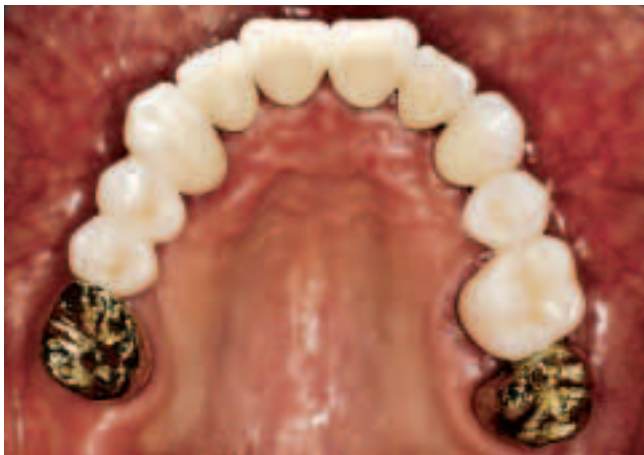
Abb. 14 Oberkiefer-Okklusalan­ sicht nach prothetischer Rehabilitation
Fig. 14 Vue occlusale du maxillaire supérieur après la réhabilitation prothétique

Abb. 16 Lippenbild nach Behandlungsabschluss
Fig. 16 Vue frontale extrabuccale à la fin du traitement

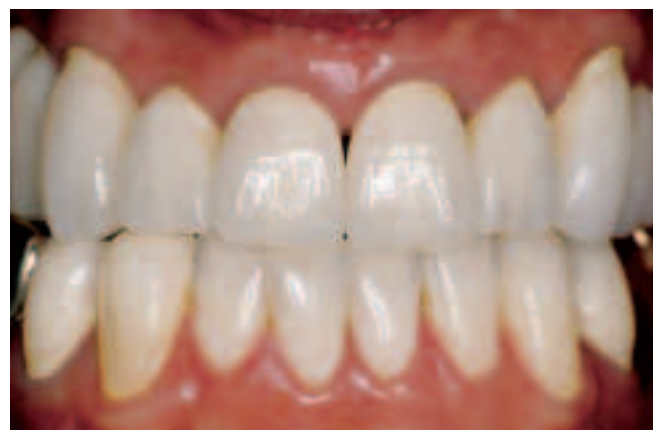
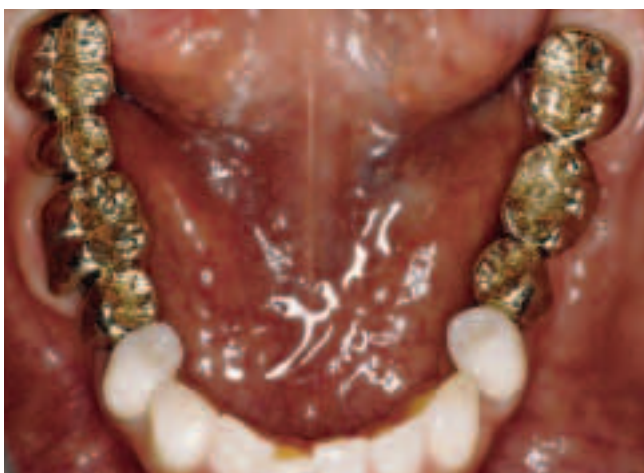
Abb. 15 Unterkiefer-Okklusalan­ sicht nach prothetischer Rehabilitation
Fig. 15 Vue occlusale du maxillaire inférieur après la réhabilitation prothétique

Abb. 17 Frontalan­ sicht nach definitiver Versorgung: Bei der Gestaltung der Incisalkantenlänge musste wegen der Kopf­bissstellung der Zähne 11, 12 ein ästhetischer Kompromiss eingegangen werden.
Fig. 17 Vue frontale intrabuccale après le scellement définitif: en raison de l'occlusion bout à bout des 11 et 12, la longueur des bords incisifs correspond à un compromis esthétique.

Entgegen dem lange Zeit postulierten Gesetz von ANTE (1926) haben häufig auch sehr weitspannige Brücken eine gute Prog-

nose (KOCHER & PLAGMANN 1988, LANG et al. 1988, NYMAN & ERICSSON 1982).

Im Unterkiefer sind nach unserer praktischen Erfahrung langspannige Seitenzahnbrücken in Bezug auf die Überlebensdauer grundsätzlich jedoch als kritisch einzustufen, wenn sie aus einem Stück bestehen. Dies hängt mit der elastischen Deformation des Unterkiefers zusammen: Muskulär bedingt verwindet sich die Mandibula um einen Drehpunkt im Bereich der Schneidezahnwurzeln. Die resultierende Verbiegung des Knochens macht sich besonders im dorsalen Unterkiefer-Seitenzahnbereich bei Kieferbewegungen bemerkbar (JUNG 1960, KOECK & SANDER 1978, MARX 1966, RICHTER 1999). Sind die Wurzeln der Unterkiefermolaren gut im Knochen verankert, weisen sie keinen Lockerungsgrad auf und sind sie nicht parodontal geschädigt, so werden die Zähne diese Bewegung gegeneinander um eine sagittale Achse mitmachen müssen. Verblockt man also die Seitenzähne im Unterkiefer über eine lange Distanz miteinander, so wird der verbindende Zementfilm zwischen Kronen und Zahnstümpfen besonders stark belastet: Ein Versagen des Zementverbundes kann im Laufe der Zeit die Folge sein. Das Risiko der Ermüdung des Zementverbundes erhöht sich, wenn die klinische Kronenhöhe der Unterkiefer-Seitenzähne zusätzlich sehr kurz ist und den Kronen eine ungenügende mechanische Retention gibt, wie es häufiger bei Unterkiefer-Weisheitszähnen vorkommt. Dies erklärt die klinische Beobachtung, dass sich Unterkiefer-Seitenzahnbrücken nach ca. 10 Jahren hin und wieder dezementieren können, wovon oft die Molaren, aber auch die Prämolaren betroffen sein können. Dies eigenen Erfahrungen entsprechend auch dann, wenn ausreichend steil präpariert und der Phosphatzement «richtig» angemischt wurde. Überraschenderweise geschieht dies auch hin und wieder bei Unterkieferbrücken mit nur einem Zwischenglied. Ohne dass derzeit eine wissenschaftliche «Evidenz» vorliegt bzw. vorliegen kann, benutzen wir bei langspannigen Unterkiefer-Seitenzahnbrücken deshalb seit über 30 Jahren meist T-Geschiebe, um so eine geringe Beweglichkeit der Brücke zu ermöglichen. Andere Arten von Geschieben können ebenfalls geeignet sein (Abb. 10). Die T-Geschiebe-Matrize sollte dabei eher am mesialen Ankerzahn distal angebracht sein, weil dort das Ausmass der Verwindung geringer ist. Für die Position der Geschiebe-Matrize am mesialen Ankerzahn spricht darüber hinaus die in der Regel vorhandene Tendenz der Zahnkipfung: Durch die Mesialkipfung der Molaren lösen sich Matrize und Patrize so nicht voneinander. Ein letzter Grund: Sollte der Zementfilm am distalen Pfeilerzahn trotz allem einmal versagen oder der Zahn aus anderen Gründen verloren gehen, so kann u.U. eine Teilprothese in dem Geschiebe verankert werden; die Konstruktion ist also mit etwas Glück dann erweiterbar. T-Geschiebe sollten bei langspannigen Brücken eingesetzt werden, damit der Patient das Zwischenglied nicht so leicht mit der Zunge anheben kann. Will man eine geteilte Brücke bei nur kurzem Zwischenglied einsetzen, so genügt sicherlich eine einfache Auflage (Interlock, Abb. 10), weil die Gefahr der Anhebung mit der Zunge dann nicht besteht. An Stelle von T-Geschieben verwenden manche Kollegen übrigens auch so genannte «Torsionsbrücken», die eine reine Drehbewegung zwischen den Ankerzähnen ermöglichen (SIEBERT G, persönliche Mitteilungen). Die Teilung von Verblockungen durch Interlocks hat darüber hinaus den Vorteil, dass die einzelnen Gussstücke auf den Pfeilern wahrscheinlich besser passen werden. Auf eine geteilte Brücke im Unterkiefer-Seitenzahnbereich kann nach unserer Meinung nur dann verzichtet werden, wenn die Zähne parodontal zwar gesund sind, jedoch einen Attachmentverlust und einen gewissen Lockerungsgrad aufweisen: Die stattfindende Knochenbewegung wird dann von den Parodontien der Pfeilerzähne auf-

gefangen. Das erklärt u.a. die langen Überlebensraten ungeteilter Unterkieferbrücken bei parodontal vorgeschädigten Gebissen in den Studien von LUNDGREN et al. (1975) und NYMAN & ERICSSON (1982).

Die Entscheidung, ob die vorhandene Unterkieferhaltung übernommen wird oder in die zentrische Kondylenposition umgestellt werden muss, ist bei jeder umfangreichen Restauration zu treffen. Die maximale Interkuspitation war im vorliegenden Fall durch Einbruch der Stützzonen sicher nicht als Referenzposition geeignet. Die ZKP stellt eine geführte «therapeutische Notposition» dar, mit all ihren sich daraus u.U. ergebenden Nachteilen (KOECK & UTZ 1995). Im vorgestellten Fall hätte eine Restauration in MI und in der entsprechend protrudierten Unterkieferhaltung aber zu einer prothetisch und funktionell schwer lösbaren ästhetischen Problematik geführt, weil ein frontaler Kopfbiss nicht erreichbar gewesen wäre.

Die langzeitprovisorische Oberkieferversorgung diente neben der Austellung ästhetischer Parameter auch der Prüfung der Toleranz der neuen Unterkiefer-Kompromiss-Position im Sinne einer fest sitzenden Therapie mit Aufbissbehelfen (ASH & RAMFJORD 1982, CARLSSON & MAGNUSSON 1999, KOECK & UTZ 1995). Da sich auch die Frage stellte, welche Kronen verblendet werden sollten, wurde das Langzeitprovisorium ab dem ersten Molaren in Vollguss gefertigt. Dies erschwerte allerdings die notwendigen Einschleifkorrekturen während der Stabilisierungsphase, so dass in dieser Beziehung die Kunststoffverblendung aller Okklusalfächen vorzuziehen gewesen wäre. Auf eine Metallunterstützung sollte aus frakturprophylaktischen Gründen und des langfristigen sicheren Sitzes wegen jedoch nicht verzichtet werden.

Unser Fall zeigt, dass bei minder ausgeprägten skelettalen Dysgnathien auch prothetische Therapiemittel zu einem für Patient und Behandler zufrieden stellenden Ergebnis führen können.

Literatur

- ANTE I H: The fundamental principles of abutments. *Mich St Dent Soc Bull* 8: 14–23 (1926)
- ASH M M, RAMFJORD S P: An introduction to functional occlusion. 1. Aufl. WB Saunders Company, Philadelphia, pp. 181–210 (1982)
- AUSTERMANN K H: Chirurgische Behandlung der Dysgnathien. In: HORCH H H (Hrsg.): *Mund-Kiefer-Gesichtschirurgie II*. 2. Aufl., Urban & Schwarzenberg, München, pp. 105–195 (1991)
- CARLSSON G E, MAGNUSSON M: Behandlung Temporomandibulärer Funktionsstörungen in der Praxis. 1. Aufl. Quintessenz, Berlin, pp. 101–129 (1999)
- DRESCHER D: Kieferorthopädisch-chirurgische Kombinations-therapie. In: SCHMUTH G P F, VARDIMON A D (Hrsg.): *Kieferorthopädie*. 3. Aufl. Thieme, Stuttgart, pp. 380–418 (1994)
- ERPENSTEIN H, KERSCHBAUM T, FISCHBACH H: Verweildauer und klinische Befunde bei Kronen und Brücken – Eine Langzeitstudie. *Dtsch Zahnärztl Z* 47: 315–319 (1992)
- GABERTHÜEL T, BARBAKOW F, LUTZ F: Recall – Bedeutung und Praxis von Recall/Nachsorge. *Schweiz Monatsschr Zahnmed* 98: 251–256 (1988)
- INGBER J S, ROSE L F, SVERIGES T T, COSLET J G: The «biological width» – a concept in periodontics and restorative dentistry. *Alpha Omegan* 70: 62–65 (1977)
- JENDRITZKY F M, UTZ K-H, GRÜNER M: Haltekraft von Kronen mit parapulpär verankerten Komposit-Aufbaufüllungen. *Dtsch Zahnärztl Z* 52: 15–8 (1997)

- JUNG F: Die funktionell-elastische Deformation des Kieferknochens und die Eigenbeweglichkeit der Zähne. Schweiz Monatsschr Zahnheilk 70, 17–30 (1960)
- KERSCHBAUM T, PASZYNA C, KLAPP S, MEYER G: Verweilzeit- und Risikofaktorenanalyse von Kronen und Brücken. Dtsch Zahnärztl Z 46: 20–24 (1991)
- KOCHER T, PLAGMANN H C: Der radektomierte Molar als Pfeilerzahn. Dtsch Zahnärztl Z : 43: 725–728 (1988)
- KOECK B, SANDER G: Über die elastische Deformation der Unterkieferspange. Dtsch Zahnärztl Z 33, 254–261 (1978)
- KOECK B, UTZ K-H: Rekonstruktive Massnahmen. In: KOECK B (Hrsg.): Funktionsstörungen des Kauorgans. 3. Aufl. Urban & Schwarzenberg, München, pp. 281–321 (1995)
- LANG N P, SIEGRIST B E, BRÄGGER U: Strategisch wichtige Pfeiler. Schweiz Monatsschr Zahnmed 98: 633–641 (1988)
- MARX H: Die funktionsbedingten elastischen Deformierungen der menschlichen Mandibula. Med Habil Schr, Mainz (1966)
- NYMAN S, ERICSSON I: The capacity of reduced periodontal tissues to support fixed bridgework. J Clin Periodontol 9: 409–414 (1982)
- LUNDGREN D, NYMAN S, HEIJL L, CARLSSON G E: Functional analysis of fixed bridges on abutment teeth with reduced periodontal support. J Oral Rehabil 2: 105–116 (1975)
- REICH E: Effizienz von Nachsorgeprogrammen bei parodontal behandelten Patienten – eine Literaturübersicht. Dtsch Zahnärztl Z 44: 307–311 (1989)
- RICHTER E J: Prothetik im Unterkiefer. Schweiz Monatsschr Zahnmed 109, 117–126 (1999)
- SAXER U P, MÜHLEMANN H R: Motivation und Aufklärung. Schweiz Monatsschr Zahnheilk 85: 905–919 (1975)
- SILNESS J, LÖE H: Periodontal disease in pregnancy. Acta Odontol Scand 22: 121–135 (1964)
- UTZ K H, LEHNER B, SWOBODA R, DUVENBECK H, OETTERSCHAGEN K: Paraokklusale Axiographie: Zur Lage der individuellen terminalen Scharnierachse bei Vollbezahnten. Zahnärztl Welt 96: 706–712 (1987)
- UTZ K H, MÜLLER F, LÜCKERATH W, FUSS E, KOECK B: Accuracy of check-bite registration and centric condylar position. J Oral Rehabil 29: 458–466 (2002)

Materialliste

- Ultrapak® Fa. Ultradent Products
- President® putty/light body: Fa. Coltène-Whaledent
- Pattern Resin®: Fa. GC Corporation, Tokio, Japan
- Xantropren® L blau: Fa. Heraeus Kulzer
- Panavia®FTC: Fa. Cavex/Kuraray
- Remanium GM 800: Fa. Dentaureum
- Rocatec®: Fa. Espe
- Solidex®: Fa. Shofu
- Tetric®/Syntac® classic: Fa. Vivadent
- 84 PCR® Pins: Fa. Komet
- Achsiograph®: Fa. SAM
- Ducera® Gold: Fa. Ducera
- Degunorm®: Fa. Degussa Dental
- Temp Bond®: Fa. Kerr
- Harvard® Cement normalabbindend: Fa. Richter & Hoffmann