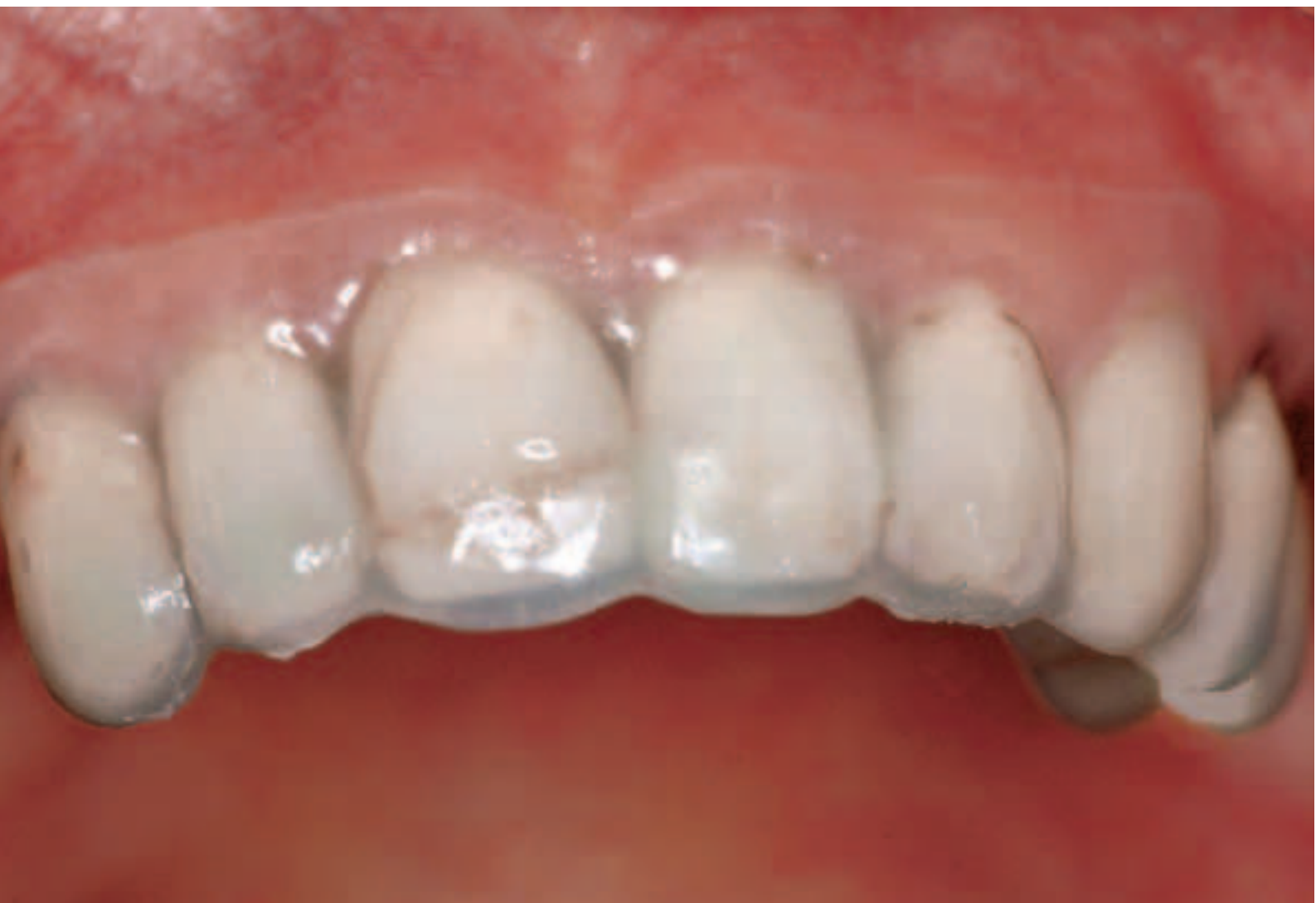
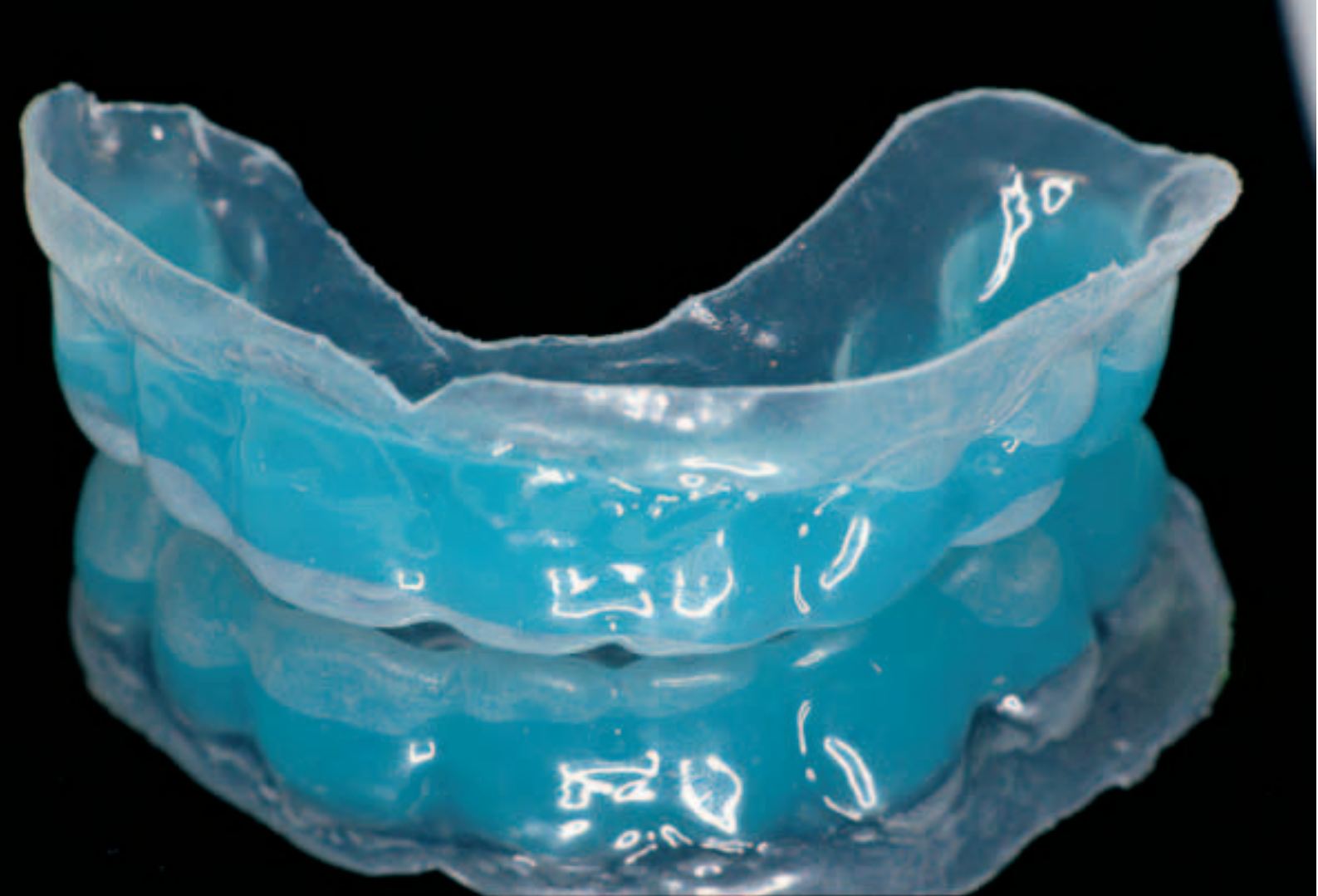


Konzepte zur Prophylaxe und Therapie strahlungsbedingter Nebenwirkungen

Michael Bornstein¹, Daniel Buser¹, Andreas Filippi²

¹ Klinik für Oralchirurgie und Stomatologie, Zahnmedizinische Kliniken der Universität Bern

² Klinik für zahnärztliche Chirurgie, Radiologie, Mund- und Kieferheilkunde, Zentrum für Zahnmedizin der Universität Basel

Schlüsselwörter: Strahlentherapie, radiogene Karies, Fluoridierung, Osteoradionekrose

Korrespondenzadresse:

Dr. med. dent. Michael Bornstein
Klinik für Oralchirurgie und Stomatologie
Zahnmedizinische Kliniken der Universität Bern
Freiburgstrasse 7, 3010 Bern
E-Mail: michael.bornstein@zmk.unibe.ch
Tel. 031/632 25 63, Fax 031/632 98 84

(Texte français voir page 971)

Patienten mit Malignomen im Kopf-Hals-Bereich, die strahlentherapeutisch behandelt werden, sind als Risikopatienten zu betrachten. Für diese Patienten sollte vor, während und nach der Radiotherapie ein interdisziplinäres Team zur Betreuung zur Verfügung stehen. Vor einer Strahlentherapie muss eine eingehende zahnärztliche Befundaufnahme mit klinischer und radiologischer Diagnostik erfolgen, um die Therapieschritte zu planen. Für jeden Patienten sollten die therapeutischen und prophylaktischen Massnahmen individuell erfolgen, wobei sich die an der Klinik für Oralchirurgie der Universität Bern verwendete Einteilung der Patienten anhand der verabreichten Gesamtdosis (< 40 Gy, 40–50 Gy, > 50 Gy) anbietet. Während einer Strahlentherapie müssen Patienten wöchentlich kontrolliert werden, insbesondere um die Beschwerden zu mildern, die aus der Mukositis resultieren. Nach der Radiotherapie steht die Behandlung der Xerostomie und die Vermeidung von oralchirurgischen Eingriffen im Vordergrund. Eine konsequent durchgeführte zahnärztliche Behandlung vor der Strahlentherapie und regelmässige Kontrolluntersuchungen während und nach Radiatio sind daher unabdingbar.

Einleitung

Die Strahlentherapie ist in der modernen Tumorthherapie eine etablierte Methode bei Malignomen im Kopf-Hals-Bereich, die entweder isoliert oder in Kombination mit chirurgischen Massnahmen und/oder Chemotherapeutika eingesetzt wird. Neben den positiven Auswirkungen auf das Tumorgewebe kommt es jedoch speziell in der Mundhöhle zu teilweise lebenslangen Nebenwirkungen, die den Patienten neben seiner Grunderkrankung zusätzlich physisch und psychisch belasten. Für den betreuenden Zahnarzt sind Kenntnisse über die Nebenwirkungen der Strahlentherapie sehr wichtig, um dem Patienten eine optimale Prävention vor zusätzlichen Schäden in der Mundhöhle bieten zu können.

Oben: Frontale Ansicht einer mit pH-neutralem Natriumfluoridgel beschickten Miniplastschiene.

En haut: Vue frontale d'une gouttière en résine thermoformée chargée de gel de fluoruration à pH neutre.

Unten: Eingesetzte Fluoridierungsschiene im Oberkiefer. Die Miniplastschiene sollte etwa drei Millimeter über den Margo gingival hinausreichen.

En bas: Gouttière de fluoruration mise en place dans le maxillaire supérieur. Les contours de la gouttière en résine devraient dépasser de quelque 3 mm le rebord gingival.

Innerhalb weniger Wochen nach Beginn der Radiatio manifestieren sich die akuten Strahlenfolgen: die Mukositis in ihren unterschiedlichen Schweregraden, die Xerostomie, orale Infektionen wie die Candidiasis und die Beeinträchtigung des Geschmacksinnes. Als Spätfolgen bzw. -komplikationen haben die Strahlenkaries, der Trismus und insbesondere die Osteoradionekrose klinische Bedeutung (BORNSTEIN et al. 2001). Die Prävention und – falls erforderlich – die Therapie dieser kurzfristig oder später eintretenden strahlungsbedingten Nebenwirkungen stellt im Einzelfall eine grosse Herausforderung für die begleitenden Mediziner und Zahnmediziner dar. Um den Patienten optimal zu begleiten, sollte ein interdisziplinäres Team zur Verfügung stehen. Dieses besteht im Idealfall aus einem Radioonkologen, einem Kiefer-Gesichtschirurgen und/oder Hals-Nasen-Ohren-Arzt und einem Zahnarzt. Die Beteiligung des Zahnarztes ist bei der Strahlentherapie im Kopf-Hals-Bereich eine *Conditio sine qua non*, da nur so der Entstehung schwerer Nebenwirkungen vorgebeugt werden kann (SONIS & KUNZ 1988, LIZI 1992) (Abb.1). Eine gute interdisziplinäre Kooperation führt darüber hinaus auch zu einem besseren Verständnis der jeweiligen fachspezifischen Probleme (ALLARD et al. 1993). Der Zahnarzt sollte so früh wie möglich in die Behandlung des Patienten, für den eine Strahlentherapie geplant ist, einbezogen werden, so dass erforderliche zahnärztliche Therapieschritte den Beginn der Radiotherapie nur unwesentlich oder idealerweise gar nicht verzögern. Das Ausmass der Nebenwirkungen einer Strahlentherapie ist von zahlreichen Faktoren abhängig. Dazu gehören die Strahlenart, die Höhe der Einzeldosis, die Art des bestrahlten gesunden Gewebes und vor allem die Höhe der Gesamtdosis. Die Strahlendosis zur Behandlung von Malignomen in Kopf-Hals-Bereich ist individuell verschieden und richtet sich nach Lokalisation, Ausbreitung und Typ des Tumors und danach, ob die Radiotherapie die alleinige Behandlungsform bleibt oder adjuvant neben einem chirurgischen Eingriff beziehungsweise einer Chemotherapie eingesetzt wird. Damit das Spektrum an therapeutischen und prophylaktischen Massnahmen für den behandelnden Zahnarzt bereits vor Beginn der Bestrahlung transparent wird, bietet sich folgende, an der Klinik für Oralchirurgie und Stomatologie der Universität Bern gebräuchliche Einteilung der Patienten anhand der zu verabreichenden Gesamtdosis an:

- Patienten mit einer Gesamtdosis unter 40 Gray (geringe Dosis)
 - Patienten mit einer Gesamtdosis zwischen 40 bis 50 Gray (mittlere Dosis)
 - Patienten mit einer Gesamtdosis über 50 Gray (hohe Dosis)
- Im Folgenden soll ein Überblick über die zahnärztlichen Massnahmen zur Prophylaxe und Therapie strahlungsbedingter Nebenwirkungen gegeben werden. Behandelt werden Szenarien, bei denen der Zahnarzt bereits vor, erst während oder (lange) nach einer Strahlentherapie mit dem Patienten konfrontiert wird. Die Empfehlungen erfolgen – wie oben angegeben – immer in Abhängigkeit von der Gesamtdosis der Strahlentherapie.

Betreuung des Patienten vor einer Strahlentherapie

Im günstigsten Fall wird der Zahnarzt bereits vor Beginn der Strahlentherapie in die Diagnostik und Therapie miteinbezogen. Die wichtigste Aufgabe besteht zunächst in der sorgfältigen klinischen und radiologischen Untersuchung der Mundhöhle, wobei speziell auf die im Strahlengebiet gelegene Region zu achten ist. Um eine exaktere Planung zu ermöglichen, sollte das Strahlengebiet vom Radioonkologen zum Beispiel auf einem dafür vorgesehenen Schema mit der geplanten Gesamtdosis vermerkt sein.

Die klinische Erstuntersuchung umfasst eine extra- und intraorale Befunderhebung, wobei auf den Zustand von Mukosa, Gingiva, Zähnen, bestehenden Füllungen, Kronen, Brücken und Prothesen zu achten ist. Sämtliche Zähne sollten auf ihre Sensibilität überprüft werden (thermisch oder elektrisch). Insbesondere bei den Zähnen im Strahlenfeld müssen die Sondierungstiefen und ein möglicher Furkationsbefall der Molaren ermittelt werden. Die maximale Mundöffnung ist in der Krankengeschichte des Patienten zu notieren, dessen Kaumuskelatur oder dessen Kiefergelenk im Strahlenfeld liegt, um die Ausbildung eines Trismus sicher diagnostizieren und – falls notwendig – adäquat behandeln zu können (Abb. 2).

Bei der radiologischen Untersuchung sollte für alle Patienten standardmässig ein Orthopantomogramm angefertigt werden, welches bei Bedarf durch weitere Einzelröntgenbilder ergänzt

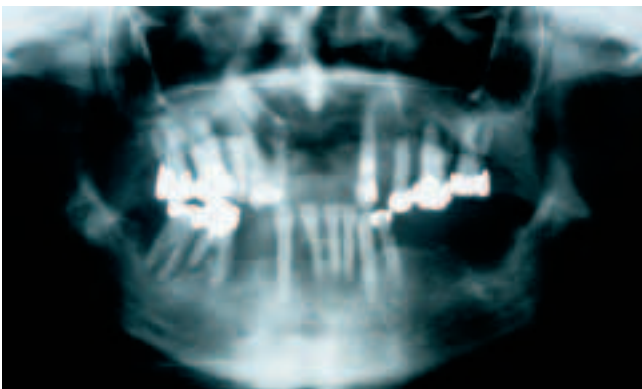


Abb. 1 Situation nach Radiatio ohne vorherige zahnärztliche Saniierung: Ausgeprägte Parodontitis marginalis und Zahn 13 retiniert mit Karies. Es besteht ein hohes Osteoradionekrosesrisiko.

Fig. 1 Situation après radiothérapie sans assainissement dentaire préalable: parodontite sévère généralisée; 13 incluse présentant une destruction importante par la carie. Le risque d'ostéoradionécrose est très élevé.

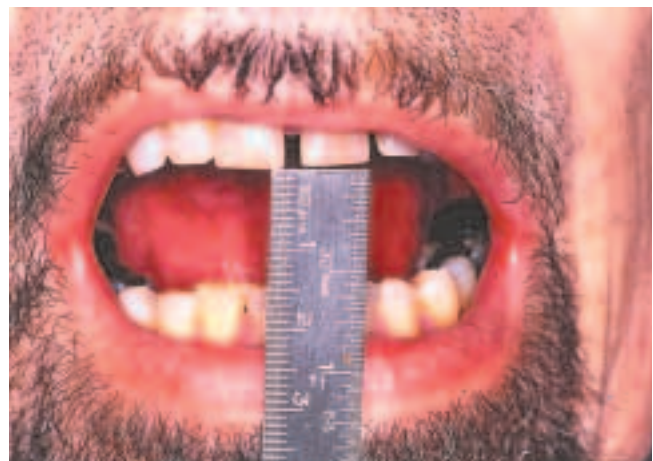

Abb. 2 Trismus nach einer Strahlentherapie mit einer Gesamtdosis über 70 Gray. Die Schneidekantendistanz beträgt 15 Millimeter.

Fig. 2 Trismus après une radiothérapie avec une dose totale supérieure à 70 Gray. L'ouverture buccale est seulement 15 mm.

werden kann. Nur so können vor Beginn der Strahlentherapie Risikofaktoren wie apikale Pathologien, Zysten, retinierte Zähne oder auch verbliebene Wurzelreste erkannt werden.

Nach der initialen Befundaufnahme erfolgt die Planung der zahnärztlichen Therapieschritte. Diese muss dem Radioonkologen unter der Angabe des zeitlichen Ablaufs schriftlich mitgeteilt werden. Das Ziel der zahnärztlichen Therapie ist letztlich ein Kompromiss. Einerseits sollte angestrebt werden möglichst viele Zähne zu erhalten, um die Lebensqualität während und nach der Tumorbehandlung nicht noch mehr zu verschlechtern. Andererseits sind jedoch jegliche zahnärztlich-chirurgische, parodontologische oder endodontische Eingriffe während oder in den Jahren nach Strahlentherapie bei Strahlendosen über 50 Gy möglichst zu vermeiden.

Um dem Zahnarzt die Entscheidung zwischen einer zurückhaltenden Therapie und einer Zahnsanierung mit multiplen Extraktionen zu vereinfachen, sollte er sich gleich zu Beginn der Behandlung folgende grundsätzliche Frage stellen: Kann man von einem Patienten, der gerade mit der Diagnose eines Malignoms konfrontiert wurde und der in wenigen Tagen einer Radiotherapie ausgesetzt sein wird, erwarten, dass er Gewohnheiten bezüglich seiner jahrzehntelang geübten Mundhygiene ändert? Es gilt zu bedenken, dass der überwiegende Anteil der betroffenen Patienten aus starken Rauchern und Alkoholikern mit vernachlässigter Mundhygiene besteht. Man sollte daher im Rahmen der zahnärztlichen Therapieplanung bei zweifelhafter Prognose der Zähne im Bestrahlungsfeld und/oder mangelnder Motivationsbereitschaft des Patienten einer eher grosszügigen zahnärztlich-chirurgischen Intervention den Vorzug geben (WAGNER et al. 1986, FILIPPI & GEIGER 1992). Ein nicht zu vernachlässigender Faktor bei der Planung spielt auch die Gesamtdosis der Radiatio (Tab. I), die einen wesentlichen Einfluss auf die zahnärztliche Therapieplanung haben muss.

Sind Extraktionen oder chirurgische Entfernungen von nicht-erhaltungswürdigen Zähnen geplant, sollte auf ein möglichst gewebeschonendes Vorgehen geachtet werden. Um die Wundheilung nicht zu verzögern, scharfe Knochenkanten oder eine postoperative Wundinfektion möglichst zu vermeiden, sollten nach einem zahnärztlich-chirurgischen Eingriff immer eventuelle Knochenkanten sorgfältig geglättet und die Wundränder mit Hilfe von Situationsnähten zumindest adaptiert werden.

Besonders im Unterkiefer sollte – wann immer möglich – auf eine Aufklappung verzichtet werden, da diese Einfluss auf die Vaskularisierung des Knochens hat. Um einer Wundinfektion mit resultierender Verzögerung des Beginns der Strahlentherapie weitgehend vorzubeugen, sollte zumindest perioperativ und in Abhängigkeit von vorhandenen Risikofaktoren postoperativer Heilungsstörungen (Malignom, Rauchen, schlechte Mundhygiene) auch postoperativ antibiotisch behandelt werden. Um das Risiko einer Osteoradionekrose möglichst gering zu halten, ist der Wundheilung vor Radiatiobeginn genügend Zeit einzuräumen. Als ideal wird eine Heilungsphase von zwei bis drei Wochen angesehen und sollte wann immer möglich eingehalten werden (MARX & JOHNSON 1987). In der Realität bleibt aber häufig in Abhängigkeit von der Aggressivität des Tumors deutlich weniger Zeit.

Vor Beginn einer Radiotherapie sollte bei allen bezahnten Patienten die Zahnpflege und die Kooperationsbereitschaft durch umfangreiche und wiederholte Mundhygieneinstruktionen verbessert werden. Es gilt, dem Patienten eine geeignete Putztechnik in Verbindung mit dem Gebrauch einer fluoridhaltigen Zahnpaste und die korrekte Reinigung der Interdentalräume mit Zahnseide oder Bürstchen zu instruieren. Zudem sollte vor Beginn der Strahlentherapie eine supra- und subgingivale Zahnreinigung durchgeführt werden. Zahnlose Patienten werden angehalten, ihre Prothesen morgens und abends mit einer speziellen Prothesenbürste und alkalifreier Seife zu reinigen. Motivation, Instruktion und Kontrolle von Hygienemassnahmen stellen eine *Conditio sine qua non* vor jeder Strahlentherapie dar, reichen aber als alleinige Massnahmen nicht zur Prävention einer Strahlenkaries aus (JANSMA et al. 1989). Zusätzlich sollte ein pH-neutrales Natriumfluoridgel mittels einer Fluoridierungsschiene (Abb. 3, 4, 5) appliziert werden. Zur Herstellung der Schienen werden nach der initialen Befundaufnahme und Therapieplanung Alginatabformungen des Ober- und Unterkiefers vorgenommen. Die Fluoridierungsschienen sollten etwa drei Millimeter über den Margo gingivae hinausreichen und den Zähnen gut anliegen, um eine möglichst optimale Bedeckung mit Fluorgel zu erreichen. Die Patienten sind zu instruieren, die Schienen einmal täglich für etwa fünf Minuten zu tragen, idealerweise direkt vor dem Zubett-Gehen.

Tab. I Planungskonzept für zahnärztliche Therapien vor Beginn der Radiatio

Patienten mit einer Gesamtdosis unter 40 Gray (geringe Dosis)	Patienten mit einer Gesamtdosis zwischen 40 bis 50 Gray (mittlere Dosis)	Patienten mit einer Gesamtdosis über 50 Gray (hohe Dosis)
<ul style="list-style-type: none"> - Vor Beginn der Strahlentherapie nur die nicht erhaltungswürdigen Zähne entfernen (nach der Strahlentherapie können zahnärztliche Therapien, wie Wurzelkanalbehandlungen oder Zahnentfernungen, grundsätzlich durchgeführt werden) 	<ul style="list-style-type: none"> - Zähne mit einer unsicheren Prognose und alle nicht erhaltungswürdigen Zähne werden entfernt - Die Indikation zur Zahnentfernung ist deutlich strenger, verglichen mit einer Strahlendosis < 40 Gy 	<ul style="list-style-type: none"> - Sämtliche Zähne, die in den Jahren nach der Strahlentherapie Probleme machen könnten, werden entfernt - Die Indikation zur Zahnentfernung ist sehr streng, insbesondere im Unterkiefer - Folgende Zähne werden entfernt: <ul style="list-style-type: none"> - Zähne mit apikalen Pathologien - Pulpatote Zähne - Zähne mit profunder Karies und Pulpabeteiligung - Zähne mit Sondierungstiefen über 5 mm und/oder Furkationsbefall - Wurzelreste - Teilretinierte oder retinierte Zähne, die nicht knöchern impaktiert sind

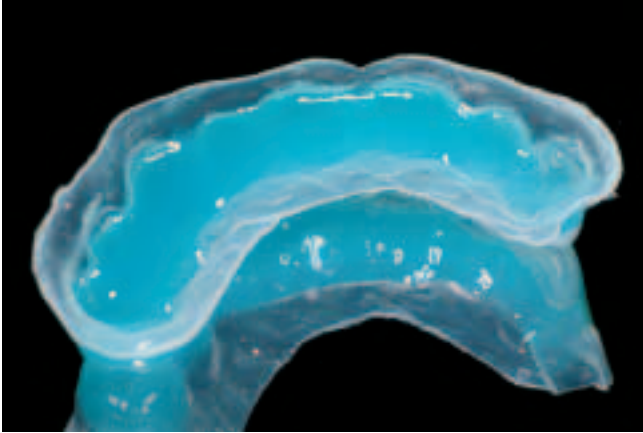


Abb. 3 Okklusale Ansicht einer mit pH-neutralem Natriumfluorid-gel beschickten Minioplastschiene.

Fig. 3 Vue occlusale d'une gouttière en résine thermoformée chargée de gel de fluoruration à pH neutre.

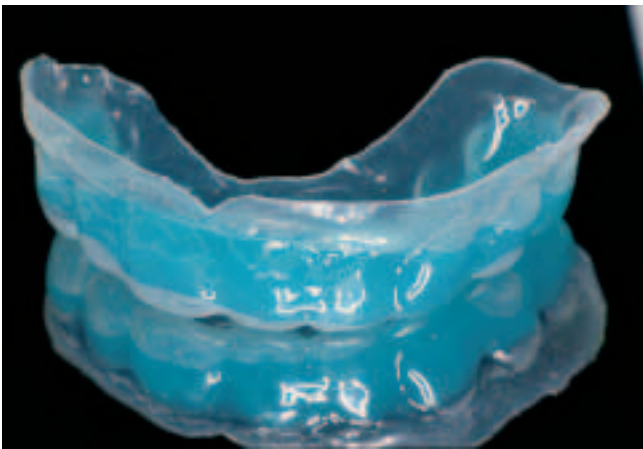

Abb. 4 Frontale Ansicht der Fluoridierungsschiene.

Fig. 4 La même gouttière en vue frontale.

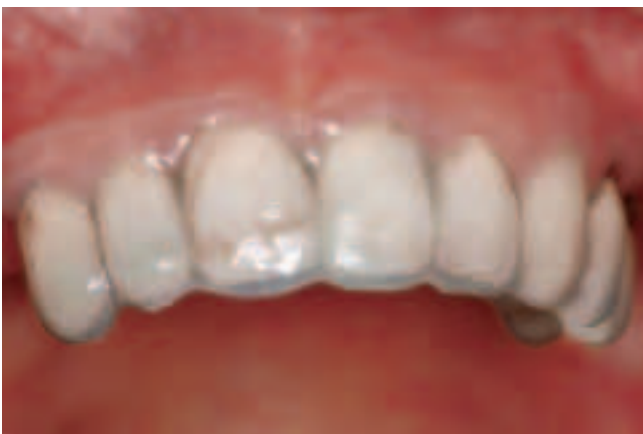

Abb. 5 Eingesetzte Fluoridierungsschiene im Oberkiefer. Die Minioplastschiene sollte etwa drei Millimeter über den Margo gingivae hinausreichen.

Fig. 5 Gouttière de fluoruration mise en place dans le maxillaire supérieur. Les contours de la gouttière en résine devraient dépasser de quelque 3 mm le rebord gingival.

Da die Nahrungszufuhr für viele Patienten während und nach der Strahlentherapie – bedingt durch eine temporäre oder le-

benslange Hyposalivation und eine zum Teil stark ausgeprägte Mukositis – äusserst schmerzhaft ist, kommt der Ernährungsberatung eine zentrale Rolle zu. Bei der verschriebenen Diät sollte aber darauf geachtet werden, dass niedermolekulare Kohlenhydrate weitgehend vermieden, erosive Getränke aufgrund fehlender remineralisierender Wirkung des Speichels nicht konsumiert (RATEITSCHAK et al. 1988) und die Patienten generell zu einer erhöhten Flüssigkeitszufuhr angehalten werden. Da Alkohol und Tabakwaren die Mukosa zusätzlich irritieren, sollten diese während und auch nach Radiatio möglichst nicht mehr konsumiert werden; dies gelingt jedoch bei vielen Patienten nicht. Die Mundschleimhaut wird durch die Strahlentherapie auch sehr anfällig auf mechanische Irritationen. Deshalb gilt es, vor Beginn der Radiatio auch auf allfällige Irregularitäten oder scharfe Kanten bei Füllungen, Kronen, Brücken oder abnehmbaren Prothesen zu achten. So wird das Auftreten von Osteoradionekrosen des Kieferknochens, ausgelöst durch Prothesendruckstellen, nicht selten beobachtet (EGGERT et al. 1985, FILIPPI 1993). Wurden vor Beginn der Strahlentherapie Zähne entfernt, dürfen bei Strahlendosen über 40 Gy keine Interimsprothesen eingegliedert werden. Die Entscheidung über den Zeitpunkt des Eingliederns einer Prothese ist unter anderem von der Ausdehnung des Strahlenfeldes abhängig und somit im Einzelfall zu treffen. Diskutiert werden Zeiträume zwischen drei bis zwölf Monaten nach Abschluss der Strahlentherapie (WANGERIN et al. 1986, FILIPPI 1993).

Betreuung des Patienten während einer Strahlentherapie

Während einer Strahlentherapie gilt es, auf den Erhalt einer optimalen Mundhygiene zu achten und die Beschwerden, die aus der Mukositis resultieren, zu mildern. Die Patienten sollten daher wöchentlich einmal durch den Zahnarzt kontrolliert und beraten werden. Nur so können zusätzliche therapeutische Schritte unverzüglich eingeleitet werden.

Wird die Mundhygiene für den Patienten durch die Mukositis zu schmerzhaft und daher unmöglich, muss während jeder wöchentlichen Kontrolle eine gründliche Zahnreinigung – eventuell mit Hilfe eines Oberflächenanästhetikums – erfolgen. Diesen Patienten wird eine 0,1 oder 0,2%ige chlorhexidinhaltige Spüllösung für die Dauer der Radiatio verschrieben, welche sie zwei- bis dreimal pro Tag anwenden sollen (KATZ 1982). Mit diesem Vorgehen kann eine hohe Plaquerreduktion erzielt werden.

Die Schwere der strahleninduzierten Mukositis erzwingt nicht selten eine Unterbrechung der Strahlentherapie. Die Schleimhautreaktion ist gar mit bis zu 86% bei weitem der häufigste Auslöser für Behandlungspausen (HERRMANN et al. 1994). Aufgabe des Zahnarztes ist es, die Mukositis zu vermindern, mit dem Ziel, Behandlungsunterbrechungen zu vermeiden und so den therapeutischen Erfolg der Radiatio nicht zu gefährden. Gute Resultate lassen sich mit der Anwendung von Mundspüllösungen auf Kamillenbasis (beispielsweise Kamillosan®) erzielen, die mehrmals täglich angewandt werden. Neben antiinflammatorischer Wirkung tritt auch ein antimikrobieller und spasmolytischer Effekt ein (CARL & EMRICH 1991). Spüllösungen mit alkoholischen Zusätzen sollen prinzipiell gemieden werden, da sie zusätzlich zur Xerostomie austrocknend wirken. Die strahlenbedingte Mukositis kann auch zu schweren Schluckbeschwerden führen, die mit 2%igen Lösungen von Lokalanästhetika vor und während der Mahlzeiten gelindert werden können. Beim Schweregrad einer Mukositis spielt die orale Mikroflora eine entscheidende Rolle. Durch direkte Strahlenschä-

digung des Epithels wird die Integrität der Schleimhautbarriere gestört, so dass Infektionen vermehrt auftreten. Zur Bekämpfung der relativ häufigen Infektion mit *Candida albicans* hat sich die Gabe von Amphotericin B als Lutschtablette beziehungsweise bei ausgeprägter Xerostomie als Suspension (zum Beispiel Ampho-Moronal®) bewährt. Alternativ steht die zeitlich begrenzte Behandlung mit einer Suspension oder Salbe von Nystatin zur Verfügung. Bei schweren Formen der Xerostomie nach Bestrahlung klagen die Patienten über Durst, ein brennendes Gefühl im Mund sowie Schwierigkeiten beim Essen, Schlucken und Sprechen. Es gilt, zwei Gruppen von Patienten zu unterscheiden: solche, bei denen die Speichelsekretion noch stimuliert werden kann, und andere, bei denen die Stimulation keinen oder nur einen unzureichenden Effekt hat (VISSINK et al. 1987). Voraussetzung für die Wirksamkeit speichelstimulierender Mittel ist ein noch funktionsfähiges Speicheldrüsenparenchym. Die Stimulation kann gustatorisch, durch mechanische Reize (wie Massage oder Kauen) und durch Pharmazeutika (zum Beispiel durch direkte oder indirekte Parasympatikomimetika) erfolgen. Pharmazeutika können durch ihre Nebenwirkungen nur begrenzt eingesetzt werden (CARL 1995). Bei einer symptomatischen Behandlung der strahlenbedingten Xerostomie kommen Speichlersatzmittel in Betracht. Diese bilden eine schleimähnliche Schicht, die die Schleimhaut möglichst gut und lange befeuchten soll, damit diese nicht austrocknet. Die Schleimschicht sorgt zudem für einen mechanischen Schutz und verbessert zum Teil die Retention von Prothesen. Die Speichersubstitute enthalten meist Carboxymethylzellulose oder Muzine, Sorbitol oder Xylitol und Kalzium- und Phosphatsalze in unterschiedlichen Konzentrationen. Bei bezahnten Patienten können zusätzlich Fluoride hinzugefügt werden. Idealerweise sollten sich die Speichlersatzmittel im pH-neutralen Bereich bewegen. Auf Grund des sauren pH-Wertes und des fehlenden Fluoridzusatzes ist zum Beispiel Glandosane® nur bei unbezahnten Patienten anzuwenden (NICHOLLS & ILANKOVAN 1998). Nach Anwendung des Speichlersatzmittels in Sprayform erreicht man eine Befeuchtungsdauer von durchschnittlich 30 Minuten.

Patienten, bei denen die Entstehung eines Trismus als späte Nebenwirkung der Radiatio erwartet werden kann, sollten während der Strahlentherapie tägliche Mundöffnungsübungen durchführen. Nur so kann die Mobilität im Kiefergelenk und die maximale Mundöffnung aufrechterhalten werden.

Sollte der Zahnarzt mit einem Patienten konfrontiert werden, der während einer laufenden Strahlentherapie Beschwerden an den Zähnen hat oder der vor Beginn der Radiatio nicht zahnärztlich saniert wurde, dürfen bei Strahlendosen über 40 Gy niemals (!) spontan Zähne entfernt werden. Auch bei endodontischen oder parodontologischen Erkrankungen sollte erst dann therapeutisch eingegriffen werden, wenn das Strahlenfeld und die Strahlendosis bekannt sind. Zähne, die sicher nicht im Strahlenfeld liegen, können vergleichsweise risikolos behandelt werden. Zahnentfernungen im Strahlenfeld hingegen sollten in diesem Stadium der Behandlung grundsätzlich in einer Fachklinik durchgeführt werden. Hoch dosierte antibiotische Abschirmung, insbesondere bei Extraktionen im Unterkiefer, und eine epiperiostale plastische Deckung sind Minimalvoraussetzungen zur Prävention einer Osteoradionekrose.

Betreuung des Patienten nach einer Strahlentherapie

Nach einer Strahlentherapie im Kopf-Hals-Bereich stehen die Behandlung der Xerostomie und damit verbundener Beschwer-

den sowie die Vermeidung von Zahnextraktionen durch die Prävention der Strahlenkaries und parodontaler Erkrankungen im Vordergrund. Um die Gesundheit der oralen Mukosa, des Parodontes und der Zähne zu gewährleisten, kann die Bedeutung von regelmässigen Recallterminen nicht oft genug betont werden. Im ersten Jahr nach einer Radiatio sind die Intervalle zwischen den Kontrollen relativ kurz zu halten, das heisst etwa alle sechs bis acht Wochen. Danach sind Visiten alle drei bis sechs Monate ausreichend. Während dieser Nachsorgetermine sollen die Patienten immer wieder motiviert werden, sich entsprechend der Therapieanweisungen zu verhalten. Die Mundhygiene und der Fluoridgebrauch werden überprüft und gegebenenfalls angepasst (JANSMA et al. 1992). Die Recalltermine sind auch bezüglich der rechtzeitigen Erkennung von Tumorrezidiven von nicht zu unterschätzendem Wert.

Die Xerostomie nach einer Strahlentherapie persistiert in der Regel für mehrere Monate oder Jahre, kann aber auch permanent bestehen bleiben. Zwei Faktoren, die dies entscheidend beeinflussen, sind: der Anteil, der sich im Strahlenfeld befindenden Speicheldrüsen und die Gesamtdosis der Radiatio. Studien zeigten, dass es kaum eine Verbesserung der Speichelfliessrate gibt, wenn eine der grossen Speicheldrüsen im Strahlenfeld liegt und die Gesamtdosis über 40 Gy beträgt (DREIZEN et al. 1977, LIU et al. 1990). Einmal eingetreten, beruht die Behandlung der Xerostomie vor allem auf dem Einsatz von Speichlersatzmitteln oder mechanischer beziehungsweise chemischer Sialogoga.

Eine Folge der Hyposalivation ist die Entstehung eines sauren pHs in der Mundhöhle und eine Veränderung der oralen Mikroflora hin zu kariogenen Bakterien wie *Streptococcus mutans* oder *Lactobacillus* (BROWN et al. 1975). Um zu verhindern, dass sich nach Strahlentherapie eine radiogene Karies entwickelt, müssen die Patienten ihre Mundhygiene auf einem möglichst hohen Niveau halten. Zudem gilt es, die Patienten immer wieder über die geeignete Ernährung zu informieren, da das Vermeiden einer häufigen Zufuhr von niedermolekularen Kohlenhydraten die kariogene Aktivität entscheidend senken kann. Die Applikation des Fluorgels mittels Tiefziehschiene gilt es ebenfalls im Rahmen der Nachsorge zu kontrollieren. Die Patienten müssen diese häufig lebenslang weiterführen. Wird bei einem Recalltermin aktive Karies entdeckt, kann die Fluoridierungsrate und -dauer temporär erhöht werden. Die Fluoridierungsschiene wird hierbei zwei- bis dreimal täglich für 10 bis 15 Minuten eingesetzt (ENGELMEIER & KING 1983).

Neu auftretende Karies ist möglichst im Initialstadium zu behandeln, um eine Pulpaschädigung zu verhindern. Trotz aller präventiven Massnahmen werden bei einigen Patienten nach der Strahlentherapie Zahnextraktionen aus kariologischen, endodontischen oder parodontalen Gründen erforderlich werden. Bei Extraktionen im ehemaligen Strahlenfeld ist darauf zu achten, dass – ebenso wie bei zahnärztlich-chirurgischen Eingriffen vor Radiatiobeginn – scharfe Knochenkanten geglättet und eine primäre Wundheilung angestrebt werden. Um das Risiko einer Osteoradionekrose weiter zu verringern, sollte vor dem Eingriff mit einer antibiotischen Prophylaxe begonnen und bis zu zwei Wochen weitergeführt werden (ROTHWELL 1987). Als Antibiotikum eignet sich dafür ein Breitspektrum-Penicillin oder bei Verdacht auf Penicillinallergie ein Cephalosporinpräparat. Bei Strahlendosen über 40 Gy, insbesondere im Unterkiefer, sollten Zahnentfernungen in einer Fachklinik vorgenommen werden, auch wenn die Strahlentherapie bereits viele Jahre zurückliegt. Die Schädigung des Knochens, insbesondere des Unterkiefers, bleibt häufig lebenslang bestehen.

Patienten, bei denen die Kaumuskelatur und/oder ein beziehungsweise beide Kiefergelenke im Strahlenfeld gelegen haben, können auch längere Zeit nach Beendigung der Strahlentherapie einen Trismus entwickeln (JANSMA et al. 1992). Bei jedem Recalltermin sollte daher die maximale Mundöffnung gemessen und mit dem Wert vor Beginn der Radiatio verglichen werden. Die Patienten werden dann angehalten, spezielle Mundöffnungsübungen bis zu einem Jahr nach Abschluss der Strahlentherapie weiterzuführen, eventuell unterstützt durch eine Physiotherapie.

Prävention und Therapie der Osteoradionekrose

Die Entstehung einer Osteoradionekrose wird durch zwei Gruppen von Risiko- beziehungsweise Promotionsfaktoren gefördert: Bestrahlungsparameter und Patientenfaktoren (THIEL 1989a). Unter den Bestrahlungsparametern versteht man Faktoren wie Strahlenqualität (zum Beispiel Elektronen- oder Photonentherapie), Bestrahlungsmethode (Tele- oder Brachytherapie), Ausdehnung des bestrahlten Feldes, Tumorlokalisation und Strahlendosis. In einer Studie konnte gezeigt werden, dass bei einer Gesamtdosis unter 40 Gy keine Osteoradionekrosen auftraten (MURRAY et al. 1980). Die Inzidenz stieg bei einer Dosis von 40 bis 50 Gy auf 6% und bei über 50 Gy auf 14%. Diese Ergebnisse entsprechen der Einteilung der Patienten anhand der zu verabreichenden Gesamtdosis an der Klinik für Oralchirurgie und Stomatologie der Universität Bern, die der Planung von zahnärztlichen Therapieschritten vor Radiatio gilt.

Im Gegensatz zu den Bestrahlungsparametern sind die Patientenfaktoren durch den Zahnarzt direkt beeinflussbar. Operative Eingriffe, Extraktionen (Abb. 6, 7), apikale und marginale Parodontitiden, Druckstellen sowie Schleimhautulzerationen im Bestrahlungsgebiet können zu nicht heilenden Wunden führen, aus denen sich nicht selten eine infizierte Osteoradionekrose entwickelt (FILIPPI 1993). In einer neueren Studie wurden 64% der infizierten Osteoradionekrosen dentogen verursacht (GRÖTZ et al. 1994). Dabei beruhen 21 von 28 dentogenen Auslösern auf insuffizienten Sanierungen prae radiationem. Eine konsequent durchgeführte zahnärztliche Behandlung vor der Strahlentherapie und regelmässige Kontrolltermine während und nach Radiatio sind daher unabdingbar.

Die Therapie einer Osteoradionekrose sollte ausschliesslich an einer Fachklinik erfolgen. Die Behandlung wird in der Literatur kontrovers diskutiert, wobei die Empfehlungen von einer konsequenten lang dauernden konservativen Behandlung bis hin zur sofortigen radikalen Resektion des bestrahlten Kieferabschnittes reichen (HERZOG et al. 1995). Bei der konservativen Therapie stehen regelmässige Spülungen mit desinfizierenden Präparaten (zum Beispiel verdünnte Chlorhexidin- oder Wasserstoffperoxid-Lösungen), systemische Antibiotikagaben und die Entfernung freier Knochensequester im Vordergrund (COFFIN 1983) (Abb. 8, 9). Als Antibiotika der Wahl gelten Tetracyclin-Präparate, da diese mit dem Kalzium des Knochens Chelatkomplexe bilden, aus denen sie im Rahmen des normalen Knochenstoffwechsels wieder freigesetzt werden. Hierdurch erreicht man trotz verminderter Vaskularisation der bestrahlten Kieferabschnitte, dass immer eine gewisse Menge Antibiotikum im Knochen vorhanden ist (THIEL 1989b). Die hyperbare Sauerstofftherapie wird in der Literatur neuerdings vermehrt diskutiert, wobei sie zur rein konservativen Behandlung oder in Kombination mit chirurgischen Eingriffen empfohlen wird (VAN MERKESTEYN et al. 1995, EPSTEIN et al. 1997). Die Therapie beruht auf folgender Grundlage: Wird reiner Sauerstoff unter Über-

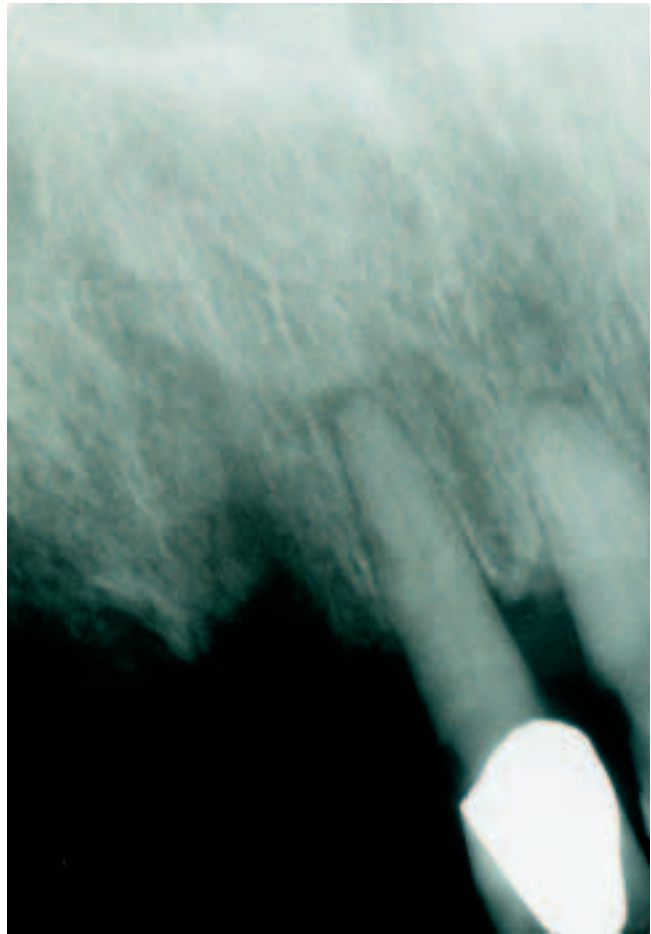


Abb. 6 Situation nach Strahlentherapie und Extraktion 13 alio loco: Osteolyse regio 13 im Sinne einer Osteoradionekrose.

Fig. 6 Situation après radiothérapie et extraction de la 13 alio loco: l'ostéolyse marquée dans la région de la 13 est un signe d'ostéoradionécrose.

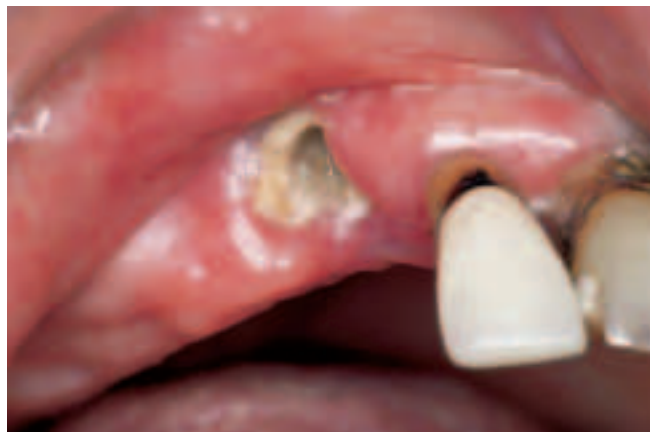

Abb. 7 Klinische Situation derselben Patientin: Freiliegender Knochen regio 13.

Fig. 7 Situation clinique de la même patiente: mise à nu de l'os alvéolaire dans la région de la 13.

druckbedingungen geatmet (im Allgemeinen herrscht ein Druck von 2 bis 2,5 Atmosphären), so kann die Menge des im Plasma gelösten Sauerstoffs um ein Vielfaches erhöht und somit die Sauerstoffdiffusion in das strahlengeschädigte hypoxische Ge-

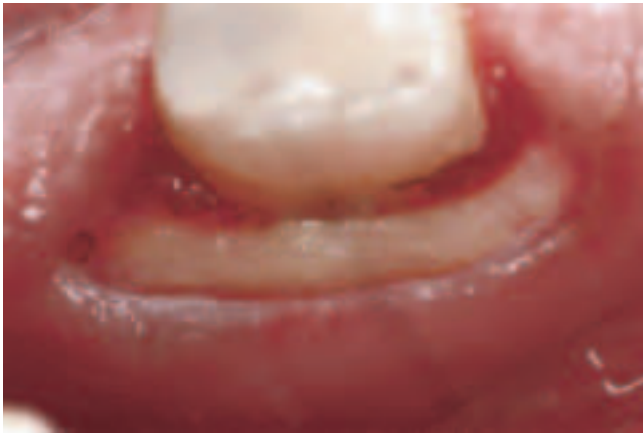

Abb. 8 Situation neun Jahre nach Strahlentherapie: Osteoradionekrose durch mechanisches Trauma lingual Zahn 47.

Fig. 8 Situation neuf ans après radiothérapie: ostéoradionécrose provoquée par un traumatisme mécanique de la région linguale de la 47.

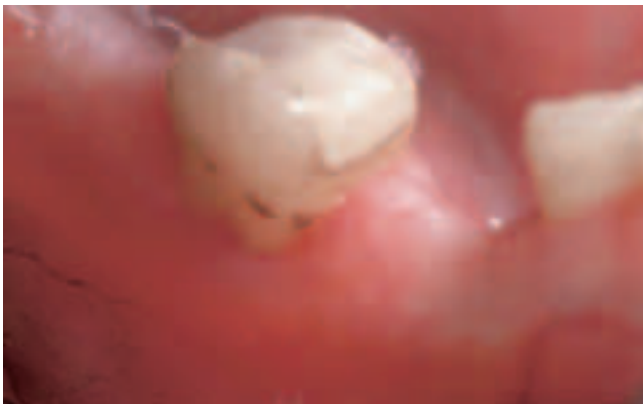

Abb. 9 Gleicher Patient zwei Monate nach konservativer Therapie der Osteoradionekrose mit lang andauernder Antibiose und Entfernung des lingualen Knochensequesters.

Fig. 9 Le même patient après deux mois de traitements conservateurs de l'ostéoradionécrose par une antibiothérapie de longue durée et l'ablation du séquestre osseux du côté lingual.

webe erheblich verbessert werden. Damit wird eine zelluläre Wundheilung und eine Neovaskularisation in Gang gesetzt, die zur Erholung des strahlengeschädigten Gewebes führen kann (MARX et al. 1985, MARX et al. 1990).

Sollte sich die Osteoradionekrose nach einer konservativen Behandlung weder klinisch noch radiologisch bessern oder ist die Läsion bereits bei der Diagnosestellung weit fortgeschritten, wird eine chirurgische Therapie durchgeführt. Bei geringer Ausdehnung des Osteoradionekrosebezirks wird das Areal unter hoher antibiotischer Abdeckung dekortikiert, ein spannungsloser primärer Schleimhautverschluss durchgeführt und eventuell eine Verbandplatte eingesetzt. Ausgedehnte Osteoradionekrosen werden durch Resektion des gesamten befallenen Kieferabschnittes behandelt. Die Resektionsgrenzen orientieren sich dabei intraoperativ an blutenden Knochenabschnitten (EGGERT et al. 1985).

Schlussfolgerungen

Während und nach einer Strahlentherapie ist auf Grund der Folgeschäden in der Mundhöhle eine zahnärztliche Sanierung und

Begleitung des Patienten dringend erforderlich. Patienten mit Malignomen im Kopf-Hals-Bereich, die sich einer Radiotherapie unterziehen müssen, sind als Risikopatienten zu betrachten und sollten gut in ein interdisziplinäres Team mit einem Radioonkologen, einem Kiefer-Gesichtschirurgen und/oder Hals-Nasen-Ohren-Arzt und einem Zahnarzt eingebettet werden. Nach eingehender klinischer und radiologischer Diagnostik werden die therapeutischen und prophylaktischen Massnahmen für jeden Patienten individuell geplant. Es bietet sich dazu die an der Klinik für Oralchirurgie und Stomatologie der Universität Bern verwendete Einteilung der Patienten anhand der zu verabreichenden Gesamtdosis an (< 40 Gy; 40–50 Gy; > 50 Gy). Neben der Entfernung pulpatoter, parodontalgeschädigter, stark zerstörter sowie teilretinierter Zähne werden vor Beginn der Radiotherapie auch insuffiziente Füllungen erneuert, kleine kariöse Defekte behandelt und der Patient zu einer optimalen Mundhygiene angeleitet. Insbesondere der Information und Motivation sollte viel Zeit gewidmet werden: Aufgründ der oftmals selektiven Patientengruppe (Nikotin-, Alkoholabusus) und auf Grund der psychischen Belastung, an einem Malignom erkrankt zu sein, stehen die Zähne eher im Hintergrund des Patienteninteresses. Die Erfahrungen zeigen jedoch, dass man trotz dieser Ausnahmesituation (Diagnose: «Krebs») sehr wohl durch entsprechende Information Patienten motivieren kann. Des Weiteren werden bei Voll- oder Restbezahnung Miniplastschienen angefertigt, die zähne- und gingivabedeckend mit Fluoridgel beschickt, während und auch nach Radiatio getragen werden. Während und nach der Strahlentherapie sind engmaschige zahnärztliche Kontrollen und gegebenenfalls eine Remotivation des Patienten erforderlich. Mit diesen Massnahmen ist die Prognose eines weitgehend gesunden Zahnes im Bestrahlungsfeld als günstig zu bewerten. Ist vor einer Radiotherapie keine konsequente zahnärztliche Sanierung erfolgt, so sind in den ersten Jahren nach einer Strahlentherapie häufig Zahnentfernungen erforderlich (FILIPPI & GEIGER 1992). Die Entfernung eines Zahnes im Strahlenfeld bedarf in allen Fällen besonderer Vorsichtsmassnahmen, um einer kaum zu therapierenden infizierten Osteoradionekrose vorzubeugen. Die Behandlung der Osteoradionekrose erfolgt ausschliesslich in einer Fachklinik für Oralchirurgie beziehungsweise Kiefer- und Gesichtschirurgie.

Literatur

- ALLARD W F, EL-AKKAD S, CHATMAS J C: Obtaining pre-radiation therapy dental clearance. *J Am Dent Assoc* 124: 88–91 (1993)
- BORNSTEIN M, FILIPPI A, BUSER D: Früh- und Spätfolgen im intraoralen Bereich nach Strahlentherapie. *Schweiz Monatsschr Zahnmed* 111: 61–73 (2001)
- BROWN L R, DREIZEN S, HANDLER S, JOHNSTON D A: Effect of radiation-induced xerostomia on human microflora. *J Dent Res* 54: 740–750 (1975)
- CARL W, EMRICH L S: Management of oral mucositis during local radiation and systemic chemotherapy: a study of 98 patients. *J Prosthet Dent* 66: 361–369 (1991)
- CARL W: Oral complications of local and systemic cancer treatment. *Curr Opin Oncol* 7: 320–324 (1995)
- COFFIN F: The incidence and management of osteoradionecrosis of the jaws following head and neck radiotherapy. *Br J Radiol* 56: 851–857 (1983)
- DREIZEN S, BROWN L R, DALY T E, DRANE J B: Prevention of xerostomia-related dental caries in irradiated cancer patient. *J Dent Res* 56: 99–104 (1977)

- EGGERT J H, DUMBACH J, STEINHÄUSER E W: Zur Ätiologie und Therapie der Osteoradionekrose des Unterkiefers. *Dtsch Zahnärztl Z* 40: 2–11 (1985)
- ENGELMEIER R L, KING G E: Complications of head and neck radiation therapy and their management. *J Prosthet Dent* 49: 514–522 (1983)
- EPSTEIN J, VAN DER MEIJ E, MCKENZIE M, WONG F, LEPAWSKY M, STEVENSON-MOORE P: Postradiation osteonecrosis of the mandible: A long-term study. *Oral Surg Oral Med Oral Pathol Oral Radiol Endod* 83: 657–662 (1997)
- FILIPPI A, GEIGER G: Umfangreiche Zerstörung der Zahnhartsubstanzen am kariesfreien Gebiss bei bestrahlten Patienten. *Quintessenz* 43: 595–600 (1992)
- FILIPPI A: Osteoradionekrose des Kieferknochens durch Prothesendruckstellen. *Quintessenz* 44: 963–967 (1993)
- GRÖTZ K A, DIWO T, HENRICH G, WAGNER W: Wundheilungsstörungen nach chirurgischer Zahnsanierung prae und post radiationem bei malignen Kopf-Hals-Tumoren. *Dtsch Zahnärztl Z* 49: 1036–1039 (1994)
- HERRMANN T, JACUBEK A, TROTT K R: The importance of the timing of a gap in radiotherapy of squamous cell carcinomas of the head and neck. *Strahlenther Onkol* 170: 545–549 (1994)
- HERZOG M, SADER R, DEPPE H, ZEILHOFER H F: Klinische Aspekte zu Ursachen und Therapie der Osteoradionekrose der Kiefer. *Dtsch Zahnärztl Z* 50: 85–87 (1995)
- JANSMA J, VISSINK A, 'S-GRAVENMADE E J, VISCH L L, FIDLER V, RETIEF D H: In vivo study on the prevention of postradiation caries. *Caries Res* 23: 172–178 (1989)
- JANSMA J, VISSINK A, SPIJEKERVET F K L, ROODENBURG J L N, PANDERS A K, VERMEY A, SZABÓ B G, 'S-GRAVENMADE E J: Protocol for the prevention and treatment of oral sequelae resulting from head and neck radiation therapy. *Cancer* 70: 2171–2180 (1992)
- KATZ S: The use of fluoride and chlorhexidine for the prevention of radiation caries. *J Am Dent Assoc* 104: 164–170 (1982)
- LIU R P, FLEMING T J, TOTH B B, KEENE H J: Salivary flow rates in patients with head and neck cancer 0.5 to 25 years after radiotherapy. *Oral Surg Oral Med Oral Pathol* 70: 724–729 (1990)
- LIZI E C: A case for a dental surgeon at regional radiotherapy centres. *Br Dent J* 173: 24–26 (1992)
- Marx R E, Johnson R P, Kline S N: Prevention of osteoradionecrosis: a randomized prospective clinical trial of hyperbaric oxygen versus penicillin. *J Am Dent Assoc* 111: 49–54 (1985)
- MARX R E, JOHNSON R P: Studies in the radiobiology of osteoradionecrosis and their clinical significance. *Oral Surg Oral Med Oral Pathol* 64: 379–390 (1987)
- MARX R E, EHLE W J, TAYAPONGSAK P, PIERCE L W: Relationship of oxygen dose to angiogenesis induction in irradiated tissue. *Am J Surg* 160: 519–524 (1990)
- MURRAY C G, HERSON J, DALY T E, ZIMMERMAN S: Radiation necrosis of the mandible: A 10-year study. Part I. Factors influencing the onset of necrosis. *Int J Radiat Oncol Biol Phys* 6: 543–548 (1980)
- NICHOLLS C, ILANKOVAN V: An audit of oral and dental health regimens practised in the management of oropharyngeal cancer. *Br J Oral Maxillofac Surg* 36: 63–66 (1998)
- RATEITSCHAK E M, RATEITSCHAK K H, HEFTI A, LORI A, GRATWOHL A, SPECK B: Zahnärztliche Betreuung von Patienten mit Knochenmarkstransplantation. *Schweiz Monatsschr Zahnmed* 98: 472–477 (1988)
- ROTHWELL B R: Prevention and treatment of orofacial complications of radiotherapy. *J Am Dent Assoc* 114: 316–322 (1987)
- SONIS S, KUNZ A: Impact of improved dental services on frequency of oral complications of cancer therapy for patients with head and neck malignancies. *Oral Surg Oral Med Oral Pathol* 65: 19–22 (1988)
- THIEL H J: Die Osteoradionekrose Teil I: Ätiologie, Pathogenese, Klinik und Risikofaktoren. *Radiobiol Radiother* 30: 397–413 (1989a)
- THIEL H J: Die Osteoradionekrose Teil II: Therapie und Prävention. *Radiobiol Radiother* 30: 493–501 (1989b)
- VAN MERKESTEYN J P R, BAKKER D J, BORGMEIJER-HOELEN A M M J: Hyperbaric oxygen treatment of osteoradionecrosis of the mandible: Experience in 29 patients. *Oral Surg Oral Med, Oral Pathol Oral Radiol Endod* 80: 12–16 (1995)
- VISSINK A, BOS R R M, PANDERS A K, VERMEY A, 'S-GRAVENMADE E J: Behandlung der Xerostomie. *Dtsch Z Mund Kiefer Gesichtschir* 11: 435–437 (1987)
- WAGNER W, KUFFNER H D, HARTMANN U: Der bestrahlte Patient als Risikopatient bei zahnärztlich-chirurgischen Eingriffen. *Dtsch Zahnärztl Z* 41: 440–443 (1986)
- WANGERIN K, HOFFMEISTER B, RANDZIO G: Zahnärztliche Chirurgie im bestrahlten Kiefer. *Dtsch Zahnärztl Z* 41: 444–448 (1986)