

# Periradikuläre Chirurgie – Teil I

Thomas von Arx

Klinik für Oralchirurgie und Stomatologie,  
Zahnmedizinische Kliniken der Universität Bern

Schlüsselwörter: Periradikuläre Chirurgie,  
Wurzelspitzenresektion, Operationstechnik

Korrespondenzadresse:

Klinik für Oralchirurgie und Stomatologie  
Zahnmedizinische Kliniken der Universität Bern

Freiburgstrasse 7  
3010 Bern

Tel. 031/632 25 66

Fax 031/632 98 84

E-Mail: thomas.vonarx@zmk.unibe.ch

(Texte français voir page 586)

Die periradikuläre Chirurgie, früher ungenau als Wurzelspitzenresektion bezeichnet, gehört zur endodontischen Chirurgie. Kann bei einer periradikulären Läsion eine konventionelle endodontische Behandlung (Revision der Wurzelbehandlung) nicht durchgeführt werden, oder führt diese nicht zum gewünschten Erfolg, ist die periradikuläre Chirurgie eine der möglichen chirurgischen Massnahmen zur Erhaltung des Zahnes. Dank verbesserter Operationstechnik, neuer Instrumente und Materialien weist heute die periradikuläre Chirurgie hervorragende Langzeitergebnisse auf. Um ein gutes Behandlungsergebnis zu erzielen, genügt es jedoch nicht, die Wurzelspitze zu kürzen und eine dichte retrograde Wurzelfüllung zu legen. Vielmehr gliedert sich die periradikuläre Chirurgie in verschiedene, wichtige Teilschritte. Nur die konsequente Durchführung der einzelnen chirurgischen Schritte wird zum Erfolg führen. Ziel der vorliegenden Arbeit ist die Darstellung des Therapiekonzeptes der periradikulären Chirurgie, wie sie an der Klinik für Oralchirurgie und Stomatologie der Universität Bern gelehrt und durchgeführt wird. Wegen des Umfangs wird die Arbeit in zwei Teilen publiziert.

## Einleitung

Die so genannte periradikuläre Chirurgie gehört zur endodontischen Chirurgie. Im Jahre 1994 hat die Europäische Gesellschaft für Endodontie (EUROPEAN SOCIETY OF ENDODONTOLOGY 1994, LÖST 1995) an einer Konsensus-Konferenz u. a. die Teilgebiete der endodontischen Chirurgie definiert (Tab. 1). Der Begriff «Wurzelspitzenresektion» gilt heute als veraltet bzw. ungenau, da er nur einen einzelnen Teilschritt des eigentlichen operativen Vorgehens bei der periradikulären Chirurgie bezeichnet. Entsprechend werden in der englischen Literatur die Begriffe «Periapical Surgery» oder häufiger «Periradicular Surgery» an Stelle von «Apic(o)ectomy» verwendet. Unter «Root resection» wird in der englischen Literatur hingegen die vollständige Abtrennung einer Wurzel, also die Wurzelamputation, verstanden.

Die periradikuläre Chirurgie hat seit der Einführung mikrochirurgischer Operationsprinzipien Anfang der 90er-Jahre eine eigentliche Renaissance erfahren (CARR 1992a, CARR 1997, KIM 1997). Dies schlägt sich auch in der Anzahl publizierter klinischer und experimenteller Studien nieder. In diesem Zusammenhang ist besonders die Entwicklung der so genannten Mikrospitzen zu erwähnen (VON ARX & WALKER 2000). Diese Instrumente haben wegen der Vereinfachung und gleichzeitigen Verbesserung der retrograden Kavitätenpräparation die periradikuläre Chirurgie revolutioniert (VON ARX 1999). Im Weiteren werden die zunehmende Verwendung von optischen Vergrößerungshilfen, die Anwendung der neusten (mikrochirurgischen) Instrumente sowie die Forschung auf dem Gebiet der retrograden Füllungsmaterialien dazu beitragen, die (Langzeit-)Ergebnisse und deren Voraussagbarkeit nach periradikulärer Chirurgie zu verbessern.

Tab. 1 Einteilung der endodontischen Chirurgie gemäss Konsensus-Papier der «European Association of Endodontology» (1994)

#### Fistulative Chirurgie

- Inzision und Drainage
- Kortikale Trepanation

#### Periradikuläre Chirurgie

- Periradikuläre Kürettage
- Explorative Chirurgie
- Biopsie
- Wurzelspitzenresektion

#### Korrektive Chirurgie

- Verschluss von Perforationen
- Wurzelamputation
- Zahnresektion
- Intentionelle Replantation

gie noch weiter zu optimieren. Der Gebrauch modernster Techniken und Materialien unter strikter Einhaltung des chirurgischen Protokolls garantiert dem Patienten und Behandler eine hohe Erfolgssicherheit (VON ARX et al. 1998, VON ARX & KURT 1999, ZUOLO et al. 2000). Neben klinischen und radiologischen Aspekten (RAPP et al. 1991, EL-SWIAH & WALKER 1996) sind auch Kenntnisse der Langzeitergebnisse (JESSLÉN et al. 1995, MOLVEN et al. 1996) bei der Indikationsstellung für die periradikuläre Chirurgie wichtig, da Behandlungsalternativen, wie zum Beispiel die Extraktion mit nachfolgender Implantatversorgung, ebenfalls sehr hohe Erfolgsraten aufweisen (BUSER et al. 1999).

Die vorliegende Arbeit beschreibt das Berner Konzept der periradikulären Chirurgie «step-by-step». Auf Grund des Umfangs wurde die Arbeit in zwei Teile gegliedert (Tab. 2).

### Schnittführung und Aufklappung

Das Ziel der Aufklappung ist die Freilegung des Kieferknochens bzw. die Darstellung des Operationsgebietes. Die Schritte der Aufklappung umfassen die Inzision, die Lappenmobilisation sowie die Lappenretraktion (PETERS & WESSELINK 1997). Das Lappendesign hängt im Wesentlichen von der Ausdehnung und Lokalisation der periradikulären Läsion ab. Inzisionen sollen wenn möglich nicht über Knochendefekten bzw. geplanten

Tab. 2 Die in den beiden Arbeiten besprochenen Teilschritte der periradikulären Chirurgie

#### Teil 1

- Schnittführung und Lappendesign
- Osteotomie
- Kürettage
- Wurzelspitzenresektion
- Blutstillung
- Periradikuläre Diagnostik

#### Teil 2

- Retrograde Präparation
- Entfernung Smear-layer
- Retrograde Wurzelfüllung
- Wundverschluss
- Medikation
- Nachsorge und Recall

Osteotomien erfolgen, um beim Wundverschluss die Nähte auf eine intakte Knochenunterlage platzieren zu können. Entlastungsinzisionen sollen deshalb jeweils eine Zahneinheit entfernt vom zu behandelnden Zahn gelegt werden. Aus Gründen der Übersicht und des operativen Zuganges bevorzugen wir den trapez- oder dreieckförmigen Mukoperiostlappen (Abb. 1a, b). Letzterer hat den Vorteil, dass der Lappen einseitig noch verlängert werden kann. Zusätzlich weist dieser Lappen nur eine vertikale Entlastungsinzision auf, ein im ästhetischen Bereich wichtiger Aspekt. Die horizontale Inzision erfolgt entweder im *Sulcus gingivae* (Sulkus-Inzision, marginale Inzision, Zahnfleischrandschnitt, Abb. 1a) oder innerhalb der keratinisierten Gingiva (submarginale oder paramarginale Inzision, Abb. 1b). Die submarginale Inzision, die mindestens 3 mm apikal des *Margo gingivae* gelegt wird, hat den Vorteil, dass das marginale Parodontium nicht in die Lappenbildung miteinbezogen wird. Dadurch tritt kein postoperativer, resorptionsbedingter marginaler Knochenverlust bzw. keine Gingivarezession auf (KRAMPER 1984); auch bleibt die Papillenästhetik unbeeinträchtigt. Als Nachteile müssen eine intraoperativ störende Blutung aus dem

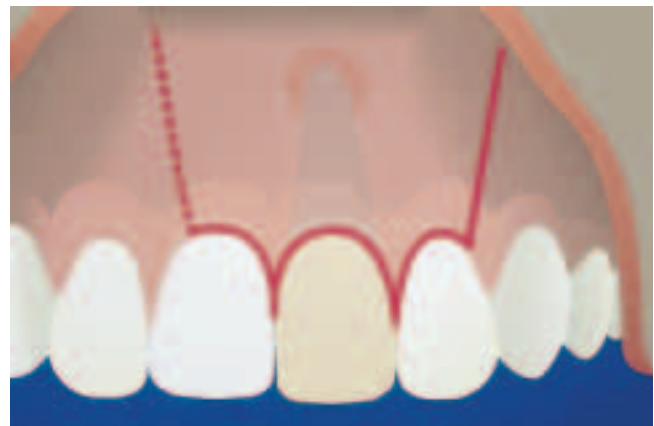

Abb. 1a Intrasulkuläre Schnittführung mit paramedian gesetzten, leicht divergierenden Entlastungsinzisionen zur trapezförmigen bzw. dreieckförmigen Lappenbildung.

Fig. 1a Trait d'incision intrasulculaire avec des incisions de décharge paramédianes, légèrement divergentes, pour la création d'un volet trapézoïdal, resp. triangulaire.

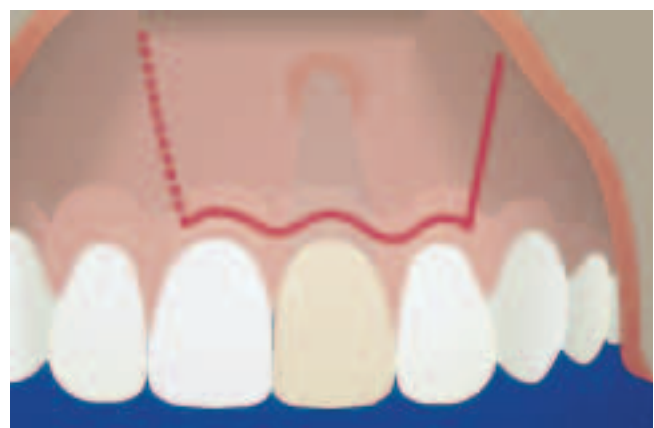

Abb. 1b Submarginale Schnittführung mit paramedian gesetzten, leicht divergierenden Entlastungsinzisionen zur trapezförmigen bzw. dreieckförmigen Lappenbildung.

Fig. 1b Technique d'incision sous-marginale avec des incisions de décharge paramédianes, légèrement divergentes, pour la création d'un volet trapézoïdal, resp. triangulaire.

Wundrand, die schwierigere Nahttechnik, ein gewisses Dehnenrisiko und eine, allerdings nur temporäre, Narbenbildung erwähnt werden. Die submarginale Schnittführung ist kontraindiziert bei marginaler Parodontitis sowie bei kombinierten oder kommunizierenden Endo-Paro-Läsionen. Letztere sind allerdings präoperativ nicht immer eindeutig zu diagnostizieren (VON ARX & COCHRAN, 2001).

Für die periradikuläre Chirurgie ist heute an unserer Klinik die Sulkus-Inzision die Schnittführung der Wahl. Diese Inzisionstechnik erlaubt eine übersichtliche Darstellung des Operationsgebietes (RIXECKER & TETSCH 1986). Sie ermöglicht zudem eine eindeutige Lappenreposition mit einfachem Wundverschluss. Wunddehnszenzen treten praktisch nie auf. Im Weiteren bietet diese Schnittführung Vorteile bei präoperativ nicht erkannter Ausdehnung der periradikulären Läsion in «koronaler» Richtung oder bei kommunizierenden Endo-Paro-Läsionen sowie im Oberkiefer-Seitenzahnbereich nach akzidenteller Eröffnung der Kieferhöhle. Bei der Sulkus-Inzision muss der Patient jedoch auf die Gefahr der postoperativ möglichen Rezession der Gingiva hingewiesen werden, insbesondere bei einer *Parodontitis marginalis* oder bei vorhandenen Kronenrändern.

Tierexperimentelle Untersuchungen konnten zeigen, dass bei einer Lappenmobilisation mit Schonung des marginalen Knochens wie auch der exponierten Wurzeloberfläche jedoch praktisch keine Schrumpfung des marginalen Attachments stattfindet (HARRISON & JURSKY 1991). Dies wird damit erklärt, dass vitales Bindegewebe am Knochen, bzw. Bindegewebe und Epithel, obwohl klinisch nicht sichtbar, an der Wurzeloberfläche haften bleiben, vorausgesetzt, diese Hartgewebe werden nach der Aufklappung nicht nachbearbeitet. Die Erhaltung dieser Gewebe verhindert ein apikal gerichtetes Epithelwachstum bzw. den Verlust von Weichgewebeattachment. Bei der tunnelierenden Präparationstechnik wird der Lappen nicht wie üblich vom Sulkus in Richtung Vestibulum präpariert (Abb. 2), sondern primär durch eine unterminierende Präparation der Mukosa apikal der Mukogingivallinie (Abb. 3a). Erst sekundär wird die angewachsene Gingiva von der Mukogingivallinie in Richtung *Sulcus gingivae* mobilisiert (Abb. 3b).

Im Hinblick auf ein oft zu sehendes «Creeping attachment» darf bei dieser Technik auch eine vollständige Remission der Papillenästhetik erwartet werden, sodass die Sulkus-Inzision

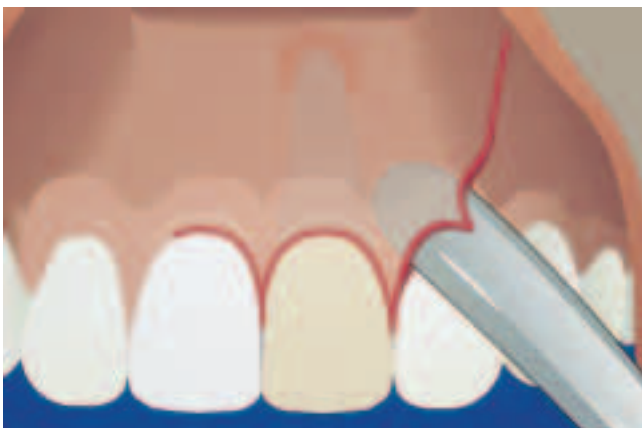

Abb. 2 Direkt auf die marginalen Gewebe ausgeübter Druck durch die Präparationsinstrumente schädigt Knochen und marginales Parodontium.

Fig. 2 Toute pression exercée sur les tissus marginaux par les instruments de préparation risque de léser l'os alvéolaire et le parodonte marginal.

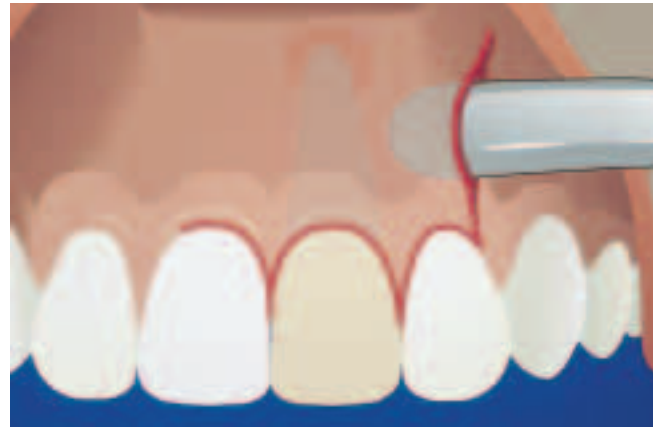

Abb. 3a Bei der tunnelierenden Technik wird das Präparationsinstrument horizontal und apikal der Mukogingivallinie geführt und zuerst die mobile Mukosa präpariert.

Fig. 3a Lors de la technique dite de tunnelisation, le décolleur est introduit horizontalement et apicalement de la ligne muco-gingivale; la préparation débute par la mobilisation de la muqueuse libre.

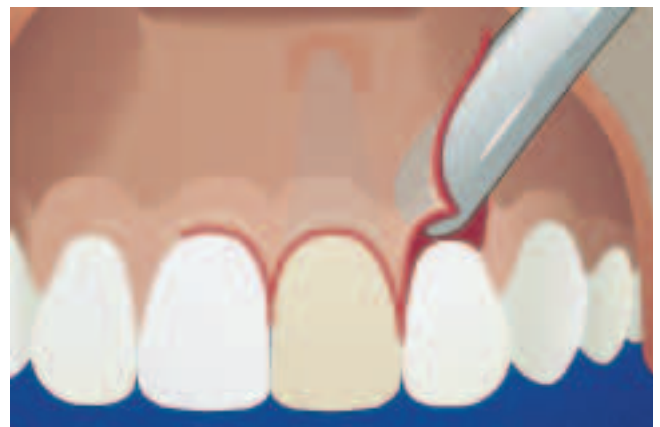

Abb. 3b Erst danach wird die angewachsene Gingiva von apikal mobilisiert, was zur Schonung der marginalen Parodontalgewebe beiträgt.

Fig. 3b Ce n'est que dans la phase suivante que la gencive attachée est mobilisée; cette façon de procéder contribue à ménager les tissus du parodonte marginal.

bei schonendem Weich- und Hartgewebemanagement als optimale Schnittführung in der periradikulären Chirurgie bezeichnet werden darf.

Im Zusammenhang mit der Lappenbildung sei noch auf die Platzierung von Inzisionen bei der Therapie von submukösen Abszessen hingewiesen. Zur Vermeidung einer späteren Fistelbildung oder Lappennekrose im Lappenzentrum sollen keine horizontalen Abszessinzenzen vestibulär über der Schwellung gelegt werden. Hingegen empfiehlt sich eine vertikale Abszessinzenz (mit oder ohne Sulkus-Inzision) an denjenigen Stellen, wo die Entlastungsinzisionen eines eventuell später durchzuführenden endochirurgischen Eingriffes gelegt würden (Abb. 4). Die Drainage (latexfreie Gummilasche) wird von lateral eingelegt und mittels Nahtfixation gesichert. Ziel der Abszessinzenz bzw. Drainage ist, das akut-entzündliche Stadium in ein chronisches Stadium überzuführen, bevor weitere endochirurgische Massnahmen durchgeführt werden.

Die eigentliche Lappenretraktion nach Aufklappung soll mit Haltefäden und nicht mit Wundhaken erfolgen. Dadurch kann



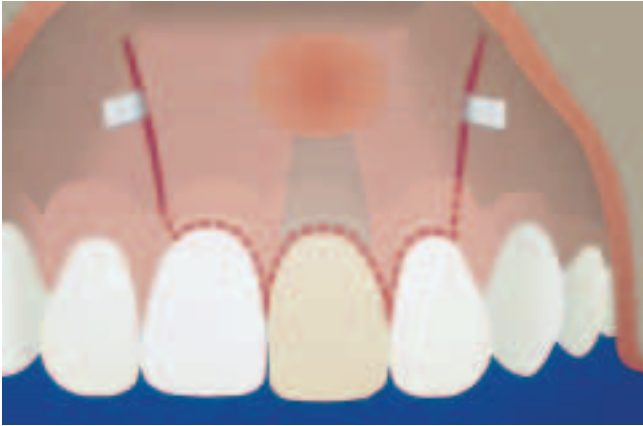

Abb. 4 Im Hinblick auf die spätere Lappenbildung ideale Position der Inzision zur Entlastung akuter Prozesse. Selbstverständlich genügt eine einzige vertikale Entlastungsinzision (der Vollständigkeit halber sind beide möglichen Varianten eingezeichnet).

Fig. 4 Position idéale des incisions pour le drainage des abcès aigus en vue de la préparation ultérieure d'un volet. Il va de soi que l'incision verticale unilatérale peut être suffisante, bien que pour les besoins d'une meilleure visualisation, le graphique montre les deux variantes possibles d'incision.

ein schädigender Druck des Wundhakens auf den Kieferknochen bzw. ein Einklemmen des Periostes zwischen Wundhaken und Kieferknochen vermieden werden. Zur Schonung des Periostes bzw. wichtiger anatomischer Nachbarstrukturen (z.B. *N. mentalis*) empfiehlt sich, bei Arbeitsschritten mit rotierenden Instrumenten die entsprechenden Weichteile mit einem Raspatorium zu schützen. Die Haken (Langenbeck-Haken, Fensterhaken etc.) dienen nur noch zur Retraktion der Wangen- und Lippenweichteile.

## Osteotomie

Ziel der Osteotomie ist die Darstellung der periradikulären Läsion bzw. der Wurzelspitze sowie die Schaffung eines minimalen, aber zugleich optimalen Zuganges für die weiteren chirurgischen Therapieschritte. Die Osteotomie erfolgt mit Rosenbohrern im Handstück bei ausreichender Kühlung. Um eine Überhitzung des Knochens zu vermeiden, soll mit den Bohrern drucklos und mit Wischbewegungen (so genannte Brush-Technik) gearbeitet werden. Die Bohrer werden in absteigender Grösse verwendet, d.h. je tiefer man vordringt, umso kleiner soll der Bohrer gewählt werden. Besondere Vorsicht ist bei enger Lagebeziehung zu anatomischen Strukturen wie Nachbarwurzeln, *N. alveolaris inferior* bzw. *N. mentalis* sowie Nasen- und Kieferhöhle geboten. Bei iatrogenen Verletzungen von Nachbarstrukturen ist der Patient unbedingt zu informieren und ein entsprechender Hinweis in der Krankengeschichte einzutragen. Ist die bukkale Kortikalis bereits durch die periradikuläre Läsion resorbiert, beschränkt sich die Osteotomie auf die Erweiterung bzw. Glättung des bestehenden Knochendefektes. Bei intakter Kortikalis wird ein rundes Knochenfenster (Durchmesser ca. 5 mm) über dem Apexbereich angelegt. Die Wurzelspitze wird auch mesial und distal mit einem feinen Rosenbohrer etwas freigelegt, um die nachfolgende Resektion zu erleichtern. Bei schwieriger Lokalisation des Apex wegen intakter oder dicker Knochenkompakta kann eine intraoperative Röntgenaufnahme nach Probebohrung und Applikation einer röntgendichten Struktur (z.B. Guttaperchaspitze) hilfreich sein.

## Kürettage

Das Ziel der Kürettage ist die Entfernung von pathologischem Gewebe (mit Biopsiemöglichkeit) und von Fremdmaterial (überfülltes Wurzelfüllmaterial, frakturierte Wurzelkanalinstrumente). Die Kürettage verbessert zudem die Sicht und den Zugang zur Wurzelspitze. Die periradikuläre Kürettage erfolgt mit zahnärztlichen Löffeln, Exkavatoren sowie Parodontal-Küretten. Wie bei der Osteotomie sind auch bei der Kürettage anatomische Nachbarstrukturen zu beachten. In unmittelbarer Nähe des neurovaskulären Bündels von Nachbarzähnen, des Mandibularkanal oder der Kieferhöhlenschleimhaut soll auf eine vollständige Kürettage verzichtet werden, um diese delikaten Nachbargewebe nicht zu verletzen. Zurückbelassenes entzündliches Granulationsgewebe wird während der initialen Heilungsphase ohnehin in das neu gebildete «heilende» Granulationsgewebe integriert (LIN et al. 1996). Für die periradikuläre Heilung weit wichtiger als eine vollständige Kürettage der Knochenläsion ist die Vermeidung der bakteriellen Reinfektion aus dem Wurzelkanal, d.h. die Kontrolle der eigentlichen Ursache der Knochenläsion (GUTMANN & HARRISON al. 1998). Diese Aussage wird durch die Tatsache bestätigt, dass die meisten periradikulären Läsionen nach konventioneller Wurzelbehandlung vollständig ausheilen, obwohl keine Kürettage durchgeführt worden ist. In diesem Zusammenhang muss auch erwähnt werden, dass sich radiologisch als Zysten imponierende periradikuläre Läsionen pathohistologisch meist «nur» als entzündlich-granulomatöse oder abszedierende Veränderungen herausstellen (NATKIN et al. 1984). Der Prozentsatz an echten radikulären Zysten unter den periradikulären Läsionen ist zudem viel geringer als allgemein vermutet wird (NAIR et al. 1996, NAIR 1998).

## Wurzelspitzenresektion

Durch die apikale Resektion wird eine Arbeitsfläche (Neoapex, Resektionsfläche) für die retrograde Diagnostik bzw. die retrograde Kavitätenpräparation geschaffen (Abb. 5). Die Resektionslänge beträgt üblicherweise 3 mm. Dadurch werden die Ramifikationen der apikalen Pulpa (apikales Delta), eine oft vorhandene Krümmung der Wurzelspitze mit möglicher «fausse route», sowie eine im apikalen Bereich evtl. insuffiziente Wurzelfüllung (Isthmuskörper) beseitigt. Im Weiteren ermöglicht die Resektion eine verbesserte Kürettage lingual bzw. palatinal der Wurzel. Nach einer bereits früher durchgeführten Wurzelspitzenresektion (WSR-Revision) bzw. bei nahe an den Apex reichenden Wurzelkanalstiften oder Wurzelkanalschrauben soll die Wurzelspitze nur so weit gekürzt werden, dass mindestens noch eine 1 mm tiefe retrograde Wurzelfüllung gelegt werden kann (bezüglich Retrofüllung, siehe Teil 2). Je nach Anatomie bzw. operativem Zugang zur Wurzelspitze verwenden wir entweder ein gerades oder abgewinkeltes Handstück. Die Resektion erfolgt am besten mit einem zylindrischen Hartmetallbohrer (Fissurenbohrer mit Längshieb, nicht Querhieb) oder mit einem ultrafeinen Diamantbohrer (NEDDERMAN et al. 1988, WESTON et al. 1999). Bei sehr schwierigen Operationsverhältnissen bzw. bei Verlagerungsgefahr der abgetrennten Wurzelspitze, z.B. in die Kieferhöhle, soll die Wurzelspitze nicht abgetrennt, sondern von apikal auf das gewünschte Resektionsniveau zurückgeschliffen werden.

Ein weiterer wichtiger Aspekt bei der Resektion der Wurzelspitze ist die Neigung der Resektionsfläche bzw. der Abschrägungswinkel (GAGLIANI et al. 1998). Aus Gründen des Zuganges und der Sicht wurde früher bei der konventionellen Technik der re-

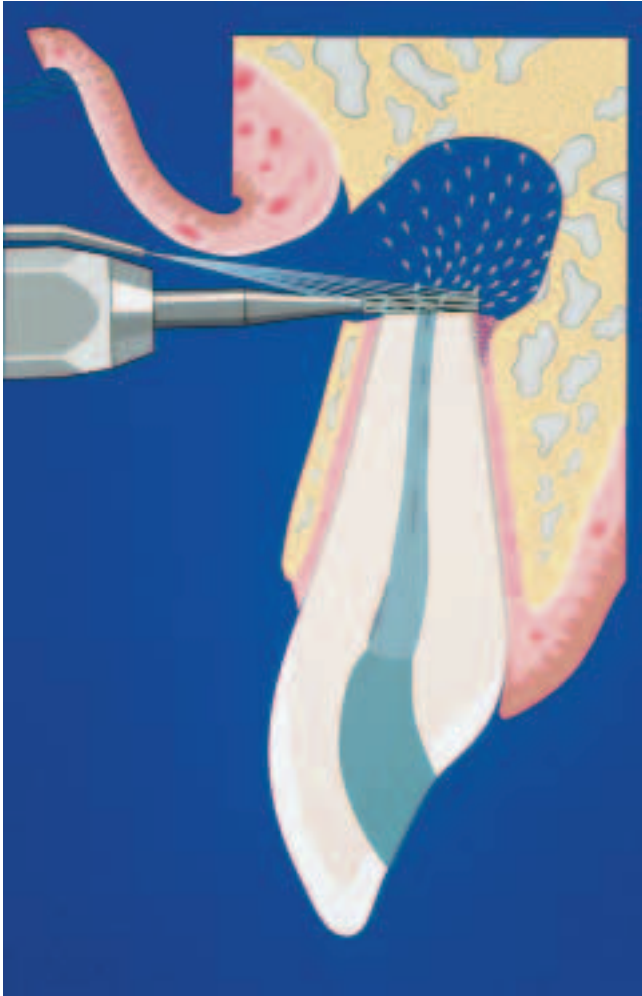


Abb. 5 Unter ausreichender Kühlung wird die Wurzelspitze mit einem Fissurenbohrer idealerweise senkrecht zur Wurzellängsachse abgetragen.

Fig. 5 L'apex est réséqué à l'aide d'une fraise à fissures, perpendiculairement à l'axe longitudinale de la racine, sous irrigation assurant un refroidissement adéquat.

trograden Präparation eine Abschrägung von 30°–45° gefordert. Wie experimentelle Studien zeigen konnten, besteht jedoch bei starker Neigung der Resektion ein erhöhtes Reinfektionsrisiko über eröffnete Dentinkanälchen (TIDMARSH & ARROWSMITH 1989, GILHEANY et al. 1994). Bei ungenügender Tiefe der retrograden Füllung besteht über diese Dentinkanälchen eine Verbindung vom potenziellen Bakterien-Reservoir im Wurzelkanal zum periradikulären Gewebe (Abb. 6a, b). Bei ungenügender Resektionstiefe bzw. bei starker Neigung der Resektionsfläche besteht zudem die Gefahr, dass das apikale Wurzelkanal-Delta nur unzureichend entfernt wird (Abb. 7). Die neuen mikrochirurgischen Instrumente (siehe Teil 2) zur retrograden Kavitätenpräparation erlauben auf Grund ihrer Form und Dimension auf eine Abschrägung bei der apikalen Resektion praktisch zu verzichten, sodass die erwähnten Risiken wegfallen; ein weiterer wichtiger Schritt in der Optimierung der periradikulären Chirurgie.

## Blutstillung

Die Schaffung eines trockenen Arbeitsfeldes verbessert die Sicht und dadurch die apikale Diagnostik. Im Weiteren ist eine



Abb. 6a Eine starke Neigung der Resektionsfläche führt dazu, dass der koronale Punkt der Abschrägung tiefer als die Füllung liegt. Deshalb besteht eine Kommunikation des Wurzelkanals über die angeschnittenen und somit offenen Dentinkanälchen mit dem periradikulären Gewebe.

Fig. 6a En cas d'inclinaison trop importante de la surface de résection, la partie la plus coronaire du plateau se situe à un niveau situé en dehors de la zone d'obturation rétrograde. De ce fait, il y a risque de communication entre le canal radiculaire et les tissus périradicaux, via les tubuli dentinaires mis à nu.




Abb. 6b Bei flacher Resektionsebene besteht keine Verbindung vom Wurzelkanal mit dem periradikulären Gewebe, da das Zement die Dentinkanälchen bedeckt und somit den Austritt von Bakterien und Toxinen blockiert.

Fig. 6b Lorsque le plateau de résection est quasi perpendiculaire à l'axe longitudinal de la racine, il n'y a pas de communication entre le canal radiculaire et les tissus périradicaux, du fait que le ciment couvre les tubuli dentinaires, empêchant ainsi la pénétration de bactéries et de toxines dans les tissus périradicaux.

gute Blutstillung Voraussetzung zum Legen einer qualitativ einwandfreien retrograden Wurzelkanalfüllung. Die Erzielung einer adäquaten Blutstillung beruht auf verschiedenen Massnahmen (Lokalanästhesie, Schnittführung, lokale Hämostase). Für die Lokalanästhesie sollen Präparate mit einem Adrenalinzusatz von mindestens 10 µg/ml (= 1:100 000 Verdünnung) verwendet werden. Bei Leitungsanästhesien soll zusätzlich vestibulär, evtl. auch lingual bzw. palatinal, im Operationsgebiet infiltriert werden. Die Wahl der Schnittführung ist deshalb wichtig, weil Blutungen aus zu nahe gelegenen Wundrändern stören können. Bezüglich der lokalen hämostyptischen Massnahmen sind eine Vielfalt an mechanisch, koagulierend oder thrombosierend wirkenden Präparaten und Techniken vorhanden (WITHERSPOON & GUTMANN 1996, KIM & RETHNAM 1997,



Abb. 7 Die Neigung und Tiefe der Resektionsfläche bestimmt die Morphologie der Wurzelkanäle am Neoapex. Links die korrekte Darstellung des Neoapex bei flacher und genügend tiefer Resektion; rechts eine ungenügende apikale Resektion mit inadäquater Darstellung des Wurzelhauptkanals.

Fig. 7 L'angle d'inclinaison et la profondeur de la surface de résection déterminent la morphologie des canaux radiculaires au niveau du néo-apex. A gauche, exemple d'un néo-apex plat et de résection suffisamment profonde; à droite, résection apicale insuffisante avec exposition inadéquate du canal radiculaire principal.

SAUVEUR et al. 1999). Alle Präparate haben ihre spezifischen Vor- und Nachteile. Letztere bestehen hauptsächlich in der klinisch schwierigen Applikation bei starker, noch nicht kontrollierter Blutung sowie in histologisch oft nachgewiesenen Entzündungs- und/oder Fremdkörperreaktionen auf diese Materialien. Die Technik der lokalen Blutstillung wird vom Autor wie folgt durchgeführt: kleine Gazetupfer (Marly 8×8 mm, IVF Schaffhausen, Neuhausen) werden in 3% H<sub>2</sub>O<sub>2</sub>-Lösung getränkt und während 2–3 Minuten periradikulär appliziert. Bei persistierender Blutung wird die Knochenwunde nochmals für 2–3 Minuten analog behandelt. Lässt sich auch damit die Blutung nicht kontrollieren, verwenden wir eine hochprozentige Adrenalinlösung (1 mg/ml = 1:1000 Verdünnung, Sintetica S.A., Mendrisio), welche mit den gleichen Tupfern lokal appliziert wird. Allerdings sind bei dieser hohen Adrenalin-Konzentration unbedingt allgemein-medizinische Kontraindikationen zu beachten. Nach Entfernung der Tupfer wird die Knochenhöhle mit sterilem Knochenwachs (Ethicon, Johnson & Johnson AG, Spreitenbach) aufgefüllt, um so eine mechanische Barriere gegen Blutungen aus dem Knochen zu erzielen. Zur Darstellung der resezierten Wurzelspitze wird der Knochenwachs bis auf die Resektionsfläche entfernt.

Schwierig zu beherrschen sind Blutungen aus dem Parodontalspalt auf Höhe der Resektion. Man kann versuchen, diese Blutungen durch eine intraligamentäre Anästhesie, von ortho- oder retrograd, zu stoppen. Bei fehlender knöcherner Begrenzung der periradikulären Läsion darf kein Knochenwachs verwendet werden, damit dieser nicht unkontrolliert, beispielsweise in die Kieferhöhle oder in den Mandibularkanal, abgleitet. In diesen Fällen empfehlen wir die Verwendung nahtgesicherter kleiner Tupfer oder von Kollagen-Präparaten (z.B. Tissu Cone E, Baxter AG, Volketswil; oder Colla-Tape bzw. Colla-Plug, Sulzer Calcitek Inc., Carlsbad, CA, USA).

## Periradikuläre Diagnostik

Vor der Durchführung der retrograden Kavitätenpräparation ist eine genaue Inspektion der Resektionsfläche bzw. der einsehbaren apikalen Wurzelanteile notwendig (HSU & KIM 1997). Folgen-

de Punkte sollen besonders beachtet werden: Morphologie der Wurzel auf Höhe der Resektionsfläche, Anzahl und Anordnung der Wurzelkanäle, Isthmus zwischen Wurzelkanälen, Dentinrisse bzw. Wurzelfrakturen, kommunizierende Endo-Paro-Läsionen, Seiten- oder interradikuläre Kanäle, Perforationen. Zur besseren Darstellung unklarer Befunde empfiehlt sich die Anwendung von 2% Methylenblau (CAMBRUZZI et al. 1985), welches mit kleinen Tupfern für 5–10 Sekunden periradikulär appliziert und danach mit NaCl-Lösung weggespült wird. Methylenblau färbt organische Strukturen, sodass damit z.B. Isthmusknochen oder Wurzelfrakturen, aber auch der Wurzelumriss durch Markierung des Parodontalgewebes dargestellt werden können (Abb. 8a, b). Weitere Hilfsmittel zur apikalen Diagnostik sind eine feine Sonde (Häkchensonde) sowie Mikrospiegel, die heute in verschiedenen Formen erhältlich sind und auch bei kleinsten Knochendefekten und schwierigem operativem Zugang verwendet werden können. Die Verwendung von Vergrößerungshilfen wie Lupenbrille

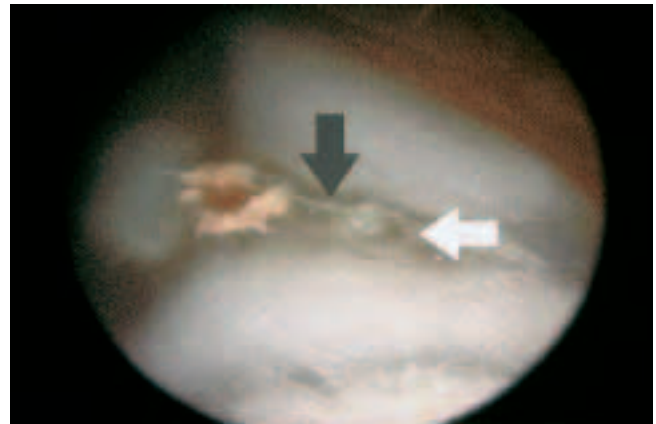


Abb. 8a Situs nach Resektion der mesiobukkalen Wurzel eines oberen ersten Molaren. Der weiße Pfeil zeigt auf den zweiten, ungefüllten Wurzelkanal (mb2); der graue Pfeil markiert das Isthmusknochen (endoskopische Aufnahme).

Fig. 8a Situation clinique après résection de la racine mésio-vestibulaire d'une première molaire supérieure. La flèche blanche montre le deuxième canal, non obturé (mb2); la flèche foncée montre les tissus emprisonnés dans l'isthme interradiculaire (photographie réalisée sous endoscopie).

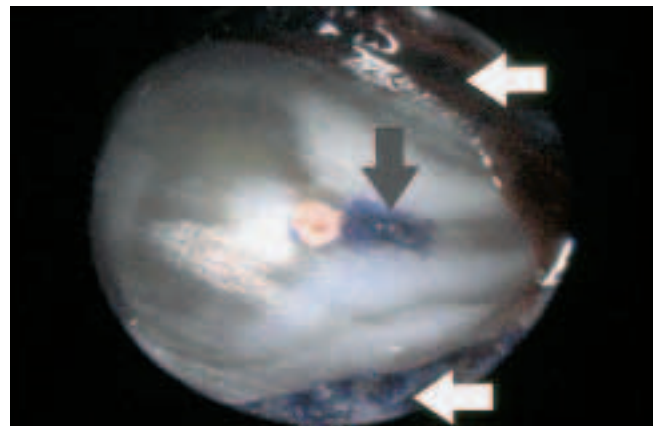


Abb. 8b Nach Anfärbung mit 2% Methylenblau wird das Isthmusknochen und der nicht gefüllte zweite Kanal deutlich sichtbar (grauer Pfeil), ebenso das zirkulär markierte Parodontalgewebe (weiße Pfeile).

Fig. 8b La coloration au bleu de méthylène (à 2%) met clairement en évidence de deuxième canal non obturé (flèche foncée), de même que les tissus parodontaux du voisinage définissant le contour de la racine (flèches blanches).



oder Operationsmikroskop wird in der endodontischen Chirurgie zunehmend propagiert (CARR 1992b, PECORA & ANDREANA 1993, VELVART 1996, VELVART 1997a und b, RUBINSTEIN & KIM 1999).

## Verdankung

Die Anfertigung der Schemazeichnungen verdanken wir Herrn Ueli Iff, Zeichner im Foto-Zeichner-Multimedia-Atelier der Zahnmedizinischen Kliniken der Universität Bern.

## Literatur

- BUSER D, MERICSKE-STERN R, DULA K, LANG N P: Clinical experience with one-stage, non-submerged dental implants. *Adv Dent Res* 13: 153–161 (1999)
- CAMBRUZZI J V, MARSHALL F J, PAPPIN J B: Methylene blue dye. An aid to endodontic surgery. *J Endod* 11: 311–314 (1985)
- CARR G B: Advanced techniques and visual enhancement for endodontic surgery. *Endo Report* 7: 6–9 (1992a)
- CARR G B: Microscopes in endodontics. *J Calif Dent Assoc* 20: 55–61 (1992b)
- CARR G B: Ultrasonic root end preparation. *Dent Clin N Am* 41: 541–554 (1997)
- EL-SWIAH J M, WALKER R T: Reasons for apicectomies. A retrospective study. *Endod Dent Traumatol* 12: 185–191 (1996)
- EUROPEAN SOCIETY OF ENDODONTOLOGY: 1994 consensus report of the European Society of Endodontology on quality guidelines for endodontic treatment. *Int Endod J* 27: 115–124 (1994)
- GAGLIANI M, TASCHIERI S, MOLINARI R: Ultrasonic root-end preparation: Influence of cutting angle on the apical seal. *J Endod* 24: 726–730 (1998)
- GILHEANY P A, FIGDOR D, TYAS M J: Apical dentin permeability and microleakage associated with root end resection and retrograde filling. *J Endod* 20: 22–26 (1994)
- GUTMANN J L, HARRISON J W: Periradicular curettage. In: *Surgical Endodontics* (eds. J L Gutmann & J W Harrison). *Medico Dental Media International Incs., Pacific/Missouri*, pp 203–207 (1998)
- HARRISON J W, JUOSKY K A: Wound healing in the tissues of the periodontium following periradicular surgery. I. The incisional wound. *J Endod* 17: 425–435 (1991)
- HSU Y Y, KIM S: The resected root surface. The issue of canal isthmuses. *Dent Clin N Am* 41: 529–540 (1997)
- JESSLÉN P, ZETTERQVIST L, HEIMDAHL A: Long-term results of amalgam versus glass ionomer cement as apical sealant after apicectomy. *Oral Surg Oral Med Oral Pathol Oral Radiol Endod* 79: 101–103 (1995)
- KIM S: Principles of endodontic microsurgery. *Dent Clin N Am* 41: 481–497 (1997)
- KIM S, RETHNAM S: Hemostasis in endodontic microsurgery. *Dent Clin N Am* 41: 499–511 (1997)
- KRAMPER B J, KAMINSKI E J, OSETEK E M, HEUER M A: A comparative study of the wound healing of three types of flap design used in periapical surgery. *J Endod* 10: 17–25 (1984)
- LIN L M, GÄNGLER P, LANGELAND K: Periradicular curettage. *Int Endod J* 29: 220–227 (1996)
- LÖST C: Chirurgische Eingriffe nach Wurzelkanalbehandlung: Wurzelspitzenresektion, Hemisektion und Wurzelamputation. *Dtsch Zahnärztl Z* 50: 875–880 (1995)
- MOLVEN O, HALSE A, GRUNG B: Incomplete healing (scar tissue) after periapical surgery – radiographic findings 8 to 12 years after treatment. *J Endod* 22: 264–268 (1996)
- NAIR P N R, PAJAROLA G, SCHROEDER H E: Types and incidence of human periapical lesions obtained with extracted teeth. *Oral Surg Oral Med Oral Pathol Oral Radiol Endod* 81: 93–102 (1996)
- NAIR P N R: New perspectives on radicular cysts: Do they heal? *Int Endod J* 31: 155–160 (1998)
- NATKIN E, OSWALD R J, CARNES L I: The relationship of lesion size to diagnosis, incidence, and treatment of periapical cysts and granulomas. *Oral Surg* 57: 82–94 (1984)
- NEDDERMAN T A, HARTWELL G R, PORTELL F R: A comparison of root surfaces following apical root resection with various burs: scanning electron microscope evaluation. *J Endod* 14: 423–427 (1988)
- PECORA G, ANDREANA S: Use of dental operating microscope in endodontic surgery. *Oral Surg Oral Med Oral Pathol* 75: 751–758 (1993)
- PETERS L B, WESSELINK P R: Soft tissue management in endodontic surgery. *Dent Clin N Am* 41: 513–528 (1997)
- RAPP E L, BROWN C E, NEWTON C W: An analysis of success and failure of apicoectomies. *J Endod* 17: 508–512 (1991)
- RIXECKER H, TETSCH P: Marginale und paramarginale Schnittführung bei der Wurzelspitzenresektion. *Dtsch Z Mund Kiefer Gesichtschir* 10: 113–118 (1986)
- RUBINSTEIN R A, KIM S: Short-term observation of the results of endodontic surgery with the use of a surgical operation microscope and Super-EBA as root-end filling material. *J Endod* 25: 43–48 (1999)
- SAUVEUR G, ROTH F, SOBEL M, BOUCHER Y: The control of haemorrhage at the operative site during periradicular surgery. *Int Endod J* 32: 225–228 (1999)
- TIDMARSH B G, ARROWSMITH M G: Dentinal tubules at the root ends of apicected teeth: a scanning electron microscopic study. *Int Endod J* 22: 184–189 (1989)
- VELVART P: Das Operationsmikroskop. *Neue Dimensionen in der Endodontie*. *Schweiz Monatsschr Zahnmed* 106: 357–364 (1996)
- VELVART P: Das Operationsmikroskop in der Wurzelspitzenresektion. Teil I: Die Resektion. *Schweiz Monatsschr Zahnmed* 107: 507–516 (1997a)
- VELVART P: Das Operationsmikroskop in der Wurzelspitzenresektion. Teil II: Die retrograde Versorgung. *Schweiz Monatsschr Zahnmed* 107: 969–978 (1997b)
- VON ARX T, KURT B, ILGENSTEIN B, HARDT N: Preliminary results and analysis of a new set of sonic instruments for root end cavity preparation. *Int Endod J* 31: 32–38 (1998)
- VON ARX T: Wurzelspitzenresektion von Molaren. *Schweiz Monatsschr Zahnmed* 109: 917–925 (1999)
- VON ARX T, KURT B: Root-end cavity preparation after apicoectomy using a new type of sonic and diamond-surfaced retrotip: A 1-year follow-up study. *J Oral Maxillofac Surg* 57: 656–661 (1999)
- VON ARX T, WALKER W: Microsurgical instruments for root-end cavity preparation following apicoectomy. *Endod Dent Traumatol* 16: 47–62 (2000)
- VON ARX T, COCHRAN D L: The rationale for the application of the GTR principle using a barrier membrane in endodontic surgery: a proposal of classification and literature review. *Int J Periodont Rest Dent* 21: 127–139 (2001)
- WESTON G D, MOULE A J, BARTOLD P M: A scanning electron microscopic evaluation of root surfaces and the gutta-percha interface following root-end resection in vitro. *Int Endod J* 32: 450–458 (1999)
- WITHERSPOON D E, GUTMANN J L: Hemostasis in periradicular surgery. *Int Endod J* 29: 135–149 (1996)
- ZUOLO M L, FERREIRA M O F, GUTMANN J L: Prognosis in periradicular surgery: a clinical prospective study. *Int Endod J* 33: 91–98 (2000)