





# Zahnärztliche Identifizierung

## Ärztliche Schweigepflicht im Rahmen der Identifizierung von unbekanntem Toten

Bernhard Knell

Institut für Rechtsmedizin der Universität Zürich  
(Direktor: Prof. Dr. med. W. Bär)

Daniel Bussmann

Bezirksgericht Uster

Schlüsselwörter: Forensische Zahnmedizin, Identifikation, Arztgeheimnis, Medizinalgesetzgebung

Korrespondenzadressen:

Dr. med. dent. Bernhard Knell  
Weinbergstrasse 1, CH-8802 Kilchberg

Dr. iur. Daniel Bussmann, Bezirksrichter  
Bezirksgericht Uster, CH-8610 Uster

(Texte français voir page 1287)

### Einleitung

In jeder zivilisierten Gesellschaft sollten alle unbekanntem sterblichen Überreste so rasch als möglich identifiziert werden (KEISER-NIELSEN 1980, ABFO 1996). Dafür, dass die Identifizierung möglichst rasch zu erfolgen hat, können mehrere Gründe angeführt werden:

1. Die Nachricht vom Tod eines Angehörigen kann einen schweren Schock auslösen. Die Verarbeitung des Schicksalsschlages kann aber nur erfolgen, wenn der Tote auch wirklich identifiziert ist. Ohne dieses Wissen kann der Tod eines Verwandten nie wirklich akzeptiert werden und quälende Zweifel können bleiben (SOPHER 1986, ABFO 1996). Die fehlende Verarbeitung eines solchen Schicksalsschlages wiederum kann zu seelischen und physischen Krankheiten bei den Hinterbliebenen führen. Im Zusammenhang mit Nachforschungen und Untersuchungen, die die Familien der im Vietnamkrieg für vermisst erklärten Armeeangehörigen (missing in

Die zahnärztliche Identifizierung von unbekanntem Personen und sterblichen Überresten gilt als eine bewährte, wissenschaftliche Identifikationsmethode. Das Vorhandensein von qualitativ genügenden zahnärztlichen Vergleichsunterlagen ist eine der Voraussetzungen für eine erfolgreiche dentale Identifizierung. Diese sollten so schnell als möglich den Untersuchungsorganen weitergeleitet werden. Der Zahnarzt hat das Recht, die zahnmedizinischen Unterlagen auch ohne Entbindung vom Arztgeheimnis herauszugeben. Hingegen ist rechtlich umstritten, ob eine Verpflichtung dazu besteht. Eine klare gesamtschweizerische gesetzliche Regelung wird gefordert.

action) forderten, wurden diese Zusammenhänge in Amerika einer weiten Öffentlichkeit bewusst (MAPLES 1996).

2. Die kriminalpolizeilichen Ermittlungen können in der Regel erst aufgenommen werden, wenn Gewissheit darüber besteht, um wen es sich beim Toten handelt. Es gilt das Axiom: «If you can't identify the body, you can't solve the case» (ABFO 1996). Bei Tötungsdelikten kann es von grösster Bedeutung sein, dass zwischen Delikt und Identifizierung möglichst wenig Zeit verstreicht, um dem Täter oder den Tätern wenig Möglichkeit zur Flucht oder zur Verdunkelung der Tat zu geben.
3. Die Beschaffung von qualitativ guten prämortalen zahnärztlichen Aufzeichnungen innerhalb nützlicher Frist kann, wie unsere Erfahrungen im Zusammenhang mit dem Absturz einer Alitalia 1990 (KNELL & WOLGENSINGER 1991) zeigten, gerade bei Massenkatastrophen mit multinationaler Zusammensetzung der Opfer eine schwierige Aufgabe sein. MARKWALDER (St. Gallen) berichtet an der Tagung der Schweizer Gesellschaft für Rechtsmedizin am 21. November 1998, nach dem Absturz einer MD-11 der Swissair in Halifax am 3. September 1998 sei es zum Teil sehr schwierig gewesen, an die prämortalen medizinischen Unterlagen zu gelangen. Spitäler in den USA wollten ihre Unterlagen nur gegen Unterschrift des Opfers! herausgeben.

Je mehr Zeit zwischen dem Katastrophenereignis und den Identifizierungen aber verstreicht, umso grösser wird ausserdem der Druck von Seiten der Angehörigen, der Medien und politischen Instanzen auf die Untersuchungsorgane. Obwohl die Ermittlungsbehörden so rasch als möglich identifizieren

Jeder Mensch wird mit einer Identität geboren, jeder Mensch hat auch ein Recht darauf, mit einer Identität zu sterben.

Zitat von Sother, 1986

Toute personne naît avec une identité, toute personne a donc le droit de mourir avec une identité.

Citation de Sother, 1986

sollten, darf dies nie auf Kosten der Sicherheit der Identifizierung geschehen. Es ist besser, «keine» Leiche als eine «falsche» zu bekommen (RÖTZSCHER & SOLHEIM 1998).

4. Auch aus rechtlichen Gründen ist die rasche Identifizierung von erheblicher Bedeutung (ZOLLINGER 1997). Die Persönlichkeit beginnt gemäss schweizerischem Zivilgesetzbuch (ZGB) mit dem Leben nach der vollendeten Geburt und endet mit dem Tode. Wer sich zur Ausübung eines Rechts (z. B. Geltendmachung von Erbensprüchen) auf den Tod einer Person bezieht, hat hierfür gemäss Art. 32 Abs. 1 ZGB den Beweis zu erbringen. Der Beweis des Todes muss durch den Eintrag im Zivilstandsregister erbracht werden. Ist der Tod (lediglich) höchstwahrscheinlich, muss das (langwierige) Verschollensverfahren (Art. 35ff. ZGB) Anwendung finden. Bei hoher Todesgefahr kann frühestens nach einem Jahr, bei nachrichtenloser Abwesenheit frühestens nach fünf Jahren ein entsprechendes Gesuch gestellt werden. Erst nach dem darauffolgenden Verfahren können verschiedenste rechtliche Handlungen eingeleitet werden, wie zum Beispiel die Wiederverheiratung des überlebenden Partners, die Auszahlung von Versicherungsleistungen, die Vollstreckung des Testaments etc. Die Erben eines Verschollenen müssen allerdings im Falle der hohen Todesgefahr während fünf Jahren und im Falle der nachrichtenlosen Abwesenheit während fünfzehn Jahren für die Rückgabe des Vermögens Sicherheit leisten.

Die vorliegende Arbeit zeigt anhand eines Einzelfalles die Bedeutung der (zahn)ärztlichen Dokumentation für die Rechtsmedizin. Die Konsequenzen der Verweigerung der zur Identifizierung notwendigen zahnmedizinischen Unterlagen werden nicht nur aus der Sicht des forensisch tätigen Zahnarztes, sondern auch derjenigen des Juristen besprochen. In der Diskussion wird auf das grundsätzliche Vorgehen der forensischen Odontologen in Identifizierungsfällen eingegangen.

### Fallbericht ON 96-092

(ON=Obduktions-Nummer)

#### Fund und Untersuchung

Am 31. März 1996 wurde im Kanton Zürich eine teilweise mumifizierte Leiche aufgefunden. Die Kantonspolizei Zürich vermutete, dass es sich bei dem unbekanntem Toten um M. S., Jahrgang 1955, handeln könnte. Eine visuelle Identifizierung (sog.

Konfrontations-Identifikation) durch Angehörige war wegen der fortgeschrittenen Verwesung nicht möglich. Hingegen gelang es der Kantonspolizei, ein Zahnschema (Abb. 1) der vermuteten Person M. S. vom behandelnden deutschen Zahnarzt (Zahnarzt A) aufzubringen. Das Institut für Rechtsmedizin der Universität Zürich beschloss deshalb, die Leiche odontologisch identifizieren zu lassen. Das Zahnschema umfasste den Behandlungszeitraum von Juni bis August 1989. Zahnarzt A übersandte keine weiteren zahnärztlichen Unterlagen wie Röntgenbilder, Modelle oder Fotos.

Genau eine Woche nach Auffinden der Leiche, am Ostersonntag, den 6. April 1996, konnte der prämortale Zahnstatus von M. S. (Abb. 1) mit der postmortalen zahnärztlichen Versorgung (Abb. 2) verglichen werden. Zugunsten der Übersicht wurden im Schema postmortal nur Füllungen und Extraktionen berücksichtigt. Wie sich zeigen sollte, waren weitere zahnärztliche Befunde für die Identifizierung unerheblich.

Tab. 1 Prä- und postmortale zahnärztliche Versorgung in Gegenüberstellung

Übereinstimmungen		
Zahn	Zahnärztliche Versorgung	
17	okklusale Amalgamfüllung	
15	zweiflächige Amalgamfüllung distal	
26	dreiflächige Amalgamfüllung	
28	fehlend	
47	zweiflächige Amalgamfüllung distal	
Abweichungen		
Zahn	Prämortal	Postmortal
18	in situ	fehlend
16	keine Angaben/kariesfrei?	zweiflächige Amalgamfüllung
25	keine Angaben/kariesfrei?	zweiflächige Amalgamfüllung
27	dreifl. Amalgamfüllung	Höckerüberbedeckung (Amalgam)
38	okklusale Kunststofffüllung	ausgewaschene Zementfüllung (Provisorium?)
37	keine Angaben/kariesfrei?	okklusale Amalgamfüllung
36	keine Angaben/kariesfrei?	okklusale Amalgamfüllung
46	keine zervikale Füllung	zervikale Amalgamfüllung
	okklusobukkale Kunststofffüllung	Zementfüllung okkusal
48	okklusale Kunststofffüllung	Zahn fehlend

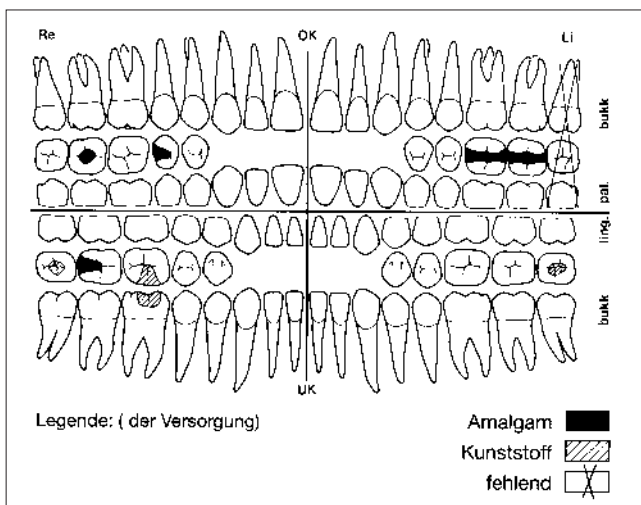


Abb. 1 Zahnärztliche Versorgung antemortem (Stand 1989)

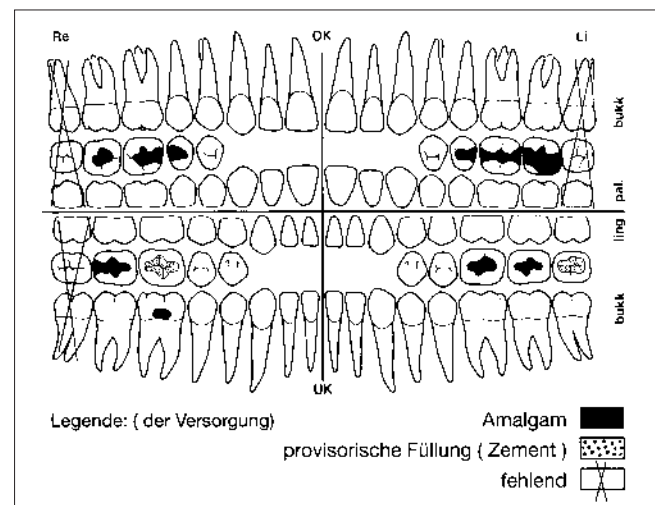


Abb. 2 Zahnärztliche Versorgung postmortem (Stand 1996)

Die Gegenüberstellung zeigt, dass im Zeitraum von August 1989 bis Ende März 1996 an 9 Zähnen abweichende Befunde festgestellt werden können. Keine dieser Abweichungen schliesst M. S. als mögliche Person aus, die abweichenden Befunde können auch auf vergessene Eintragungen, ungenaue Notizen oder eine später erfolgte Therapie zurückzuführen sein.

Eine gute Übereinstimmung zwischen den prä- und postmortalen Befunden lassen sich bei 5 Zähnen finden. Die Amalgamfüllungen bei 4 Zähnen (17, 15, 26 und 47) weisen ungefähr die gleiche Ausdehnung auf und der Zahn 28 fehlt prä- wie auch postmortal.

### Wahrscheinliche Identifizierung

Der vorhandene prämortale Zahnstatus liess es als möglich bis wahrscheinlich annehmen, dass es sich bei der untersuchten Leiche um M. S. handelte. Eine sichere Identifizierung war aufgrund der vielen Abweichungen und der unspezifischen Übereinstimmungen ohne weitere Unterlagen aber nicht möglich (KEISER-NIELSEN 1980). Zusätzliche Unterlagen, am besten zahnärztliche Röntgenbilder, mussten beigebracht werden (SOPHER 1986, MARKWALDER 1989).

Anlässlich einer Notfalltherapie im September 1993 wurden zahnärztliche Röntgenaufnahmen bei M. S. angefertigt. Die behandelnde Kollegin (Zahnärztin B) aus Konstanz verweigerte die Herausgabe der Bilder, indem sie sich auf die ärztliche Schweigepflicht oder auf datenschutzrechtliche Erwägungen stützte. Zur Erhebung der Röntgenaufnahmen musste deshalb zunächst eine richterliche Verfügung erwirkt werden.

### Sicherstellung zusätzlicher zahnärztlicher Unterlagen in Deutschland

Das Amtsgericht in Konstanz (Deutschland) ordnete bezugnehmend auf die Paragraphen §§ 94, 98, 103 & 105 der deutschen Strafprozessordnung die Durchsuchung der Praxis und Beschlagnahme der Röntgenbilder und des Behandlungsjournals an. Es stellte klar, dass durch eine freiwillige Herausgabe der Unterlagen die Durchsuchung und Beschlagnahme abgewendet werden könne.

Begründet wurde diese für die forensische Tätigkeit (sowohl medizinisch als auch odontologisch) weitreichende Entscheidung des deutschen Gerichts wie folgt:

1. Im Zusammenhang mit den kriminalpolizeilichen Ermittlungen ist die Identifizierung erforderlich.
2. Die Röntgenaufnahmen sind als Beweismittel von Bedeutung und müssen, da sie nicht freiwillig herausgegeben werden, beschlagnahmt werden. Zu diesem Zweck ist die Durchsuchung der Praxisräume gerechtfertigt.
3. § 97 Abs. 1 Nr. 3 der deutschen Strafprozessordnung schützt das Vertrauensverhältnis zu einem Beschuldigten, den es im vorliegenden Fall nicht gibt; eine allgemeine Freistellung von der Beschlagnahme entsprechend dem allgemeinen Zeugnisverweigerungsrecht nach § 53 der deutschen Strafprozessordnung besteht nicht.
4. Die Zahnärztin kann demnach unter Berufung auf ihre ärztliche Schweigepflicht eine Aussage verweigern, nicht jedoch die Herausgabe der Röntgenbilder.
5. Angesichts der Bedeutung der zu beschlagnahmenden Gegenstände für die Identifizierung der Leiche ist die Massnahme auch nicht unverhältnismässig.

### Sichere Identifizierung von M. S.

Laut Karteieintrag von Zahnärztin B wurden die beiden dritten Molaren 18 und 48 im September 1993 extrahiert. Zwei der

neun in Tabelle 1 aufgeführten Widersprüche zwischen den Aufzeichnungen von Zahnarzt A und dem postmortalen Befund fallen damit weg.

Der Vergleich der prämortalen Röntgenbilder von Zahnärztin B (Abb. 3) mit den an der Leiche hergestellten Aufnahmen (Abb. 4) lässt an der sicheren Identifizierung von M. S. keinen Zweifel mehr.

Die Weigerung von Zahnärztin B, ihre Unterlagen herauszugeben, verzögerte die Identifizierung der Leiche von M. S. um einen Monat. Anstatt bereits am 6. April wurde die Leiche erst einen Monat später, am 8. Mai, sicher identifiziert.

Inwieweit damit die kriminalpolizeilichen Ermittlungen effektiv behindert wurden, entzieht sich unserer Kenntnis.

## Rechtliche Beurteilung

### Tab. 2 Die Schweigepflicht

#### Amtsgeheimnis

Art. 320 StGB

1. Wer ein Geheimnis offenbart, das ihm in seiner Eigenschaft als Mitglied einer Behörde oder als Beamter anvertraut worden ist, oder das er in seiner amtlichen oder dienstlichen Stellung wahrgenommen hat, wird mit Gefängnis oder mit Busse bestraft. Die Verletzung des Amtsgeheimnisses ist auch nach Beendigung des amtlichen oder dienstlichen Verhältnisses strafbar.
2. Der Täter ist nicht strafbar, wenn er ein Geheimnis mit schriftlicher Einwilligung seiner vorgesetzten Behörde geoffenbart hat.

#### Ärztliche Schweigepflicht

Art. 321 StGB

1. Geistliche, Rechtsanwälte, ..... Ärzte, Zahnärzte, ..... sowie ihre Hilfspersonen, die ein Geheimnis offenbaren, das ihnen infolge ihres Berufes anvertraut worden ist, oder das sie in dessen Ausübung wahrgenommen haben, werden, auf Antrag, mit Gefängnis oder mit Busse bestraft. Ebenso werden Studierende bestraft, die ein Geheimnis offenbaren, das sie bei ihrem Studium wahrnehmen. Die Verletzung des Berufsgeheimnisses ist auch nach Beendigung der Berufsausübung oder der Studien strafbar.
2. Der Täter ist nicht strafbar, wenn er ein Geheimnis aufgrund einer Einwilligung der Berechtigten oder einer auf Gesuch des Täters erteilten schriftlichen Bewilligung der vorgesetzten Behörde oder Aufsichtsbehörde offenbart hat.
3. Vorbehalten bleiben die eidgenössischen und kantonalen Bestimmungen über die Zeugnispflicht und über die Auskunftspflicht gegenüber einer Behörde.

Gemäss Art. 321 StGB werden u.a. Zahnärzte, die ein Geheimnis offenbaren, das ihnen infolge ihres Berufes anvertraut worden ist oder das sie in dessen Ausübung wahrgenommen haben, auf Antrag mit Gefängnis oder mit Busse bestraft. Bei einem Geheimnis handelt es sich um eine Tatsache, die nur einem beschränkten Personenkreis geläufig ist, den so genannten Geheimnisträgern – vorliegend dem Zahnarzt und seinen Hilfspersonen – und an deren Geheimhaltung derjenige, auf den sich die Tatsache bezieht, der so genannte Geheimnisherr – vorliegend der Patient – ein so genanntes Geheimhaltungsinteresse hat, und dieses Interesse auch ausdrücklich oder stillschweigend bekundet und dadurch seinem Geheimhaltungswillen Ausdruck gibt (HAUSER/REHBERG 1989, STRATENWERTH 1995, KELLER 1993). Die Lehre ist sich grundsätzlich darüber einig, dass der Arzt bzw. Zahnarzt nach dem Tod sei-

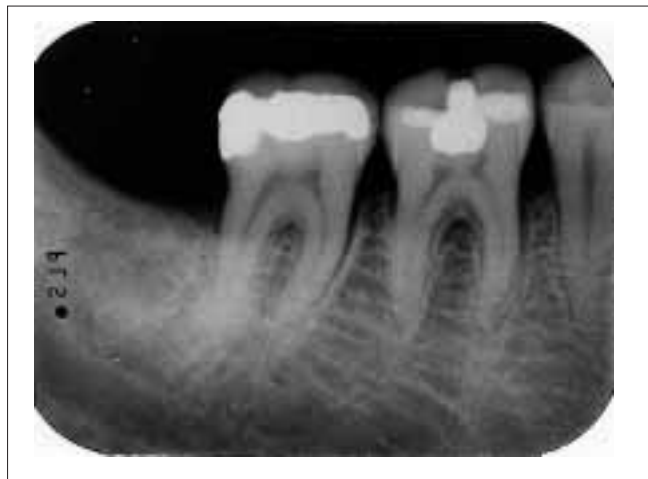
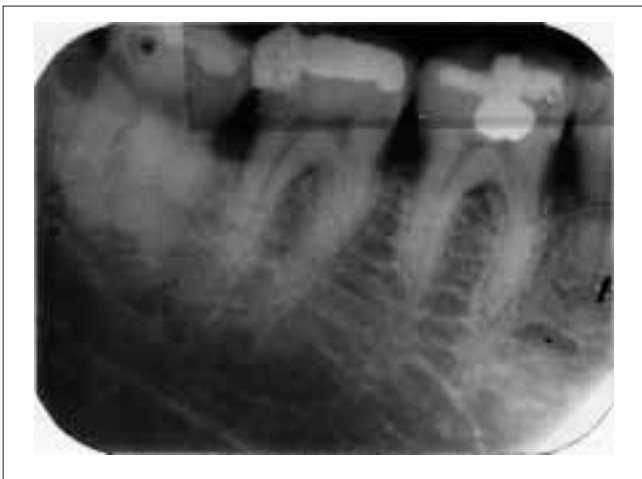
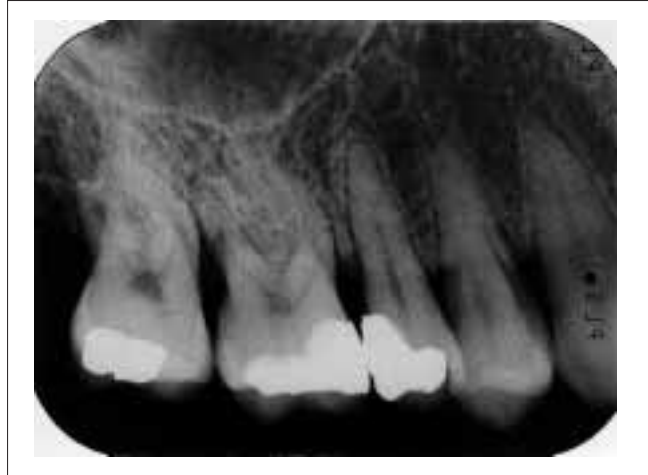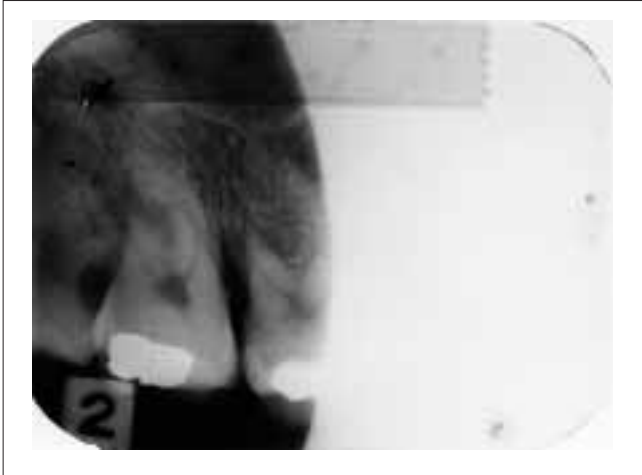Abb. 3 Prämortale Röntgenbilder des Ober- und Unterkiefers rechts (Stand 1993)

Abb. 4 Postmortale Röntgenbilder des Ober- und Unterkiefers rechts (Stand 1996)

Fig. 3 Radiographies antemortem, maxillaire supérieur et inférieur droits (état en 1993)

Fig. 4 Radiographies postmortem, maxillaire supérieur et inférieur droits (état en 1996)

Abb. 3 und 4 Zwischen prä- und postmortalen Röntgenbildern besteht eine gute Übereinstimmung in der Ausdehnung der Füllungen und der radiologischen Dichte der jeweiligen Füllungsmaterialien bei den Molaren 17, 16, 46 und 47. Die Weisheitszähne 18 und 48 wurden in der Zwischenzeit extrahiert. Auffällig sind im Weiteren die weitgehend übereinstimmenden anatomischen Merkmale (Sinus Maxillaris, Knochen trabekulierung Unterkiefer, Wurzel- und Pulpananatomie der Molaren).

Fig. 3 et 4 Il existe une bonne concordance entre les radiographies ante- et postmortem quant aux volumes des obturations et de la densité radiologique des matériaux d'obturation présents sur les molaires 17, 16, 46 et 47. Les dents de sagesse 18 et 48 ont été extraites dans l'intervalle. A noter en outre d'autres caractéristiques, en grande partie concordante de certains repères anatomiques (sinus maxillaire, trabéculatation osseuse dans le maxillaire inférieur, morphologie pulpaire des molaires).

nes Patienten weiterhin an das Berufsgeheimnis gebunden ist (KELLER 1993).

Zahnärzte sind somit verpflichtet, sämtliche Informationen, die ihnen von einem Patienten infolge ihres Berufes anvertraut worden sind, gegenüber jedermann, ausser dem Patienten, geheim zu halten. Diese Geheimhaltungspflicht gilt auch gegenüber Behörden und Gerichten, Angehörigen und Arbeitgebern. Nach Art. 321 Ziff. 2 StGB ist ein Täter jedoch zunächst dann nicht strafbar, wenn er das Geheimnis aufgrund einer Einwilligung des Berechtigten offenbart. Berechtigter im Sinne dieser Bestimmung ist der Patient. Dieser wird jedoch in der Regel zu Lebzeiten keine klare, den Tod überdauernde Ermächtigung zur Offenbarung des Patientengeheimnisses erteilt haben. Ob demgegenüber im Falle des Todes des Patienten eine Entbindung durch die Erben erfolgen kann, ist in der Rechtslehre umstritten.

Ebenfalls nicht strafbar macht sich der Zahnarzt, wenn er sich durch die Aufsichtsbehörde von der Geheimhaltungspflicht entbinden lässt (Art. 321 Ziff. 2 StGB). Die Identifizierung einer Leiche hat jedoch rasch zu erfolgen. Es besteht die Gefahr, dass durch das – allenfalls schwerfällige – Entbindungsverfahren kostbare Zeit verloren geht. Im Übrigen scheidet diese Möglichkeit zumVornherein, wenn ein renitenter Zahnarzt gar nicht bereit ist, ein entsprechendes Gesuch zu stellen.

Die Einwilligung des Berechtigten und die Bewilligung der Aufsichtsbehörde sind jedoch nicht die einzigen Möglichkeiten einer zulässigen Offenbarung von Berufsgeheimnissen. Wie bei jedem anderen Straftatbestand sind auch hier die so genannten aussergesetzlichen Rechtfertigungsgründe in Betracht zu ziehen, namentlich die mutmassliche Einwilligung des Berechtigten, hier des Verstorbenen, in die Offenbarung (KELLER 1993)



und die Wahrung berechtigter Interessen (STRATENWERTH 1995). Der Verstorbene selber hat in aller Regel ein Interesse an seiner Identifikation, etwa im Hinblick auf die Information seiner Angehörigen und mit Blick auf eine schickliche Bestattung, weshalb ohne weiteres davon auszugehen ist, dass die Herausgabe zahnärztlicher Unterlagen seinem mutmasslichen Willen entspricht. Auch werden damit berechnete Interessen gewahrt, nämlich diejenigen des Verstorbenen, seiner Angehörigen, aber auch jene der Öffentlichkeit (zivilstandsamtliche Feststellung des Todes einer Person, Aufklärung vorsätzlicher und fahrlässiger Straftaten usw.).

Diese Rechtfertigungsgründe schaffen die Befugnis, d.h. das Recht des Zahnarztes zur Herausgabe seiner Unterlagen.

*Zunächst kann somit zusammenfassend festgestellt werden, dass sich ein Zahnarzt, der seine Unterlagen zur Identifizierung einer unbekanntem Leiche herausgibt, auch dann nicht strafbar macht, wenn er keine Einwilligung bei der Aufsichtsbehörde eingeholt hat.*

Dementsprechend sieht im Kanton Zürich die neue Zahnärzterverordnung vom 10. Juni 1998 in § 18 Abs. 3 vor, dass «die Zahnärztinnen und Zahnärzte ohne Entbindung vom Berufsgeheimnis befugt sind, den Ermittlungsbehörden bei der Identifikation von Leichen behilflich zu sein». Eine Verpflichtung hiezu, wie sie noch der Entwurf der Zahnärzterverordnung in § 26 vorgesehen hatte («Die Zahnärzte und Zahnärztinnen sind verpflichtet, den Ermittlungsbehörden bei der Identifikation von Leichen behilflich zu sein») besteht gemäss dieser Verordnung (leider) nicht.

Die Krux des vorliegenden Themas bilden indes die Zahnärzte, die sich weigern, ihre Unterlagen herauszugeben. Fallen die zahnärztlichen Unterlagen auch nach dem Tod des Patienten noch unter das zu wahrende Berufsgeheimnis, dann kann sich ein kooperationsunwilliger Zahnarzt auf sein Zeugnisverweigerungsrecht berufen (im Kanton Zürich § 130 StPO). Auch eine Beschlagnahme durch die Strafverfolgungsbehörden (im Kanton Zürich gemäss § 103 StPO) fällt bei Personen, die sich auf ein Zeugnisverweigerungsrecht berufen können, nach dem Grundsatz «Was der Mund nicht zu offenbaren braucht, muss auch die Hand nicht preisgeben» ausser Betracht. Auch eine ausdrückliche gesetzliche Pflicht zur Edition solcher Unterlagen besteht nicht.

Zu prüfen ist jedoch, ob sich eine Verpflichtung zur Herausgabe aufgrund allgemeiner Grundsätze, die Geltung für die gesamte Schweiz beanspruchen, herleiten lässt.

Prof. Dr. iur. J. REHBERG, bis Sommer 1998 Inhaber des Lehrstuhls für schweizerisches Straf- und Strafprozessrecht an der Rechtswissenschaftlichen Fakultät der Universität Zürich, den wir um eine Stellungnahme zu dieser schwierigen Rechtsfrage bitten, kommt zu einem klaren Fazit: Der privat(zahn)ärztlich tätige Kollege ist nicht nur berechtigt, sondern auch verpflichtet, sachdienliche Unterlagen über einen Patienten dem amtlichen medizinischen Experten unverzüglich freizugeben und damit eine raschestmögliche Identifizierung zu erlauben. Als Geheimnisse gelten – wie eingangs definiert – Tatsachen, an deren Geheimhaltung der Geheimnisherr ein berechtigtes Interesse hat und die er auch geheimhalten will. Gemäss Rehberg ist beim Geheimnisherrn, d.h. beim verstorbenen Patienten, keinerlei irgendwie sachlich zu rechtfertigendes Interesse an der Geheimhaltung der ihn betreffenden zahnärztlichen Unterlagen gegenüber dem rechtsmedizinischen Gutachter und den Untersuchungsbehörden ersichtlich. Daher lasse sich ihm auch kein entsprechender Wille unterstellen. Wird demgemäss – so Rehberg – der Geheimnischarakter der betreffenden Information verneint, so bedeutet dies, dass die Herausgabe der betreffen-

den Unterlagen gestützt auf das Berufsgeheimnis nicht verweigert werden darf und entsprechend (gemäss den Voraussetzungen von § 103 der zürcherischen StPO) auch von der Untersuchungsbehörde als Beweismittel beschlagnahmt werden können. Rehberg weist in diesem Zusammenhang darauf hin, dass die Untersuchungsbehörde (wie sich aus §§ 118 ff. StPO ergibt) bekanntlich selbst gegen den zu Lebzeiten geäusserten Willen eines Menschen und denjenigen seiner Angehörigen eine rechtsmedizinische Obduktion seines Leichnams anordnen kann, wenn dieser Opfer eines aussergewöhnlichen Todesfalles (s. Tabelle 3) geworden ist. Eine solche Massnahme, welche tief in die Persönlichkeitssphäre des Verstorbenen eingreift, kann unter anderem auch seiner Identifikation dienen (BÄR 1994). Es wäre also absurd, die zwangsweise Sicherstellung ihn betreffender zahnärztlicher Unterlagen als unzulässig zu betrachten, obschon sie mit keinem derartigen Eingriff verbunden ist.

Tab. 3

#### Der aussergewöhnliche Todesfall (AT)

In der Schweiz gebräuchlicher Begriff für den unklaren oder nichtnatürlichen Tod (Zollinger 1997).

Dieser Argumentation Rehbergs mag man gerne beipflichten. Freilich könnte ihr Folgendes entgegengehalten werden: Die Lehre ist sich, wie bereits erwähnt, grundsätzlich darüber einig, dass der (Zahn)arzt nach dem Tod seines Patienten weiterhin an das Berufsgeheimnis gebunden ist. Es erscheint fraglich, dass zahnärztliche Unterlagen, die zu Lebzeiten des Patienten zweifellos unter das Berufsgeheimnis fallen, nach dessen Tod den Geheimnischarakter verlieren. Konsequenterweise müssten dann – wenn der Geheimnischarakter verneint wird – auch andere Drittpersonen, zumal etwa die Angehörigen des Verstorbenen, Einsicht in diese Unterlagen haben. Wie aber das Bundesgericht schon erkannt hat, scheint es, wenn auch gemäss Art. 31 ZGB die Persönlichkeit mit dem Tode endet, nicht ohne Sinn, den Betroffenen zu gewährleisten, dass nach ihrem Tode die in ihrem Patientendossier enthaltenen Angaben weiterhin durch das ärztliche Geheimnis geschützt bleiben und nicht ohne strenge Kontrolle verbreitet werden. Man könne – so das Bundesgericht – nicht annehmen, dass ein Verstorbener, selbst wenn er mit einem nahen Verwandten eng verbunden war, einzig aufgrund dieses Umstandes zulassen würde, dass sein ärztliches Dossier diesem voll und ohne Einschränkung zugänglich sei (PRA 1996). Dass nun aber ärztliche Informationen, je nachdem, gegenüber welchen Personen sie offenbart werden, unter das Arztgeheimnis fallen oder nicht, leuchtet nicht ohne weiteres ein.

Wie dem auch sei: *Als Fazit lässt sich festhalten, dass es gute Gründe gibt, nicht nur ein Recht, sondern auch eine Pflicht des Zahnarztes zur Herausgabe der Unterlagen zur Identifikation von Verstorbenen anzunehmen. Eine klare gesamtschweizerische gesetzliche Regelung, welche sowohl die Befugnis wie auch die Pflicht des Zahnarztes zur Herausgabe der fraglichen Unterlagen statuieren würde, vermisst man aber schmerzlich.*

## Diskussion

### Identifikations-Methoden

Die Identifizierung einer unbekanntem Person oder Leiche kann mit Hilfe verschiedener Methoden geschehen. Es werden grundsätzlich wissenschaftliche von unwissenschaftlichen

Identifikationsmethoden unterschieden. In seltenen und speziell gelagerten Fällen kann eine Person durch Ausschluss identifiziert werden (ABFO 1996).

Das wohl am häufigsten angewandte nichtwissenschaftliche Identifikationsverfahren stellt die *Konfrontations-Identifikation* dar (BUCHNER 1985). Dabei wird die unbekannt Leiche visuell durch Angehörige und Freunde identifiziert. Voraussetzung für die Möglichkeit einer Konfrontations-Identifikation ist die weitgehende körperliche Integrität der Leiche, insbesondere die Gesichtszüge dürfen nicht durch postmortale Veränderungen oder Traumata zerstört sein (WHITTAKER und MACDONALD 1993). Gerade im Fall der Massenkatastrophe führt die Identifikation durch Angehörige immer wieder zu falsch-positiven Resultaten. Sie sind dem Druck der Belastung nicht gewachsen und versuchen sich durch angebliches Erkennen des Toten der schwierigen Situation möglichst rasch zu entziehen. Es müssen in Katastrophenfällen deshalb unbedingt wissenschaftliche Identifikationsmethoden zum Einsatz gelangen (BURGMANN 1992, KNELL & MARTY 1996, ZOLLINGER 1997).

Die *Daktyloskopie* (Fingerprinting) ist eine seit 1888 etablierte und zuverlässige Identifikationsmethode. Der Vergleich von Fingerabdrücken ist odontologischen Verfahren überlegen, sofern verwertbares prä- und postmortales Gewebe vorhanden ist. Der Vergleich ist schneller und leichter durchgeführt, da die prä-mortale Befunde zentral kodiert und klassifiziert sein können (SOPHER 1986). Allerdings bestehen in dieser Beziehung grosse nationale Unterschiede.

Seit einigen Jahren wird die *DNA-Analyse* (DNA Fingerprinting) zur Identifikation angewandt, eine sichere Methode, die vor allem in den letzten Jahren grosse Fortschritte erzielte (SLAVKIN 1997). Mit den heutigen Techniken kann eine Nichtverwandtschaft mit letzter Sicherheit, eine Verwandtschaft mit grosser Wahrscheinlichkeit festgestellt werden (BÄR & KRATZER 1992). Gemäss der American Society of Forensic Odontology 1996 ist die DNA-Analyse nur in denjenigen Fällen beweisend, in denen prä-mortales Gewebe der gesuchten Person vorhanden ist. Es wird dort unter anderem auf die Problematik der unehelichen Kinder hingewiesen. Weitere Nachteile der Methode sind zurzeit noch grosser Zeitaufwand und hohe Kosten.

Die *zahnärztliche Identifizierung* (Dental Fingerprinting) wird als eine der zuverlässigsten Methoden beurteilt (SWEET & DIZINNO 1996, NAGAI et al 1997, ALT 1997). So hat die qualitativ gute zahnärztliche Röntgenaufnahme beim Vergleich von prä- mit post-mortal angefertigten Bildern eine Aussagekraft, wie sie in ähnlichem Ausmass von ballistischen vergleichsmikroskopischen Untersuchungen erreicht wird (MARKWALDER 1989, BENTHAUS 1997). Individuelle orale Charakteristika und zahnärztliche Therapie-massnahmen liefern demnach oftmals die entscheidenden Identitätsbeweise. Zu Lebzeiten verändert sich die Situation in der Mundhöhle sehr häufig, aufgrund der fehlenden Regenerationsfähigkeit der Zahnhartsubstanz sind die Veränderungen an den Zähnen aber stets «unidirectional» (HAUSMANN et al. 1997). Oder, wie es die Amerikaner treffend formulieren: «It can only go from having no filling on a surface, to a state in which there is one.» (ABFO 1996). Diese eingleisige Beziehung gilt reziprok natürlich auch für fehlende Zähne und muss beim Vergleich vor allem mit älteren Unterlagen mit berücksichtigt werden.

Als weiterer Vorteil der odontologischen Identifizierung gilt schliesslich: Die Zähne und Dentalwerkstoffe sind gegenüber äusseren Einflüssen häufig sehr widerstandsfähig und stellen leicht zugängliche biologische Strukturen dar (ENDRIS 1979).

Die Entscheidung, welche Identifizierungsmethode zur Anwendung gelangt, obliegt dem Rechtsmediziner. Er benachrichtigt

folgerichtig auch den forensischen Odontologen, der die zahnärztliche Identifizierung vornimmt. In Zürich organisiert der Rechtsmediziner in Zusammenarbeit mit der Polizei im Weiteren auch die verfügbaren zahnärztlichen Vergleichsunterlagen. Die beiden konsiliarisch für das Institut für Rechtsmedizin in Zürich tätigen Zahnärzte haben in den vergangenen 10 Jahren über 140 Identifizierungen vorgenommen.

Der in unserem Fallbericht beschriebene männliche Tote war visuell mittels Konfrontation mit Angehörigen und Freunden nicht identifizierbar, da sein Kopf mumifiziert war. Auch die Identifikation anhand von Fingerabdrücken war wegen Fehlens von Vergleichsmaterial nicht möglich. Da eine möglichst schnelle Identifizierung angestrebt wurde, musste auf das «Zahnärztliche Fingerprinting» zurückgegriffen werden.

### Dokumentation

Im vorliegenden Fall konnte die Identifikation wegen lückenhafter oder nicht aktueller Unterlagen primär nicht sicher erfolgen. Ungenügende dentale Vergleichsunterlagen von Passagieren und Crewmitgliedern waren ebenfalls das grösste Hindernis für eine sichere odontologische Identifizierung verschiedener Opfer eines Alitalia-Crashes bei Zürich im November 1990 (KNELL & WOLGENSINGER 1991). Solche unbefriedigende Erfahrungen werden auch im Ausland beschrieben. Insbesondere in Deutschland wird deswegen seit Jahren die vollständige Befunderhebung in der Krankengeschichte, auch der bereits vorhandenen zahnärztlichen Arbeiten, von rechtsmedizinisch tätigen Zahnärzten, Medizinern und Juristen gefordert (RÖTZSCHER & SOLHEIM 1998).

In Zürich wird die Dokumentationspflicht aus rechtsmedizinischer Sicht pragmatischer beurteilt. Jede vernünftige zahnärztliche Befunderhebung setzt Röntgenbilder voraus, zum Beispiel Bite Wings bei Recallpatienten, Zahnrontgen bei Notfallpatienten oder Orthopantomogramme im Sanierungsfall. Diese radiologischen Unterlagen sind die bedeutend zuverlässigeren Vergleichsunterlagen als ein vollständiger, aber möglicherweise fehlerhaft ausgefüllter Zahnstatus. Auch die zunehmende Zahl von kariesfreien Personen in unserem Land würde sich dental nur mittels Vergleich von anatomischen Details und der Übereinstimmung der Anzahl Zähne sicher identifizieren lassen.

Die Ansicht, dass kein vollständiger Befund des Vorzustandes erhoben werden muss, deckt sich auch mit der Haltung der Schweizerischen Zahnärzte-Gesellschaft SSO. Im Tarif für zahnärztliche Leistungen 1994 wird beim neuen Patienten, beim Recallpatienten und beim Akutpatienten genau definiert, welche Leistungen bei der Befundaufnahme im jeweiligen Fall erbracht werden müssen. Die vollständige Erhebung des zahnärztlichen Vorzustandes wird nicht verlangt und von den Tarifpartnern auch nicht vergütet. Hingegen ist es auch im Hinblick auf allfällige rechtliche Auseinandersetzungen mit Patienten sinnvoll, den Vorzustand zumindest radiologisch festzuhalten.

Die gesetzliche Aufbewahrungspflicht für die zahnärztlichen Unterlagen (Krankengeschichte, Röntgenbilder und Studienmodelle) beträgt 10 Jahre, dies auch nach der Pensionierung des Behandlers. Die anlässlich der Generalversammlung der Zürcher Zahnärztegesellschaft 1996 geäusserte Ansicht durch den Kantonszahnarzt, die Unterlagen seien nach der Pensionierung dem Patienten zu übergeben, ist aus rechtsmedizinischer Sicht unerwünscht. Solche Unterlagen dürften im Rahmen einer Massenkatastrophe nicht verfügbar sein. Drastisch wurde dies den forensischen Odontologen anlässlich des Absturzes eines russischen Flugzeuges in Spitzbergen vor Augen geführt (SOLHEIM 1996, SLAVKIN 1997).

Andrerseits profitierte KNELL 1998 von einem Bite Wing aus dem Jahr 1981 und der detaillierten Zusammenfassung der zahnärztlichen Therapie aus der Krankengeschichte, übergeben durch einen pensionierten Berner Kollegen. Anlässlich eines Giftmordprozesses vor dem Geschworenengericht in Winterthur gelang es damit, die Geschworenen zweifelsfrei von der sicheren zahnärztlichen Identifizierung einer exhumierten Leiche zu überzeugen.

### Zahnärztlicher Unterlagenvergleich ante- vs. postmortem

Normalerweise müssen für die odontologische Identifizierung folgende Voraussetzungen erfüllt sein (KNELL 1997):

- Vorhandensein von Zähnen und/oder zahnärztlichen/technischen Arbeiten
- Vermutung über die Identität der zu identifizierenden Person
- Aufbringen von prämortalen zahnärztlichen Unterlagen.

Die Etablierung einer möglichen Identität erfolgt durch den Vergleich des postmortalen Befundes mit den prämortalen zahnärztlichen Unterlagen. In der Literatur (KAATSCH & RITZ 1993, BENTHAUS 1998, RÖTZSCHER & SOLHEIM 1998) wird gefordert, dass dieser Vergleich durch einen dafür ausgebildeten forensischen Odontologen erfolgen soll. Es gibt Hinweise, dass in der Schweiz die Polizei vermehrt die Identität direkt beim vermuteten Zahnarzt des Verstorbenen abklären lässt, oder andere in forensischer Zahnmedizin unerfahrene Kollegen bezieht. Es ist zu befürchten, dass dies wegen mangelndem Fachwissen und fehlender Unabhängigkeit früher oder später zu Problemen führen könnte. Gerade in Fällen, die zu einem späteren Zeitpunkt vor Gericht beurteilt werden, ist es wichtig, dass das zu erstellende zahnärztliche Gutachten überzeugt. Auch ein allenfalls notwendiger persönlicher Auftritt des Gutachters vor Gericht darf beim Richter und evtl. Geschworenen keine Zweifel an der Richtigkeit der gemachten Aussage hinterlassen.

Die Bedeutung des korrekten Vorgehens durch den forensischen Odontologen soll durch konkrete Beispiele untermauert werden:

Im Albury Pyjama Girl case hatten die bei der Befundaufnahme gemachten Fehler besonders gravierende Auswirkungen. Zwei übersehene, zahnfarbene Füllungen führten zur Nichtidentifikation der Linda Agostini. Erst 10 Jahre später, 1944, wurde sie identifiziert und ihr Ehemann gab den Mord und die Verbrennung zu (BROWN 1982).

Auch bei der Verwechslung von Pilot und Co-Pilot nach dem Abschuss eines Militärflugzeuges 1986 in Nordafrika war laut CECCHI et al. (1997) das Fehlen eines forensisch erfahrenen Zahnarztes ein entscheidender Faktor für den Misserfolg.

Die hauptsächliche Schwierigkeit bei der zahnärztlichen Identifikation liegt beim Fehlen einer Vermisstmeldung und damit in der Unmöglichkeit, prämortale Unterlagen aufzubringen (KESSLER & PEMBLE 1993). Häufig handelt es sich um ausländische Personen oder um Fälle, in denen der Todeszeitpunkt Jahre, wenn nicht Jahrzehnte, zurückliegt. Schwierigkeiten ergeben sich aber auch durch Vergleichsunterlagen von schlechter Qualität.

Seit dem Absturz einer Alitalia in der Nähe von Kloten 1990 (KNELL & WOLGENSINGER 1991) unterteilen die Zürcher forensischen Zahnärzte die wissenschaftliche Wahrscheinlichkeit einer Identifizierung in

- sicher
- wahrscheinlich
- möglich
- nicht identifiziert.

Die aufgrund der seinerzeit vorliegenden prämortalen Unterlagen empirisch erstellte Einteilung entspricht der in Skandinavien und von Interpol gebrauchten Zuordnung (RÖTZSCHER & SOLHEIM 1998).

Tab. 4

### Wissenschaftliche Wahrscheinlichkeit der zahnärztlichen Identifikation in Skandinavien/Interpol

- Odontologische Identität **ausgeschlossen**
- Odontologische Identität **möglich**: 1–6 nicht charakteristische Merkmale übereinstimmend
- Odontologische Identität **wahrscheinlich**: 7–12 Einzelmerkmale übereinstimmend
- Odontologische Identität **festgestellt**: über 12 übereinstimmende Merkmale

Die im Fall von M. S. erhaltenen Krankengeschichteintragen wiesen neben 5 übereinstimmenden Befunden insgesamt 9 Abweichungen auf, die obwohl z.T. geringfügig, eine sichere Identifizierung verunmöglichten.

Die Übereinstimmung der Identität von M. S. mit der aufgefundenen Leiche ON 96-092 wurde im Gutachten 1996 als *wahrscheinlich* bezeichnet. Nach den skandinavischen Kriterien (s. Tab. 4), die von Interpol übernommen wurden, deren Einteilung auf nicht-charakteristischen Merkmalen beruht (z.B. Übereinstimmung von Amalgamfüllungen ohne Röntgenbilder), wäre M.S. sogar nur als *möglich* identifiziert worden.

Eine sichere Identifizierung von M. S. mit Hilfe von Röntgenbildern war deshalb erforderlich.

Um Missverständnissen vorzubeugen, muss abschliessend Folgendes festgehalten werden: Der odontologische Rückschluss kann nur eine Aussage über die wissenschaftliche Wahrscheinlichkeit der Identität sein. Die endgültige Identifizierung erfolgt in Zürich nicht durch den Zahnarzt, sondern durch den Rechtsmediziner.

### Schlussfolgerungen

1. Die zahnärztliche Identifizierung durch forensische Odontologen ist bei unkenntlichen Leichen und im Rahmen von Massenkatastrophen eine wissenschaftliche, schnelle und sichere Methode und genießt deshalb zu Recht einen hohen Stellenwert (RUDNICK 1984, PERRIER 1998).
2. Der forensische Odontologe ist abhängig von der Qualität der Vergleichsunterlagen. Die frei praktizierenden Zahnärzte, zu denen in der Schweiz auch fast ausnahmslos alle forensisch tätigen Zahnärzte gehören!, sind zur Führung einer einwandfreien Krankengeschichte verpflichtet. Dies nicht nur aus rechtsmedizinischen Gründen, sondern auch, um etwaigen ungerechtfertigten Schadenersatzansprüchen von prozesswilligen Patienten entgegenzutreten zu können (KAATSCH & RITZ 1993, FIGGENER 1994).
3. Privatzahnärzte, wie auch die zahnmedizinischen Kliniken und Institute, sind berechtigt, alle Unterlagen, die zu einer Identifizierung beitragen können, herauszugeben. Ob sie dazu auch verpflichtet sind, ist rechtlich umstritten. Eine klare gesamtschweizerische gesetzliche Regelung wird gefordert. Vorbildlich war die Mitarbeit aller angefragten schweizerischen Kollegen im Zusammenhang mit den Identifikationen der Schweizer Opfer des Attentats in Luxor im November 1997.
4. Aus rechtsmedizinischer Sicht werden sich Bestrebungen, Unterlagen nach der Pensionierung des Behandlers dem Pati-



enten aushändigen zu lassen, nachteilig auswirken. Im Falle einer Massenkatastrophe würde es praktisch nicht mehr möglich sein, innert nützlicher Frist an die notwendigen Vergleichsunterlagen zu gelangen und damit eine schnelle Identifizierung zu erlauben.

## Verdankung

Unser Dank geht an den Sekretär der Schweizerischen Zahnärztesgesellschaft, Herrn Dr. Alexander Weber, für die wertvollen juristischen Hinweise. Für die kritische Durchsicht des Manuskripts bedanken wir uns bei Prof. Dr. Theo Brunner und Prof. Dr. Walter Bär.

## Literatur

- ALT K W: «Dental Fingerprinting» – Zähne und Rechtsmedizin. *Quintessenz* 48: 1411–1424 (1997)
- American Board of Forensic Odontology, Inc. ABFO guidelines and standards. In: American Society of Forensic Odontology: Manual of forensic odontology. Chapter 11 pp 299–323 (1996)
- BÄR W, KRAITZER A: Die Leistungsfähigkeit des DNA-Gutachtens in der Vaterschaftsbegutachtung. *AJP/PJA* 3: 357–362 (1992)
- BÄR W. In: HONSELL H (Hrsg): Handbuch des Arztrechts. Schulthess, Zürich: 440 (1994)
- BENTHAUS S: Systematik der Röntgenidentifikation – Praktisches Vorgehen und neue Hilfsmittel. *Arch Kriminol* 200: 95–106 (1997)
- BENTHAUS S: Forensische Odontologie in Deutschland – eine Fachdisziplin für die Spezialisten? *Quintessenz* 49: 411–416 (1998)
- BROWN K: The identification of Linda Agostini. *Am J Forensic Med Pathol* 3: 131–141 (1982)
- BUCHNER A: The identification of human remains. *Int Dent J* 35: 307–311 (1985)
- BURGMANN G: Examination of the unidentified body: mortuary procedures. In: Clark DH: Practical forensic odontology. Wright, Oxford, pp 53–66 (1992)
- CECCHI R, CIPOLLINI L, NOBILE M: Incorrect Identification of a military pilot with international implications. *Int J Legal Med* 110: 167–169 (1997)
- Dental Identification. In: American Society of Forensic Odontology: Manual of forensic odontology. Chapter 2 pp 9–34 (1996)
- Endris R: Praktische forensische Odonto-Stomatologie: Das Gebiss als Indiz und Tatwerkzeug. Kriminalistik Verlag, Heidelberg (1979)
- FIGGENER L: The duty of the dentist to keep records – significance and relevance according to German law. *J Forensic Odontostomatol* 12: 19–20 (1994)
- HAUSER/REHBERG: Strafrecht IV, 2. Auflage, Schulthess Polygraphischer Verlag, Zürich (1996)
- HAUSMANN F, LIEBLER M, SCHELLMANN B: Zur Personenidentifikation mittels Zahnstatus. *Rechtsmedizin* 7: 86–89 (1997)
- KAATSCH H-J, RITZ S: Dokumentation des Zahnstatus als Identifizierungshilfe: zum Umfang zahnärztlicher Dokumentationspflichten. *Rechtsmedizin* 3: 120–127 (1993)
- KEISER-NIELSEN S: Dental identification: certainty and probability. *Forensic Sci* 9: 87–97 (1977)
- KEISER-NIELSEN S: Person identification by means of the teeth. Wright, Bristol (1980)
- KELLER K: Das ärztliche Berufsgeheimnis gemäss Art. 321 StGB: unter besonderer Berücksichtigung der Regelung im Kanton Zürich. Diss., Univ. Zürich. Schulthess, Zürich 1993
- KESSLER H P, PEMPLE CW3d: Forensic dental identification of casualties during operation desert storm. *Mil Med* 158: 359–62 (1993)
- KNELL B, WOLGENSINGER F: Alitalia-Crash 14.11.1990. Forensisch-odontologische Aspekte der Identifikation. Vortrag an der 70. Jahrestagung der Deutschen Gesellschaft für Rechtsmedizin, Lausanne (1991)
- KNELL B, MARTY W: Identitätsausschluss an einem Fundschädel trotz stark reduzierter Restbezahnung. *Stomatol* 93: 197–202 (1996)
- KNELL B: Zahnärztliche Identifizierungen – 10 Jahre Forensische Zahnmedizin in Zürich. Newsletter. German Association of Forensic Odonto-Stomatology 4: 71, (1997)
- MAPLES W R, BROWNING M: Knochengelüster. Birkhäuser, Basel (1996)
- MARKWALDER CH: Zahnmedizin im Dienste der Gerichtsmedizin. *Swiss Dent* 10: 46–51 (1989)
- NAGAI K, SAKODA S, MAEDA H: Dental identification of decomposed victims in a case of multiple homicide by injection of succinylcholine. *J Forensic Odontostomatol* 15: 37–44 (1997)
- PERRIER M: Introduction à l'odontostomatologie médico-légale. *Schweiz Monatsschr Zahnmed* 108: 237–246 (1998)
- PRA 1996 Nr. 94: 294
- RÖTZSCHER K & SOLHEIM T: Forensisch-Odonto-Stomatologische Verfahren der Identifikation: in Identifikation unbekannter Toter (Leopold). Schmidt-Römhild, Lübeck (1998)
- RUDNICK S A: The identification of a murder victim using a comparison of the postmortem and antemortem records: *J Forensic Sci* 29: 349–54 (1984)
- SOLHEIM T: Vortrag in Mainz 1996
- Sopher I M: Forensische Zahnmedizin. Quintessenz, Berlin (1986)
- SLAVKIN H C: Sex, enamel and forensic dentistry: A search for identity. *J Am Dent Assoc* 128: 1021–1025 (1997)
- STRATENWERTH G: Schweizerisches Strafrecht, BT II, 4.A., Verlag Stämpfli & Cie AG, Bern, 1995
- SWEET D, DIZINNO J A: Personal identification through dental evidence – tooth fragments to DNA. *J Calif Dent Assoc* 24: 35–42 (1996)
- WHITTAKER D K, MACDONALD D G: Atlas der forensischen Zahnmedizin. Deutscher Ärzte-Verlag, Köln (1993)
- ZOLLINGER U: Namenlose Tote: *Kriminalistik* 51: 753–757 (1997)