

Zahnmedizin aktuell

Narkose als ultima ratio

Elisabeth Wenger, Muri (Text und Fotos)

Eine Behandlung von Patienten in Narkose oder in einem Pflegeheim bedingt nicht nur ein besonderes Fingerspitzengefühl, sondern bedeutet in vielen Fällen auch einen erheblichen Mehraufwand.

Die Dias, die Dr. Barbara Gerber auf den Tisch legt, sprechen eine deutliche Sprache. Die ersten Bilder zeigen ein vernachlässigtes, kariös schwer geschädigtes Milchgebiss eines fünfjährigen Mädchens.

Die Sanierung erfolgte unter Intubationsnarkose in einer einzigen Sitzung. Die oberen Frontzähne waren völlig zerstört und konnten nicht mehr gerettet werden; alle anderen Zähne wurden geflickt.

Die Patientin von damals ist heute dreizehn Jahre alt, ihr Gebiss ist kariesfrei, und die Zahnhygiene wird perfekt und zuverlässig durchgeführt.

«Für ein solches Resultat braucht es natürlich viel Aufklärungsarbeit bei den Eltern und eine über Jahre dauernde motivierende Begleitung des Kindes», erklärt Barbara Gerber. Sie arbeitet in einer Praxisgemeinschaft mit einer Kieferorthopädin; durch ihre Assistenzzeit in der Bernischen Schulzahnklinik war ihr die Behandlung von Kindern vertraut.

Kleinere Narkosesanierungen (Maximaldauer der Narkose unter 90 Minuten) bei körperlich ganz gesunden Kindern werden in der Praxis gemacht. Ein erfahrener Anästhesist und eine diplomierte Narkoseschwester überwachen die Narkose. Die Kinder werden vorgängig durch den Hausarzt auf eine problemlose Narkosetauglichkeit untersucht. Trotzdem ist eine solche Behandlung in der Praxis von der Organisation her aufwendig; die Sorge, es könnte einmal zu einem kritischen Narkosezwischenfall kommen, lässt sich nie ganz zur Seite schieben: «Wenn

beim Narkosegerät ein Alarmsignal ertönt, bin ich jedes Mal unruhig und nervös. Natürlich sind wir auch für einen Zwischenfall sehr gut ausgerüstet; trotzdem steckt in meinem Hinterkopf die Angst, eines Tages als verantwortungslose Zahnärztin in der Presse angeprangert zu werden. Eine Narkosebehandlung erfolgt zwar erst, wenn alle Versuche zu ei-

ner normalen Behandlung mit lokaler Anästhesie und gegebenenfalls einer Sedation mit Dormicum nicht zum Ziel führen. Manchmal handelt es sich auch um Kinder mit einer geistigen Behinderung, die sich kaum in den Mund schauen lassen», gibt Barbara Gerber zu bedenken.

Restriktive Indikation

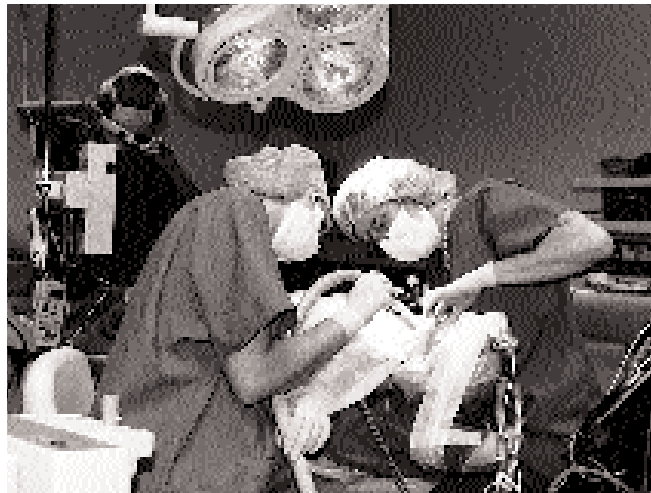Die Indikation zur Totalnarkose wird laut Barbara Gerber sehr restriktiv gestellt: «Narkosebehandlungen machen maximal fünf Prozent meiner zahnärztlichen Arbeit aus. Oft sind es Kinder, die wegen fehlender Behandlungstoleranz in meine Praxis überwiesen werden. Ich versuche in jedem

Fall, zusammen mit dem Kind und den Eltern eine normale Behandlung zu erreichen. Bei einem dreijährigen Kind mit massiver Karies stösst man schnell an Grenzen. Es ist nie eine Lösung, ein Kind als nicht behandlungsfähig zu erklären und der Sache einfach ihren Lauf zu lassen.

Durch Mund-zu-Mund-Empfehlung erscheinen auch zahlreiche geistig behinderte Kinder, bei denen ein Behandlungsversuch nicht zum Ziel führte.» Barbara Gerber versteht die Angst ihrer kleinen Patienten sehr gut; als Kind war es ihr selbst jedes Mal ein Greuel, auf einen Zahnarztstuhl zu sitzen.

Hygiene-Instruktion

Ein wichtiger Aspekt der Arbeit ist die Hygiene-Instruktion von Kind, Eltern oder Betreuern: «Meistens haben Eltern von Kindern mit extremer Karies ein schlechtes Gewissen und schämen sich. Es ist ihnen sehr wohl bewusst, dass sie an diesem Zustand nicht unschuldig sind. Es fällt immer wieder auf, dass fehlendes Wissen über die Wirksamkeit von Kariesprophylaxe und natürlich auch die Inkonsequenz bei der Zahnpflege zu solchen Zuständen führen. Die übersüßten Teeschoppen und ein Riesenangebot an Schleckzeug tun dann das Übrige. Es ist sinnlos, den Eltern eine Standpauke zu halten. Wenn ich ein solches Kind zu Gesicht bekomme, sind die Schäden vorhanden; da gibt es für mich nur eine Lösung: Die Sanierung (nötigenfalls in einer mehrstündigen Intubationsnarkose) ist der Schlusspunkt, die Hygiene-Instruktion und regelmässige Nachkontrollen bedeuten einen Neuanfang», stellt Barbara Gerber fest. Immerhin bemühen sich viele Eltern, ihre Sache anschliessend besser zu machen. Bei aller Geduld hat sich die Zahnärztin allerdings einmal gewaltig geärgert, als Eltern



Narkosebehandlungen machen maximal fünf Prozent von Dr. Barbara Gerbers (rechts) Tätigkeit aus.

Gemeinsamer Kongress

Am Donnerstag, 22. Januar 1998, führen die Schweizerische Gesellschaft für Zahnmedizinische Betreuung Behinderter und Betagter (SGZBB) und die Schweizerische Vereinigung für Kinderzahnmedizin (SVK) gemeinsam ihre Jahrestagung in Olten durch. Das Thema lautet: «Die zahnmedizinische Betreuung von Kindern und Jugendlichen unter erschwerten Bedingungen». Die umfassende Reportage von Elisabeth Wenger möchte hiermit ein breiteres Publikum auf diesen Aspekt der Zahnmedizin im Vorfeld dieser gemeinsamen Veranstaltung aufmerksam machen.

ein Jahr nach einer Narkose-sanierung mit dem jüngeren Geschwister in der Praxis auftauchten und auch bei diesem Kind eine Behandlung «im Schlaf» verlangten; beim grösseren Kind sei das damals doch «so gäbig» gegangen.

Diese Fälle von Schlendrian und Verwahrlosung sind für das ganze Praxisteam belastend. Trotzdem sei es wichtig, auch solche Kinder möglichst weiter zu begleiten, betont Barbara Gerber.

Narkose im Spital

Seit Anfang 1997 führt Barbara Gerber grosse Sanierungen bei gesunden Kindern und Behandlungen bei geistig behinderten Kindern in Narkose in der Privatklinik Siloah in Gümligen durch. Das Spital hat eine komplette zahnärztliche Einrichtung angeschafft und gewährleistet mit der vorhandenen Infrastruktur von Operationssaal, Narkoseequipe und dem nötigen Fachpersonal für eine optimale Betreuung. Die zahnmedizinische

Assistentin kommt aus der Praxis mit.

Für die Eltern entstehen zweifelsohne hohe Kosten. Die Tagespauschale des Spitals, die Kosten für die Narkose und die zahnärztliche Arbeit ergeben

schnell einmal die Summe von mehreren tausend Franken. «Das ist nicht unproblematisch und belastet jedes Familienbudget; allerdings ist es dann auch ein Ansporn, in Zukunft mehr Gewicht auf eine sorgfältige Zahnpflege zu legen. Ist die Finanzierung durch die Familie nicht möglich, werden die Kinder an die Schulzahnpflege verwiesen. Diese klärt ab, wie weit Fürsorgebeiträge beantragt werden können.»

Bei geistig behinderten Kindern übernimmt die IV in der Regel die Kosten für die Narkose, während die Zahnbehandlung auch in diesen Fällen durch die Eltern bezahlt werden muss.

Erfreulich für die Zahnärztin sind die zahlreichen Erfolgserlebnisse mit Kindern, die nach dem Zahnwechsel ein tadelloses Gebiss aufweisen: «Die Sanierung eines völlig kariösen Gebisses bei kleinen Kindern ist keine erfreuliche Sache. Es gilt dann, Kind und Eltern beratend und konsequent zu instruieren und zu begleiten. Meine grosse Freude ist es, Jahre später einen Teenager bei mir auf dem Zahnarztstuhl zu sehen, der stolz auf seine gesunden Zähne ist», berichtet Barbara Gerber abschliessend.

Erfreulich für die Zahnärztin sind die zahlreichen Erfolgserlebnisse mit Kindern, die nach dem Zahnwechsel ein tadelloses Gebiss aufweisen: «Die Sanierung eines völlig kariösen Gebisses bei kleinen Kindern ist keine erfreuliche Sache. Es gilt dann, Kind und Eltern beratend und konsequent zu instruieren und zu begleiten. Meine grosse Freude ist es, Jahre später einen Teenager bei mir auf dem Zahnarztstuhl zu sehen, der stolz auf seine gesunden Zähne ist», berichtet Barbara Gerber abschliessend.

Zahnärztliches Narkosezentrum – Tagesklinik Siloah

E. W. Die Privatklinik Siloah Ärzte AG in Gümligen bei Bern verfügt über eine komplette zahnärztliche Einrichtung und stellt für die zahnärztliche Behandlung in Narkose Operationssaal, Narkoseteam und Pflegepersonal zur Nachbetreuung zur Verfügung.

Der kurze Spitalaufenthalt erfolgt in der Tagesklinik. Die Patienten treten nüchtern ein, werden gleichentags behandelt und verlassen das Spital einige Stunden nach dem Eingriff.

Neben den in den Beiträgen erwähnten Dr. Peter Johner und Dr. Barbara Gerber sind mit Dr. Jürg Manz und Dr. Werner Jann, Leiter der Bernischen Schulzahnklinik, zwei weitere Zahnärzte an dieser Klinik tätig.

Das zahnärztliche Narkosezentrum verfügt zur Zeit noch über freie Kapazitäten – interessierte Zahnärzte können beim Leiter der Tagesklinik Siloah, Prof. Dr. François Kuffer, Tel. 031/958 11 11, Fax 031/958 10 90, oder bei Dr. Werner Jann, Schulzahnmedizinischer Dienst der Stadt Bern, Tel. 031/332 47 63, Fax 031/332 45 17, detaillierte Informationen verlangen.

Behandlung von geistig Behinderten – eine ganz normale Sache

Elisabeth Wenger

Für Dr. Peter Johner ist die zahnärztliche Versorgung von geistig Behinderten eine «ganz normale Behandlung». Zwar sei der Zeitaufwand wesentlich grösser und eine Kooperation nicht immer zu erwarten.

Seit der Praxiseröffnung vor 18 Jahren betreut der Zahnarzt in der Umgebung von Bern mehrere Heime für Menschen mit einer geistigen Behinderung. Ein Anliegen ist ihm die Hygiene-Instruktion des Betreuungs- und Pflegepersonals; damit könne mancher Schaden vermieden werden.

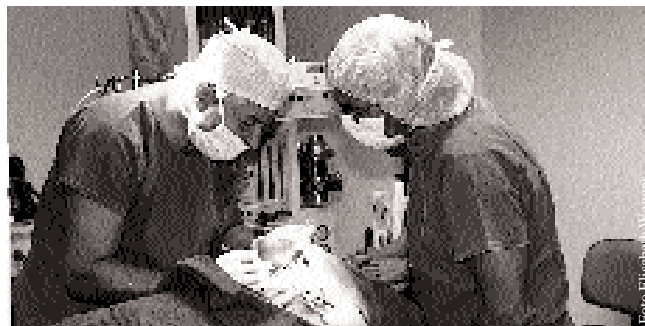In regelmässigen Abständen kontrolliert er bei einem Besuch im Heim die Zähne der Bewohner. Ist eine Behandlung nötig, erfolgt diese dann in der Praxis. Oft handelt es

sich um geistig behinderte Jugendliche, die sich energisch und mit beträchtlicher körper-

licher Kraft einer Kontrolle oder Behandlung widersetzen – eine Behandlung in Narkose wird unumgänglich. Einmal pro Monat versorgt er solche Patienten in den Bezirksspitalern Schwarzenburg und Riggisberg; zwei bis dreimal im Monat ist er im Siloah-Spital in Gümligen bei Bern tätig. Peter Johner berichtet: «In den Bezirksspitalern muss ich mein ganzes Behandlungsmaterial in vier Koffern mitschleppen. Im Siloah steht mir neuerdings eine perfekte zahnärztliche

Ausrüstung zur Verfügung; das vereinfacht natürlich die Organisation enorm. 90 Prozent dieser Patienten leben in einem Heim; lediglich zehn Prozent werden zu Hause durch die Familie betreut. Ich verlange, dass ein Betreuer oder eine Betreuerin mitkommt, das nimmt dem Behinderten meistens ein wenig die Angst vor der völlig unbekanntem Umgebung. Wenn möglich ist der Betreuer dabei, bis der Patient narkotisiert ist. Auch im Aufwachraum wird die Hilfe der Begleitperson geschätzt.

Gerade geistig Behinderte reagieren oft mit Aggression oder Fluchtversuch auf ihnen bedrohlich scheinende Situationen; hier ist ein vertrautes Gesicht und eine bekannte Stimme sehr wichtig.» In der Regel treten die Patienten am Morgen nüchtern im Spital ein, der Austritt erfolgt einige Stunden nach Beendigung der Narkose.



Dr. Peter Johner (links) im Teamwork mit dem Narkosearzt

Für einmal Kompromisse

«Manchmal geht es einfach darum, in Narkose das Gebiss zu kontrollieren, zu reinigen und den zum Teil massiven Zahnstein zu entfernen. Gerade letzteres führt zu einem sehr unangenehmen Mundgeruch, der die Umgebung stört. Patienten, die mit Antiepileptika behandelt werden müssen, haben deswegen hyperplastisches Zahnfleisch, das hartnäckige Schmutznischen bildet. Punkto Prothetik und der Versorgung mit Kronen ist der Spielraum sehr eng. Wenn eine Zahnerhaltung nicht mehr möglich ist, bleibt oft nur noch die Extraktion. Eine Wurzelbehandlung mit Einlagewechsel bei einem Patienten, der nur in Vollnarkose behandelt werden kann, ist nicht machbar», gibt Johner zu Protokoll.

Johner erinnert sich: «Einmal verlangten Angehörige bei einem geistig Behinderten eine Versorgung mit einer Frontbrücke. Dazu waren in kurzen Abständen drei Narkosen nötig. Eine so aufwendige Lösung hat nur einen Sinn, wenn die Zähne noch vital sind und anschliessend eine sehr gute Hygienebetreuung gewährt ist.»

Patienten und Patientinnen, die eine Zahnkontrolle nur in Narkose zulassen, werden alle drei bis fünf Jahre wieder kontrolliert. Bei akuten Problemen wie Zahnschmerzen (meist isst der Betroffene dann nicht mehr) oder einem abgebrochener Zahn nach einem Sturz erfolgt die Behandlung notfallmässig.

Manchmal ist es unmöglich, einen aussagekräftigen Ko-

stenvoranschlag zu erstellen. Bei schwierigen Patienten kann der Röntgenstatus erst in Narkose gemacht werden. Die meisten Jugendlichen erhalten eine IV-Rente. So wird die Narkose durch die IV übernommen, während die Zahnbehandlungskosten durch die Angehörigen bezahlt werden müssen.

Spezialmorgen

Peter Johner reserviert in seiner Praxis bestimmte Halbtage, um drei bis vier Patienten aus demselben Heim behandeln zu können:

«Auf diese Weise erspare ich den Betreuenden zahlreiche Hin- und Rückfahrten. Ein solcher Vormittag ist schon etwas Spezielles; einerseits ist es für mich und das Praxisteam eine normale Behand-

lung, andererseits passieren halt manchmal Zwischenfälle, die mehr Zeit und eine besondere Portion Geduld oder Überzeugungskraft brauchen.»

Er bedauert, dass geistig behinderte Patienten teilweise nicht mehr an der zahnmedizinischen Universitätsklinik behandelt werden: «Es ist ein grosses Manko in der Ausbildung, wenn Studenten und Assistenten solche Patienten gar nicht mehr zu sehen bekommen. Natürlich ist eine Behandlung in diesen Fällen oft schwierig und zeitaufwendig – der Entschluss zu einer Kompromisslösung fällt einem nicht immer leicht. Gerade deshalb sollte sich jeder werdende Zahnarzt mit dieser Problematik auseinandersetzen müssen.»

«Es ist immer ein Abwägen, welche Behandlung nötig ist»

Elisabeth Wenger

Kurz nach seiner Praxiseröffnung vor elf Jahren wurde der Berner Zahnarzt Niklaus Blöchlinger angefragt, ob er im neu erbauten Pflegeheim Gottesgnad-Wittigkofen die zahnärztliche Betreuung der Bewohner übernehmen wolle.

Der Zahnarzt sagte zu, einerseits, weil seine Praxis damals noch nicht voll ausgelastet war, andererseits war es ihm ein Anliegen, die zahnmedizinische Versorgung von zum Teil schwer pflegebedürftigen Patienten sicherzustellen. Das Pflegeheim verfügt über rund 100 Betten; bereits bei der Planung des Heimes war ein gut eingerichtetes Zahnarztzimmer vorgesehen. «Dies ist natürlich ein Idealfall. Viele der Patienten sitzen im Rollstuhl, der Transport in eine externe Praxis oder zum früheren Zahnarzt ist somit aufwendig und sogar unmöglich. So reserviere ich ein bis zwei Halbtage pro Monat für die Patientenbetreuung im Pflegeheim. Die Behandlungstermine werden durch das Pflegepersonal via meine Privatpraxis abgemacht, für die Kontrollen und Behandlungen nehme ich jeweils meine Dentalassistentin mit. In Notfällen komme ich natürlich jederzeit ins Haus.»

Machbares und Wünschbares

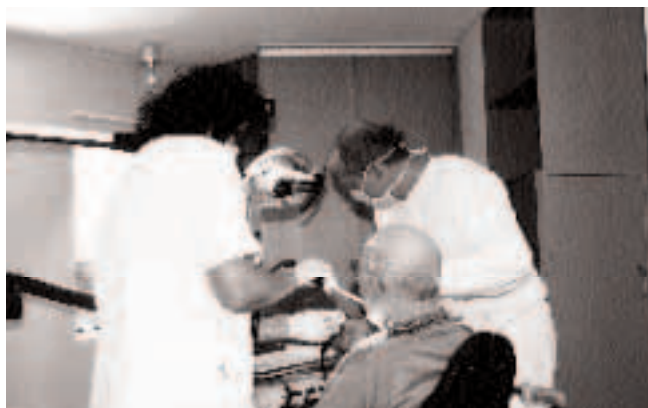Niklaus Blöchlinger erlebt beide Möglichkeiten: Auf der einen Seite Angehörige, die Wert darauf legen, dass auch beim alten, vielleicht dementen oder behinderten Patienten eine möglichst optimale Behandlung erfolgt; auf der anderen Seite gibt es Angehörige, die aus Kostengründen einer Be-

handlung nur ungern zustimmen. «Es ist immer ein Abwägen, welche Behandlung nötig und sinnvoll ist. Viele Patienten kommen einfach zu einer normalen Kontrolle und Zahnreinigung. Oft ist schon viel geholfen, wenn ich eine scharfe Kante abschleife. Prothetische Neuversorgungen sind eher selten, gerade bei dementen Patienten stösst man da schnell an Grenzen. Es ist schon mehrmals vorgekommen, dass eine neu erstellte Prothese nach kurzer Zeit spurlos verschwand.» Die zahnhygienische Betreuung ist von Station zu Station unterschiedlich. Da lässt sich schnell feststellen, welchen Wert die Zahnpflege beim Pflegepersonal hat: «Ich sage das nicht bewertend oder urtei-

lend; oft ist es schwierig, nicht kooperierenden Patienten die Zähne zu putzen. Der Zeitaufwand kann unter Umständen gross sein, es braucht etwas Geschick und eine gute Motivation bei den Pflegenden.»

Behandlung im Rollstuhl

Viele der Patienten können nicht mehr selber vom Rollstuhl auf den Behandlungsstuhl hinüberwechseln. Handelt es sich um eine Kontrolle oder eine einfache Behandlung, erfolgt diese im Rollstuhl: «Das ist zwar nicht gerade bequem und auch nicht besonders rückschonend. Der Wechsel auf den Behandlungsstuhl ist oft ziemlich schwierig. Nötigenfalls fordern wir die Hilfe des Pflegepersonals an, wenn wir einen Patienten auf den Zahnarztstuhl heben müssen – und später wieder zurück in den Rollstuhl. Viele Patienten sind nicht mehr genügend mobil, um beispielsweise das Mundspülwasser ins Speibecken zu spucken. Da wird man erfinderisch: wir haben auf einen Schlauch einen grossen Trichter aufgesetzt, den wir dem Patienten direkt vor den Mund halten können.» Die zahnärztliche Behandlung von körperlich und manchmal auch geistig reduzierten alten Menschen erfordert mehr Zeit und hin und wieder auch etwas



Dr. Blöchlinger mit seiner Dentalassistentin im Pflegeheim Gottesgnad-Wittigkofen, Bern

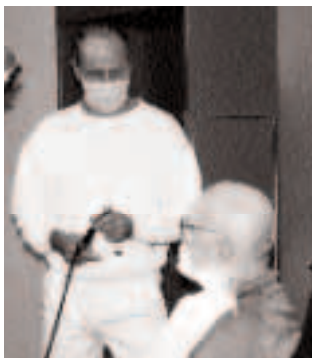zusätzliche Geduld. Manchmal ist es dem Patienten nicht mehr möglich, den Kopf nach hinten zu beugen; der Zahnarzt muss sich verrenken, um überhaupt in den Mund schauen zu können.

Eine besondere Aufgabe ist die Betreuung der zahlreichen, zum Teil noch recht jungen Patienten und Patientinnen mit multipler Sklerose. Im Pflegeheim leben auch Menschen, die durch eine lange zurückliegende Erkrankung an Kinderlähmung aufs schwerste behindert sind: «Im Lauf der Jahre hat sich ein Vertrauensverhältnis gebildet. Es ist für mich immer wieder beeindruckend, wie sie mit ihrem Leben und ihrem Schicksal zurechtkommen», meint Blöchlinger. Die zahnärztliche Versorgung dieser Patientengruppe entspricht dem normalen zahnärztlichen Standard.

Besondere Erfahrung

Niklaus Blöchlinger betont, dass es für ihn eine interessante Erfahrung sei, den Zustand zahnärztlicher Arbeiten, die vor vierzig oder fünfzig Jahren gemacht wurden, zu überprüfen.

Bei alten Menschen lasse die Mundhygiene oft nach; grosse gesundheitliche Probleme rücken die Sorgfalt bei der Zahnpflege in den Hintergrund. Niklaus Blöchlinger kommt gerne ins Pflegeheim: «Am Anfang war es nicht immer einfach, zu einer guten Lösung zu kommen. Von der Ausbildung her ist man mit diesen Problemen wenig vertraut. Nach all den gemachten Erfahrungen habe ich meine damalige Zusage noch nie bereut.»



Zwei Halbtage im Monat für die Patientenbetreuung im Heim: Dr. Niklaus Blöchlinger

Universitätsnachrichten



Prof. Dr. sc. nat. ETH Samuel G. Steinemann

Dr. med. dent. h.c. der Universität Basel

In ihrer 537jährigen Geschichte hat die Medizinische Fakultät der Universität Basel anlässlich ihres Dies academicus am 28. November 1997 Prof. Dr. S. G. Steinemann zu ihrem ersten Dr. med. dent. honoris causa ernannt. In der Laudatio sind Wirken und Verdienste des Geehrten wie folgt kurz zusammengefasst: «Die Medizinische Fakultät der Universität Basel verleiht die Würde eines Doktors der Zahnmedizin ehrenhalber an Herrn Prof. Dr. sc. nat. ETH

Samuel G. Steinemann, Bürger von Zürich – der als diplomierter Hochschulphysiker und Maschinenbauer vor seiner Berufung auf den Lehrstuhl für experimentelle Physik der Universität Lausanne als Forschungsdirektor am Institut Straumann hervorragende Forschung auf den Gebieten der Uhrentechnologie, der Metallphysik und Biomaterialien betrieben hat; – der nicht nur als wissenschaftliches Mitglied der AO (Arbeitsgemeinschaft für

Osteosynthesefragen), sondern auch das ITI (Internationales Team für zahnärztliche Implantologie) durch seine bedeutenden Forschungsarbeiten weltweit anerkannte wissenschaftliche Erkenntnisse für die Medizin und Zahnmedizin u.a. auf den Gebieten der Metallurgie, Biomechanik und Biomaterialien gewonnen hat; – der mit seinen bahnbrechenden Studien und Entwicklungen mit Zahnimplantaten die Haftung zwischen Knochen und Titan, die ankylotischen Verankerungsmechanismen und die Elektrochemie der Implantate grundlegend erforscht und damit einen entscheidenden Beitrag zur Erhaltung und/oder Wiedererlangung der Kautüchtigkeit vieler Mitmenschen geleistet hat.»

Das Departement Zahnmedizin, die Basler Zahnärzteschaft und viele dankbare Patienten gratulieren dem neuen «Zahnarzt» ganz herzlich zu der hohen, aber wohlverdienten Ehrung und wünschen ihm noch weiterhin viele Jahre in Gesundheit und ungebrochener Schaffenskraft.

Prof. Dr. Jakob Wirz

Vorsteher Departement Zahnmedizin, Universität Basel



Urs Brägger neuer Titularprofessor

Mit Wirkung ab September 1997 hat die Universitätsleitung PD Dr. med. dent. Urs Brägger zum Titularprofessor für Parodontologie und Brückenprothetik an den Zahnmedizinischen Kliniken der Universität Bern befördert. Urs Brägger hatte an der Universität Bern 1980 das eidgenössische Diplom als Zahnarzt erworben und arbeitete anschliessend als Assistent während zweier Jahre in einer Privatpraxis. Während dieser Zeit entstand auch die Disser-



tation mit dem Titel «Parodontale Verhältnisse bei Jugendlichen mit Lippen-Kiefer-Gaumen-Spalten». Seine universitäre Weiterbildung nahm er an der Klinik für Kronen- und Brückenprothetik (Prof. N. P. Lang) auf und erweiterte seine Fähigkeiten und Kenntnisse in einem Auslandsaufenthalt (1985/86) an der Klinik für Parodontologie in San Antonio, Texas (Prof. K. S. Kornmann). 1987 erhielt er den Spezialistentitel in Parodontologie (SGP).

Seit 1987 leitet Urs Brägger als Oberassistent der Klinik für Parodontologie und Brückenprothetik in Bern den Synopsiskurs im fünften Studienjahr. In der Fortbildung ist er regelmässig Referent an Implantatkursen zum Thema Kronen- und Brückenprothetik. Mit seinem Hauptforschungsthema hat Urs Brägger die Subtraktionsradiographie als klinisches Forschungsinstrument in Bern

etabliert und damit 1992 habilitiert. Falschfarbendarstellungen und quantitative Erfassung der Dichteveränderungen in Röntgen- und DDI-Bildern wurden zusammen mit andern Mitarbeitern und mit Unterstützung durch den National-

fonds und andere Quellen entwickelt. Während eines Weiterbildungsurlaubes 1996 in San Antonio widmete er sich der MRI-Darstellung des Parodontes und der Kiefer. Sein wissenschaftliches Werk hat bereits einen beachtlichen

Umfang. Dank der hohen Qualität diverser Arbeiten konnte Urs Brägger schon mehrere nationale und internationale Preise entgegennehmen. Zusätzlich wird er sehr oft als Referent zu Fachkongressen im In- und Ausland eingeladen.

1992–1996 war er Präsident der Schweizerischen Gesellschaft für Dento-Maxillo-Faziale Radiologie.

Prof. Dr. P. Hotz Geschäftsführender Direktor der ZMK, Bern

PD Dr. Regina Mericske-Stern zum Dritten...

In SMfZ 11/97 haben wir einen Hinweis – als Reaktion unseres Interviews mit Frau PD Dr. Regina Mericske-Stern in SMfZ 7/97 – der Direktion des Zentrums für Zahnmedizin der Universität Basel veröffentlicht, dass dort bereits 1973 einer Frau, Alice Kallenberger-Freudiger, die *venia docendi* in Zahnheilkunde verliehen worden sei.

Unterdessen haben wir wieder Post erhalten: *Prof. Alfred H. Geering*, Vize-Rektor der Universität Bern und Direktor der Klinik für Zahnärztliche Prothetik der Zahnmedizinischen Kliniken der Universität Bern, hält unzweideutig fest: Frau PD Dr. med. dent. Regina Mericske-Stern, lic phil., hat im Gegensatz zur Ärztin Dr. med. Kal-



lenberger als erste und bisher einzige Frau in der Schweiz als Zahnärztin im Fach Zahnheilkunde habilitiert und die *venia docendi* auf Anfang des Sommersemesters 1997 erhalten.

Die SMfZ, die immer wieder auf die fachlichen Dienste von Frau PD Dr. Regina Mericske-Stern zählen darf, hofft, dass dieser (frauenbezogen) einsame Stern am zahnärztlichen Firmament der Schweiz die Zahnmedizinischen Zentren noch lange und mit starker Leuchtkraft als Vorbild erhellen wird.



Staatsexamensfeier 1997 am Zentrum für Zahn-, Mund- und Kieferheilkunde der Universität Zürich

hch. An der Universität Zürich konnten am 24. Oktober 1997 in der ehrwürdigen Aula der Alma Mater 24 Absolventinnen und Absolventen die wohlverdienten Zahnarzt-Diplome in Empfang nehmen.

Die zwölf Damen und zwölf Herren in alphabetischer Reihenfolge:

Claudio Affolter, Felix Bertschinger, Vivianne Chappuis, Pia Deplazes, Brigitte Egger,

Christian Frei, Lunturije Glauser-Popaj, Vanja Nauser, Claudia Holderegger, Cornel Jud, Carmen Kaelin, Alen Kordic, Thomas Kristof, Josef Kutschy, Michael Laux, Daniel Roth, Martina Schär, Kathrin Schoenenberger, Aisha Shaikh, Ursula Straumann-Kunz, Thomas Tanner, Klaus Tschümperlin, Daniel Winter. Auf dem Bild fehlt die Empfängerin des Prix Metzger SSO 1997 Denise Zangger.



Foto: ZMK



DH des Jahres 1997 Monique Gerdil (rechts): Glückwünsche von Vorgängerin Liliane Brunner



Emanzipation unter den Dentalhygienikerinnen

DH-Kongress in Lugano

Nur das Wetter war nicht al dente

(rdw.) Das Tessin lockt die Besucher erneut dem Gotthard als Sonnenstube der Schweiz in den Süden. Nicht so am Wochenende des 7./8. Novembers, als der Schweizerische Dentalhygienikerinnen-Verband seinen 23. Jahreskongress in Lugano abhielt. Da war's für einmal gerade umgekehrt: Sonne im Norden, Regen und nochmals Regen im Süden. Der guten Stimmung im Palazzo dei Congressi tat dies keinen Abbruch; im Gegenteil. Die zahlreichen Teilnehmerinnen und Teilnehmer konnten sich so noch besser auf das abwechslungsreiche und anregende Programm konzentrieren. Referenten aus dem In- und Ausland, aus Praxis und Hochschulen deckten ein breites, die DH interessierendes Spektrum ab. Die Wahl von Monique Gerdil-Duparc zur DH des Jahres sowie die kontaktschaffenden Produktinformationen an den zahlreichen Dentalständen rundeten den gut organisierten Anlass ab.



Rassegna-Stampa-Lesern der SMfZ ein Begriff: Dr. Ercole Gusberti aus Lugano



Kompetente Beratung



Der DH-Kongress ist eine ideale Kommunikationsplattform zwischen Dentalindustrie und der DH.



Dr. Herbert W. Hofstetter, Leiter der DH-Schule Bern: Blick auf neue Produkte

SSO-Präsidentenkonferenz


Tour d'horizon in Neuchâtel

(rdw.) Zum anregenden Gedankenaustausch über die wichtigsten laufenden Geschäfte der SSO trafen sich am 14. und 15. November 1997 Sektions- und Kommissionspräsidenten sowie der SSO-Vorstand in Neuchâtel zur Präsidentenkonferenz. Als special guest konnte SSO-Präsident Dr. Hans-Caspar

Hirzel Dr. Heinz Erni begrüßen, der im September 1997 in Seoul als FDI-Präsident zurückgetreten war. Nebst Themen wie die Revision der Standesordnung, die Situation der DH in der Schweiz, der neue BIGA-Dentalassistentinnen-Lehrgang oder die mögliche Schliessung des Zentrums für Zahn-



Dr. Raymond Vogel, Präsident der Zahnärzte-Gesellschaft Basel: Neuste Meldungen der «Basler Zeitung» über das Zentrum für Zahnmedizin.



Dr. Enrico Ferrari: Geld für die Hilfskasse

medizin in Basel gab es am Freitagabend eine stilvolle Abwechslung im Sitz der Neuenburger Kantonsregierung. Frau Regierungsrätin Monika Dusong empfing die SSO-Spitzenvertreter auf Schloss Neuenburg, wo ein anschliessendes Nachtessen kredenzt wurde.

Einen besonders erfreulichen Abschluss der Präsidentenkonferenz bildete am Samstag die Mitteilung von SSO-Vorstandsmitglied Dr. Enrico Ferrari, der auch Präsident der

Hilfskasse der Schweizerischen Zahnärzte-Gesellschaft ist.

Statutengemäss ging bei der Auflösung des Syndikates Schweizerischer Zahnärzte das verbliebene Restkapital an diese Fürsorgestiftung über. Ferrari präsentierte stolz einen Cheque in der Höhe von über 15 400 Franken. Diese sinnvolle Saldierung geht auf Dr. Alfi Egli zurück, der dies schon bei der Syndikats-Gründung vor Jahren so festgelegt hatte.

Gesundheitsförderung in der Schule

Zahnkaries unter Kontrolle, aber...

Über 300 Fachleute und Verantwortliche aus dem Schul-, Gesundheits- und Erziehungsbereich sowie Behördenvertreter/innen aus Kantonen und Gemeinden haben an der gesamtschweizerischen Fachtagung «Gesundheitsförderung in der Schule: Auftrag, Modelle und Erfahrungen» vom 29. November 1997 in Fribourg teilgenommen. Die Tagung wurde gemeinsam vom Schweizerischen Kinderschutzbund und dem Schweizerischen Netzwerk Gesundheitsfördernder Schulen organisiert.

(PD) Lange Jahre wurde die Gesundheitserziehung (Wissensvermittlung, Zahlen und Fakten, Abschreckung, Anleitung zu einem gesunden Lebensstil) als einziger richtiger Ansatz betrachtet, um die Gesundheit der Kinder und Jugendlichen zu fördern. Zwar konnte damit die Zahnkaries unter Kontrolle gebracht werden, und infektiöse Kinderkrankheiten sind zurückgegangen, aber diesen Erfolgen steht die wachsende Zunahme psychosozialer Erkrankungen ge-

genüber: Aggression, Gewalt, Lernstörungen, Alkohol-, Nikotin-, Suchtmittelmissbrauch, Suizide, Magersucht, Verhaltensauffälligkeiten. Psychosoziale Aspekte gewinnen gegenüber organischen Fehlfunktionen immer mehr an Bedeutung. Eine auf Gesundheitsförderung ausgerichtete Sichtweise versteht die Schule als sozialen Ort, – wo persönliche Gesundheitspotentiale von Lehrer/innen, Schüler/innen und Eltern entwickelt werden

- wo Problemlösungskapazitäten der Schulgemeinschaften gefördert werden
- wo ein gesundheitsförderndes Lern- und Arbeitsumfeld geschaffen wird.

Es gibt heute schon viele Schulen und schulische Programme, die sich auf der thematischen und/oder strukturellen Ebene diesen Zielen angenähert haben. Die Tagung wollte diese Erfahrungen möglichst vielen Interessierten zugänglich machen und damit weitere Entscheidungsträger/innen und Schulen motivieren, «sich auf den Weg zu einer Gesundheitsfördernden Schule» zu machen.

Damit die Schule ein Ort sein kann, wo Wärme und Ver-

trautheit vermittelt und erlebt wird, wo Begegnungen verschiedener Kulturen und Generationen möglich sind, wo Eigenaktivität zugelassen ist und wo sich alle Beteiligten wohlfühlen können, braucht es die Zusammenarbeit aller an der Schule Beteiligten, die Kooperation der beiden Sektoren Erziehung und Gesundheit und die Unterstützung der Behörden.

Die Tagungsteilnehmer/innen fordern deshalb politische und fachliche Gremien auf, das Konzept der Gesundheitsfördernden Schule zu übernehmen, die Bedingungen dafür zu schaffen und die nötigen personellen und finanziellen Ressourcen zu bewilligen.



Foto:Marine Chillard

Die Karies ist unter Kontrolle, dafür nehmen psychosoziale Krankheiten bei Kindern und Jugendlichen zu.

2. Schweizerische Zahnärzte-Golfmeisterschaft

18 Löcher gemeistert

Christoph Meier, Luzern (Text und Foto)

Am 26. September 1997 fand in Hildisrieden am Sempachersee die zweite Schweizerische Zahnärztemeisterschaft statt. 87 Teilnehmer mussten sich zwar zuerst bei dichtem Nebel eine Stunde auf den Start gedulden, konnten dann aber bei frühherbstlicher Witterung ihre Golf Freunde bei strahlendem Sonnenschein beenden.

Im hervorragend besetzten Teilnehmerfeld waren neun Golfer mit Handicap 10 oder besser vertreten. In der Endabrechnung setzten sich die Favoriten mit einstelligen Handicaps durch, wobei der Sieger Patrick Gautschi vom GC Breitenloo mit 77 Schlägen exakt sein Handicap spielte und mit einem Schlag Vorsprung auf den zweitplatzierten Luciano Sandrini vom GC

Menaggio verdientermassen Schweizer Zahnärztemeister 1997 wurde.

Apero und ein Nachtessen mit Fondue chinoise im Restaurant Green Garden Golf Sempachersee bildeten den geselligen, von allen Teilnehmern sehr geschätzten Höhepunkt dieses gelungenen Anlasses. Bei der Preisverteilung konnten die Sponsorenvertreter der Firmen Cendres & Métaux,

Dentex, Duerr Dental, Maillefer und Siemens einen prächtigen Pokal als Wanderpreis sowie viele Erinnerungs- und Spezialpreise überreichen. Die vielen positiven Reaktionen überzeugten die Veranstalter,

am 25. September 1998 zu einer weiteren Runde dieses hoffentlich bald zur Tradition werdenden Golfturniers einzuladen. Herzlichen Dank den Sponsoren für das grosszügige Engagement.

Die Ranglisten:

Golf Sempachersee, West-/Ostplatz, Par 72, SSS73, 87 Teilnehmer

Brutto gesamt Herren: Strokeplay

1. Patrick Gautschi Hcp 5 (Breitenloo) 77 Schläge, 2. Luciano Sandrini 8 (Menaggio) 78, 3. Jean Roche Oberson 12 (Wallenried) 84, 4. Christoph Welte 10 (Niederbüren) 84, 5. Didrik Hakanson 14 (Blumisberg) 87, 6. Thomas Sorg 12 (Rheinblick) 87, 7. Lars Maxen 9 (Arosa) 89, 8. Manfred Bächler 13 (Luzern) 90, 9. Markus Frei 11 (Breitenloo) 90, 10. Gerhard Frehner 15 (Basel) 90

Brutto Damen 0-30: Stableford

1. Sabine Wissmann 16 (Lenzerheide) 22 Punkte, 2. Danielle Fontana Heller 28 (Rheinblick) 20, 3. Karin Schnyder 19 (Entfelden) 15, 4. Marianne Welte 25 (Niederbüren) 10, 5. Aino Nordenström (Oskarshamn S) 9

Netto Herren 19-30: Stableford

1. Michael Svihalek 28 (Château Bournel F) 47 Punkte, 2. Erich Zraggen 30 (Sempachersee) 47, 3. Klaus Peter Strebel 26 (Valenica E) 41, 4. Markus Germann 20 (Schönenberg) 36, 5. Wolfgang Walzinger 20 (Neuchâtel) 36



Für die Bestplatzierten der Zahnärzte-Golfmeisterschaft gab's nebst einem Pokal Erinnerungs- und Spezialpreise.

Campora - Kampfer-Baum

«Kampher, Camphora. Dieses ist der Saft einer Pflanze, welche *Laurus camphora* heisst. Der Kampher ist Hauptmittel in der Medicin, seine Wirkung ist besonders erhitzen, antirheumatisch und deshalb in der Zahnarzneikunde in Gebrauch als Zusatz zu zertheilenden Kräutern bei geschwollener Backe, rheumatischen Zahnschmerzen und dergleichen. Ein Stückchen Kampher mit Naphta in einen hohlen Zahn gesteckt, welcher rheumatisch affiziert, hebt nicht selten den Schmerz» (Schmidt 1838). Kampher (K.) wurde in Ostasien und Indien schon im Altertum als Heil- und Räuchermittel sowie zum Einbalsamieren von Leichen verwendet. Den Griechen und Römern war er noch unbekannt. Man nimmt an, dass er um 1000 n. Chr. von arabischen Ärzten nach Spanien gebracht wurde, von wo er sich über Europa ausbreitete. Wegen seiner «kalten» Eigenschaften sollte er Entzündungen heilen und sexuelle Begierden hemmen.

Vorkommen, botanische Merkmale: Der im südlichen China, Formosa und Japan beheimatete, zur Familie der Lauraceae = Lorbeergewächse gehörende K.-baum – *Laurus camphora* L.; Syn. *Cinnamomum camphora* (L.) Th. Nees et Eberm. – kann bis 50 m hoch und über 2000 Jahre alt werden. Erst nach 25 Jahren produziert er K. Der aromatisch duftende, immergrüne Baum ist knorrig verzweigt, die länglich-elliptischen Blätter sind oberseits grün glänzend und unterseits blaugrün. Aus den grünlich-gelben Blüten entwickeln sich purpurschwarze Früchte.

Inhaltsstoffe, Wirkung: K. wird durch Wasserdampfdestillation aus dem Holz und den Blättern von *Cinnamomum camphora* gewonnen und anschliessend durch Sublimation gereinigt. Ausser im K.-öl ist er in geringen Mengen in ätherischen Ölen vieler anderer Pflanzen nachgewiesen worden. K. ist eine Ketoverbindung des zu den Terpenen gehörenden Kohlenwasserstoffs Pinen (von lat. *Pinus* = Fichte). Über Pinen, dem Hauptbestandteil der Fichtenöle sowie des Terpentin- und Wacholderöls, wird K. auch synthetisch hergestellt. Als zentrales Analeptikum stimuliert K. das Atem- und Vasomotorenzentrum und weist demzufolge kreislauftonisierende sowie bronchospasmolytische Eigenschaften auf. Bei äusserer Anwendung wirkt K. hyperämisierend, schwach anästhesierend und desinfizierend. Die wichtigsten Indikationsgebiete bei oraler Einnahme sind hypotone Kreislaufregulationsstörungen und Katarhe der Atemwege; äusserlich wird K. vor allem bei Muskelrheumatismus, Beklemmungsgefühl in der Herzgegend und auch bei katarhalischen Infekten der Atemwege verordnet.

Spezielle Verwendung in der Zahnmedizin: K. wurde schon im Mittelalter zur Linderung und Behebung von Zahnschmerzen eingesetzt. So empfahl Bartolomaeus Carriker, Leibarzt Kaiser Maximilians II., in seinem Werk «Horn dess Heyls menschlicher Blödigkeit oder Kreutterbuch», das 1602 in Frankfurt verlegt wurde, bei «Zahnwehe» Campher mit Weinissig im Munde zu halten. Altbekannte Kombinationspräparate mit Kampher, die in der Zahnmedizin seit Jahrzehnten zur Infektions- und Schmerz- bekämpfung beigezogen werden, sind das Chlorphenol-Kampher-Menthol (ChKM) und



die Chlumsky-Lösung. Das von Walkhoff eingeführte ChKM wird zur Wurzelkanalinfektion und in Kombination mit Jodoform als desinfizierende Wurzelfüllpaste (Walkhoff-Paste) gelegentlich noch gebraucht. Chlumsky-Lösung, bestehend aus Camphora 600, Phenolum 300 und Aethylum abs. 100, ist ein Medikament zur lokalen schmerzstillenden Behandlung von entzündlichen oralen Prozessen wie Dentitio difficilis, Dolor post extractionem, apikalen und parodontalen Abszessen usw. Da die Präparate der Phenolreihe nicht nur als schmerzstillend und desinfizierend, sondern auch als gewebschädigend gelten, werden sie heute in der Literatur im allgemeinen abgelehnt. K. ist ausserdem in Fertigpräparaten, z.B. Pastillen, zur Prophylaxe und Therapie von entzündlichen Affektionen der Mund- und Rachenschleimhaut sowie in Zahnpflegemitteln enthalten.

(Literatur bei der Redaktion)



Kon

ingen



AAE-Jahreskongress vom 7. bis 11. Mai 1997 in Seattle

Endodontists – Specialists in saving teeth

Ove Peters, Christine Eggert, Zürich

Vom 7. bis 11. Mai 1997 fand in Seattle der Jahreskongress der American Association of Endodontists (AAE) mit mehr als 3000 Teilnehmern statt. Im Gegensatz zu Europa ist in den USA die Spezialisierung in einzelnen Disziplinen innerhalb der Zahnmedizin weit verbreitet. Es gibt zertifizierte Spezialisten für festsitzende und abnehmbare Prothetik, ästhetische rekonstruktive Zahnmedizin oder Endodontie und in weiteren Bereichen. Der Kongress gliederte sich in einen vorgeschalteten Fortbildungskurs, den eigentlichen wissenschaftlichen Teil und eine Verkaufsausstellung.

Fortbildungskurs

«Revision»

(C. Ruddle, Santa Barbara; F. Spear, Seattle; J. West, Tacoma)

Die Vortragenden untersuchten die Problematik der Revision von fehlgeschlagenen Wurzelbehandlungen aus der Sicht von Endodonten (Ruddle, West) und Prothetikern (Spear). Eine interdisziplinäre Zusammenarbeit der Fachbereiche Prothetik, Kieferorthopädie und Endodontie ist vor allem daher notwendig, weil viele wurzelgefüllte Zähne überkront werden sollen und tief zerstörte Zähne extrudiert und prothetisch genutzt werden können. In den letzten 30 Jahren ist die Anzahl wurzelbehandelter Zähne in den USA exponentiell angestiegen. Von 2,8 Mio. (1967) auf 40 Mio. (1996). Bei einer Erfolgsrate von ca. 90% (USA) muss mit einer hohen Anzahl von anfallenden Revisionen gerechnet werden.

Im Zusammenhang mit einer Revision stellen sich folgende Fragen: In welchen Fällen soll eine Revision überhaupt durchgeführt werden? Wann ist die Extraktion die bessere Alternative mit weiterer Versorgung durch ein Implantat oder einer Brücke? Dazu ist es wichtig, sich über folgende Faktoren zu orientieren: Lässt die Biologie, die erhaltene Zahnschicht, die Funktion und die erreichbare Ästhetik die Revision in einer Kosten-Nutzen-Analyse sinnvoll erscheinen?

Technisch sind Revisionen unter Verwendung moderner Instrumentariums, bei dem ein Mikroskop nicht mehr wegzudenken ist, fast immer durchführbar. Der Zahn muss dann aber auch sinnvoll restaurierbar sein.

Wie wird die Revision durchgeführt?

Grundsätzlich muss immer zuerst die Entscheidung fallen, ob konventionell orthograd oder

chirurgisch vorgegangen werden soll. Für ein konventionelles Vorgehen spricht sicher eine zu ersetzende funktionsuntüchtige Rekonstruktion; im Frontzahnbereich kann auch bei schonendem mikrochirurgischem Vorgehen nach einem Eingriff die Ästhetik beeinträchtigt sein. Grundsätzlich wird eher das konventionelle Vorgehen bevorzugt. Eine optimale koronale Zugangskavität ist absolut unabdingbar. Ein weiterer Schritt ist die Entfernung von vorhandenen Stiftaufbauten, was mit den modernen Ultraschallgeräten in den meisten Fällen recht leicht gelingt. Von C. Ruddle wurde vorgeschlagen, nach etwa zehn Minuten in einem abgestuften Plan zu anderen Instrumenten zu greifen, z. B. zu einem vorgestellten neuen Entfernungsinstrument (Ruddle Post Extraktor Kit, EIE, USA) oder zu bewährten mechanischen Instrumenten. Der nächste Schritt ist die Entfernung von altem Wurzelfüllmaterial mit elektrischen Hitzegegeneratoren (z. B. System B, EIE) und dann mit speziellen Ultraschallspitzen (CRP Tips, EIE). Wichtig ist dabei auch ein optimaler Zugang, so dass auch initial nicht aufbereitete Kanäle gesehen, aufbereitet und gefüllt werden können. Dazu wurde ein neues Handinstrument mit ca. 3 mm langer Schneide zum Auffinden lateraler Kanäle empfohlen (Maillefer, Ballaigues, Schweiz).

Besondere Probleme können harte Pastenfüllungen oder die Entfernung von Thermanfil-Trägern machen; auch dafür genau wie für die Entfernung von Silberstiften oder frakturierten Instrumenten gibt es Lösungen: z. B. unter dem Mikroskop die Anwendung des Cancelier-Instruments (EIE) oder die chemische Auflösung mit Xylenol, Chloroform oder Alkohol (reinem Ethylalkohol). Ultraschallspitzen zur Instrumentenentfernung sind aus Edelstahl, zirkoniumbeschichtetem Stahl und Titan erhältlich. Die grössten Probleme bereitet nach wie vor die Überwindung einer apikalen Blockade oder einer Stufe. Hier hilft nur vorsichtiges und geduldiges Vorgehen mit auf unterschiedliche Weise mit dem Endo-Bender (EIE) scharf vorgebogenen Handinstrumenten.

Bei der Entfernung von Stiften oder auch frakturierten Instrumenten kann es u. U. zu Perforationen kommen. Diese wie auch vorher bestehende Perforationen können von innen, d.h. vom Kanal aus, verschlossen werden. Dazu stehen besondere Instrumente nach Dr. West und verschiedene Materialien zur Verfügung: Super-EBA, Glasionomerzement, Calciumsulfat oder MTA (Mineral-Trioxid). Der Erfolg eines Perforationsverschlusses ist abhängig von Lage, Grösse und der Zeit, die verstrichen ist und in der eine Endo-Paro-Läsion entstanden sein könnte. Im Fall einer solchen Läsion wurde die ausgezeichnete Verträglichkeit von MTA betont, welches unter Feuchtigkeit abbindet, aber aufgrund seiner Konsistenz schwer zu verarbeiten ist.

Wenn die Revision erfolgreich verlaufen ist, soll das Ergebnis durch eine exakt abdichtende Rekonstruktion gesichert werden. Koronale Mikrolecks sind der häufigste Grund für einen späteren Misserfolg.

Vom Standpunkt des Prothetikers ist eine der Hauptforderungen eine Präparation von mindestens 2,5 mm zirkulär präparierten Zahnschicht. Dann kann mit einem biegesteifen Stift eine recht dichte Restauration garantiert werden. Bei Zähnen, die nicht prothetisch versorgt werden sollen, wurde ein Stiftaufbau oder Wurzelstift als unnötig erachtet. Die Frage der späteren Rekonstruierbarkeit sollte aber schon recht früh, bei Beginn der Revision, gestellt werden. Bei der Zementierung eines Stifts wurde die adhäsive Befestigung als Methode der Wahl vorgeschlagen. Im Vergleich zu Zinkphosphat und Glasionomerzementen zeigte sich eine erheblich geringere Undichte. Nur durch korrekte Beurteilung der primären Erhaltungswürdigkeit kann ein Abwägen zwischen Alternativen stattfinden und die Anzahl der Zähne vermindert werden, die nach anfangs erfolgreichen Revisionen doch noch extrahiert werden.

Im wissenschaftlichen Kongress teil vom 8.–11. Mai stellten eine Reihe von renommierten Endodonten wissenschaftliche Ergebnisse und ihre Konzepte vor.

Hämostase bei der periradikulären Chirurgie

(D. Witherspoon, Dallas)

In diesem Vortrag wurden unterschiedliche Ansätze gezeigt, um ein ausreichend trockenes Arbeitsfeld während eines periradikulären Eingriffs zu erreichen. Neben der korrekten anamnestischen Abklärung möglicher systemischer Ursachen verstärkter Blutung wurde als erstes Kapitel die Anästhesie besprochen. Eine Konzentration des Vasokonstriktors von 1:50 000 ist in den USA üblich und nach Meinung des Referenten unabdingbar für die Blutleere im OP-Gebiet. Die Applikation im Muskelgewebe ist unbedingt zu vermeiden und führt wegen einer Azidose des betreffenden Gebietes zu einer Vasodilatation, die über die Alpha-Rezeptoren der den Muskel versorgenden Gefässe vermittelt wird. Es wurde empfohlen, je zwei Karpulen zur Anästhesie zu verwenden. Das richtige Lappendesign und die atraumatische Retraction sind die Grundlage zur Vermeidung postoperativer Beschwerden wie z. B. Schwellung, Blutung und Nekrose. Es wurde weiterhin unterschieden zwischen lokalen Hämostatika, die auf Kollagen basieren, und nicht kollagenhaltigen Mitteln. Bei den letzteren wurde vor allem Fibrin empfohlen, das eine sehr gute Gewebshéilung mit sich bringt, aber sehr teuer ist. Vom Referenten wurde besonders Eisensulfat empfohlen, das durch seinen niedrigen pH-Wert gleichzeitig die Wurzeloberfläche konditioniert, aber je nachdem, wie gründlich die Knochenkavität ausgespült wird, einen negativen Einfluss auf die Wundheilung hat. Die kollagenbasierten Materialien sind durch die bovine Herkunft allergenisierend und bewirken eine gute Blutstillung. Die Héilung verläuft in der Regel trotz einer geringen Fremdkörperreaktion symptomlos. Diese Materialien sind in unterschiedlichen Applikationsformen erhältlich, wobei sich Collaplug (Calzitek, Sulzer Medica, USA) am einfachsten verwenden liess. Von anderen Mitteln zur Hémostase, wie Knochenwachs, Cyanoacrylat, Cellulose und

Chitosan wurde abgeraten. Zur mechanischen Kompression der zervikalen Gingiva wurde von Watterollen und Zellstoff abgeraten und statt dessen empfohlen, dass die Assistenz mit leichtem Druck einen beschichteten Wattetupfer verwendet, der nicht adhärirt und keine Fasern hinterlässt (Telfapad, Calzitek).

Zusammenfassend wurde folgendes Vorgehen empfohlen: Collaplug in die periradikuläre Kavität einbringen, mit Telfapad andrücken. Nach der Aushärtung mit dem Bohrer soviel wie nötig entfernen. Mit Eisensulfat die Umgebung spülen, um kleinere Blutungen zu stillen. Die Assistenz hält mit leichtem Druck ein Telfapad auf die Gingiva. Mit 50 ml Kochsalzlösung das Eisensulfat abspülen, trocknen, das Material zur Retrofüllung einbringen.

Entzündung: Praktische Gesichtspunkte in der Endodontie

(M. Torabinejad, Loma Linda)

Thema dieses Vortrags waren Symptome, Verlauf und Héilungsmechanismen einer Entzündung. Falls Entzündungssymptome (z. B. Fistel, positive Perkussion oder Palpation oder radiographisch sichtbare Läsionen) nachweisbar sind, werden Behandlung und Prognose massgeblich beeinflusst. Individuell unterschiedlich ausgeprägt ist die Wirtsabwehr, die physikalische, chemische und zelluläre Schranken besitzt und damit mikrobielle, chemische oder mechanische Insulte verhindern kann. Die Entzündung lokalisiert und eliminiert sowohl das metabolisch veränderte Gewebe als auch Mikroorganismen und Antigene. Detailliert wurde auf die physiologischen Abläufe der Immunantwort eingegangen und die vier Typen der Immunreaktion erläutert. Eine Entzündung kann transient, chronisch persistierend oder unter bindegewebiger Narbenbildung verlaufen.

Die Pulpadiagnostik mittels CO₂-Probe wurde als insuffizient beurteilt. Durch die rein nervale Reaktion kann keine Aussage über die Durchblutung der Pulpa gemacht werden. Die Doppler-Sonographie ist besser, aber teuer und sehr empfindlich auf Bewegung. Gute

Ergebnisse zur Durchblutungsbestimmung liefert die Puls-oxymetrie, jedoch gibt es Schwierigkeiten bei sklerosierten Kanälen. Das Gebiet der Zukunft liegt in der Analyse von Dentinfluidproben, in denen die Konzentration von Entzündungsmediatoren gemessen werden können und eine genaue Aussage darüber ermöglichen, ob eine Entzündung vorliegt oder nicht. Interessant ist in diesem Zusammenhang die Tatsache, dass bei einer symptomlosen apikalen Parodontitis keine Immunkomplexe im Blut nachweisbar sind, während bei der symptomatischen Form Immunkomplexe in der Blutbahn vorhanden sind.

Stark abgeraten wurde vom Offenlassen von Zähnen, wie es traditionell bei Kanälen mit starker Sekretion empfohlen wird. Nach einiger Wartezeit sei jeder Zahn zu trocken und mit Calciumhydroxid und Provisorium zu versorgen. Dem Patienten sind zur Behandlung der Beschwerden Schmerzmittel zu verschreiben.

Ein signifikanter Zusammenhang wurde zwischen prä- und postoperativen Schmerzen festgestellt. 50 Prozent der Patienten mit starken präoperativen Schmerzen hatten für einige Zeit die gleichen starken Schmerzen nach der Behandlung. Darüber muss der Patient aufgeklärt werden und die richtige Medikation gewählt werden. Antibiotika haben eine gute Wirkung bei starken Schmerzen, jedoch tritt die Wirkung verzögert ein (z. B. bei Penicillin nach 24–36 Stunden, bei Erythromycin nach 6–12 Stunden). Der Referent empfahl jedoch Antibiotika nur in begründeten Fällen einzusetzen und statt dessen auf nicht-steroidale Antiphlogistika auszuweichen. Er empfahl Ibuprofen bei mässigen, und Ketoprofen bei mässigen bis starken Schmerzen.

Als hervorragendes Mittel zur direkten Überkappung wurde Mineraltrioxid (MTA) empfohlen. Ebenfalls sehr gut geeignet ist dieses Material zur retrograden Füllung, zur Perforationsreparatur und zur Apexifikation. Es konnte gezeigt werden, dass unabhängig von der Form des Materials ein

Überwachsen mit Wurzelzement und eine hervorragende Héilung mit Ausbildung von Sharpeyschen Fasern stattfindet. In diesem Zusammenhang wird MTA als Mittel zur Wurzelverlängerung durch absichtliche Überstopfung diskutiert. Ein Fall wurde präsentiert, in dem MTA zur Reparatur einer Längsfraktur benutzt wurde. Nach Abheilung unter einer Membran war Wurzelzement über die Fraktur gewachsen. Abschliessend wurde empfohlen, Nähte nur in minimaler Zahl unter dem Mikroskop vorzunehmen und darauf zu achten, dass der Knoten neben und nicht auf der Incision liegt. Die Nähte müssen nach drei Tagen entfernt werden.

Continuous wave of condensation

(S. Buchanan, Santa Barbara)

Der Referent berichtete in einem Multi-Media-Vortrag über sein Konzept der thermoplastischen Obturation sowie die Verwendung von GT Files (Hand- und maschinellen Instrumenten mit grösserer Konizität, Tycom, USA). In den USA steht die Verwendung von thermoplastischen Füllungstechniken mit der Forderung nach einer dreidimensionalen Wurzelfüllung an erster Stelle. Das heisst, dass auch vorhandene Seitenkanälchen mit abgefüllt werden können. Die von H. Schilder in den siebziger Jahren beschriebene vertikale Kondensation ist technisch schwierig und zeitraubend. Dazu kommt, dass durch die mehrfache Erwärmung der Guttapercha keine kontinuierliche Kondensation zustande kommt. Die neu entwickelten elektrischen Wärmequellen erlauben es, den gut angepassten Masterpoint in einem Zug thermoplastisch zu kondensieren («Downpack»). In einem zweiten Schritt wird dann entweder der Kanal aufgefüllt («Backpack») oder ein Freiraum für die Versorgung mit einem Stift gelassen. Die Voraussetzung für diese Vorgehensweise ist aber eine kontinuierlich konische Aufbereitung mit einer erhaltenen apikalen Konstriktion und einem durchgängigen Wurzelkanal («apical patency»). Nach Buchanan ist die optimale

Präparation eines apikalen Stops schwierig. Im Fall einer zu langen Aufbereitung geht zudem der Stop schnell vollkommen verloren. Die Anwendung von Gates-Bohrern für die Erweiterung der Kanaleingänge ist oft mit einem erheblichen Perforationsrisiko verbunden. Um darüber hinaus die Anzahl der notwendigen Instrumente zu minimieren, werden seit einiger Zeit Kanalinstrumente mit grösserer Konizität propagiert. *Buchanan* stellte seine Variante, die GT-Files, vor und zeigte, dass mit entsprechender Vorgehensweise mit einigen wenigen Arbeitsgängen eine optimale konische Präparation zu erzielen ist. Er wies aber auch darauf hin, dass die Instrumente mit einem Spitzendurchmesser von nur etwa 0,2 mm nicht alles infizierte Dentin mechanisch entfernen können. Man muss sich also vollkommen auf die desinfizierende und gewebsauflösende Wirkung der Spüllösungen verlassen. Er empfahl, während der Aufbereitung mit 5,25% NaOCl zu spülen, wobei 30 Minuten Einwirkzeit nötig sind. Vor Abschluss der Präparation sollte zur Entfernung des Smear Layer noch einmal mit 17%iger EDTA-Lösung gespült werden. Dabei reichen 30 Sekunden Einwirkzeit. Seinen Vortrag rundete *Dr. Buchanan* mit einer 3D-Darstellung auf der Basis von hochauflösenden CT-Scans ab. Dabei wurden Wurzelkanalsysteme vor und nach der Aufbereitung mit GT-Files verglichen.

Einsatz von Nickel-Titan-Instrumenten: Das Paradigma

(*G. Glickman, Ann Arbor; T. Van Himel, Memphis; T. Serene, Los Angeles*)

In einer von drei Leitern verschiedener Universitätskliniken gezeigten Präsentation wurde die Einführung von Instrumenten aus Ni-Ti-Legierung seit dem Ende der achtziger Jahre noch einmal ausführlich betrachtet. Die im Vergleich zu konventionellen Stahllegierungen enorm hohe Flexibilität, das günstige Ermüdungsverhalten und die gute Biokompatibilität lassen Nickel-Titan als das Material

der Wahl für endodontische Instrumente erscheinen (*Serene*). Die guten Materialeigenschaften bringen auch klinisch Erfolge: Untersuchungen an Universitätskliniken zeigen eine deutlich verbesserte Qualität der Aufbereitung im Studentenkurs, seitdem mit Ni-Ti-Instrumenten gearbeitet wird. Nickel-Titan scheint auch sehr gut mit den neuen Instrumentendesigns zu harmonieren (*Van Himel*).

Als Problem wird nach wie vor der noch recht hohe Preis empfunden: Instrumente werden mehrfach verwendet. Ermüdungszeichen kann man nur selten rechtzeitig identifizieren. Die Frakturgefahr ist daher höher als bei konventionellen Instrumenten. Dies wurde auch in einer Umfrage von Endodonten in den USA so gesehen, von denen allerdings ein Grossteil auf Ni-Ti-Instrumente umgestiegen ist. Auch wenn noch einiger Raum für Entwicklungen besteht, ist doch für alle Nickel-Titan das Material der Zukunft (*Glickman*).

Mechanismen bei der pulpalen und apikalen Wundheilung

(*M. Byers, Seattle; G. Goodis, San Francisco; K. Hargreaves, San Antonio*)

In einer Reihe von wissenschaftlichen Kurzvorträgen und einem Beitrag von *M. Byers* wurde das heutige Verständnis der Innervation der Pulpa und ihrer Bedeutung für die pulpale Wundheilung dargestellt. So konnte durch histologische Untersuchungen bei der Ratte gezeigt werden, dass Nervenfasern bis weit in die Dentintubuli hinein die Odontoblasten begleiten, aber keine Synapsen mit ihnen machen, was ein weiterer Hinweis für die Brännströmsche Schmerztheorie ist. Nach *Byers* haben diese freien Nervenenden die Aufgabe, in das Gewebsmilieu hinein zu «schmecken». Bei Anwesenheit von bestimmten Botenstoffen nehmen die Nervenenden diese auf und transportieren sie zentralwärts. Gleichzeitig mit der Weiterleitung der Information «wichtiger Reiz in der Peripherie», der zentral eine Schmerzempfindung auslösen kann, werden Stoffe wie Substanz P oder

CGRP nach peripher transportiert und sind dort wesentlich an der Wundheilung beteiligt. Es konnte zum Beispiel nachgewiesen werden, dass nach der Präparation einer standardisierten Kavität ohne Pulpenöffnung, aber auch ohne weitere Versorgung, ein Ausprossen der Nervenfasern zum Ort des Traumas stattfindet. Wird die Kavität aber gefüllt, findet dies nicht oder in viel geringerem Mass statt. Die Übertragbarkeit dieser tierexperimentellen Befunde auf den Menschen wurde durch einen japanischen Forscher gezeigt, der sich einen gesunden Prämolaren auf die gleiche Weise präparieren und extrahieren liess. Es muss sich erst noch zeigen, in wie weit diese Mechanismen auch therapeutisch genutzt werden können. Für die apikale Wundheilung konnte gezeigt werden, dass auch hier Botenstoffe wie CGRP eine erhebliche Rolle spielen. Die unterschiedliche Schmerzcharakteristik von apikalen Parodontitiden spiegelt sich auch in unterschiedlichen Konzentrationen von Peptiden wider.

State of the art in endodontischer Chirurgie

(*S. Kim, Philadelphia; G. Peccora, Rom*)

Ein ganz wesentlicher Punkt in der modernen Endodontie amerikanischer Prägung ist die Anwendung des Operationsmikroskopes. Dies gilt für die konventionelle Endodontie genauso wie für die Endochirurgie. *S. Kim* und *G. Peccora* sind zwei der Pioniere in diesem Metier. Sie zeigten in ihrem Vortrag die Entwicklung der Anwendung von Operationsmikroskopen: Seit den achtziger Jahren verwendeten einige oralchirurgisch tätige Zahnärzte das Mikroskop, welches in anderen Disziplinen wie Neurochirurgie oder HNO schon seit vielen Jahren gebräuchlich ist.

Durch die enorm verbesserte Ausleuchtung und die im Vergleich zu Lupenbrillen höhere Vergrösserung ist bei den heute erhältlichen optimierten Instrumenten auch der Einsatz des Mikroskopes bei konventioneller Endodontie und anderen Disziplinen sinnvoll. *Kim* und

Peccora zeigten hauptsächlich die Vorgehensweise bei der Wurzelspitzenresektion unter dem Mikroskop.

Die Indikationstellung sollte sorgfältig erfolgen. Mögliche Indikationen sind: nicht entfernbare Stiftaufbau, tief frakturiertes Instrument, deutlich überextendierte Füllung mit apikaler Läsion oder bereits fehlgeschlagene Endochirurgie in der Vorgeschichte.

Das klinische Vorgehen wurde detailliert dargestellt. Besonders wichtig ist es, systematisch zu arbeiten. Beispielsweise sollte immer mit Methylenblau angefärbt werden, um eventuelle Mikrofrakturen zu identifizieren. Ein wichtiges Detail ist die intraoperative Blutstillung, die die Referenten durch Eisensulfatlösung, durch Kompression von Pellets oder durch eine Einlage von Calciumsulfat herbeiführen.

Der Schwierigkeitsgrad der Fälle variiert durch unterschiedlich starke parodontale Schädigung. Das wirkliche Ausmass des parodontalen Einbruchs und eine bestehende Kommunikation zwischen parodontaler und endodontischer Läsion kann oft nur intraoperativ bestimmt werden. So entstandene grosse Knochendefekte sollten mit Calciumsulfat und einer langsam resorbierenden Membran abgedeckt werden. Von nicht resorbierenden Membranen wurde eher abgeraten. Im Extremfall schlugen die beiden Referenten die Extraduktion des Zahnes und die Insertion eines Sofortimplantates vor.

Eine Ausstellung, bei der vor allem die namhaften Hersteller von Operationsmikroskopen auffielen, rundete die Tagung ab. Als spezielle Neuheiten wurden batteriebetriebene Endo-Winkelstücke von *Morita* und *Lightspeed* gezeigt. Weiter gibt es immer noch neue Instrumentendesign (GT-Files, Profile Orifice Opener) und Füllungstechniken (System B, *McSpadden easy-fil*).

Fazit: Auf allen Gebieten der Endodontie gibt es seit einigen Jahren viele neue Ansätze, die hoffen lassen, dass endodontische Behandlungen einmal genauso vorhersagbaren Erfolg haben werden wie andere konservierende Behandlungen.



Buchbesprechungen

Kieferorthopädie

van der Linden F P G M:
Praktische Kieferorthopädie. 696 S., 2286 Abb.,
DM 380,-, Quintessenz, Berlin
(1996). ISBN 3-87652-970-0

Dies ist der fünfte Band einer Serie, die von Prof. Frans van der Linden, dem Leiter der Kieferorthopädischen Abteilung an der Universität Nijmegen (NL) von 1961 bis 1995, herausgegeben wurde. Die herausragenden Beiträge dieses Autors sind auf dem Gebiet der Entwicklung der Dentition und des Gesichtswachstums zu finden (Band 1 und 2). Sie beruhen unter anderem auf seiner Tätigkeit als Visiting Scientist am Center for Human Growth and Development an der Universität Michigan. «Standards of Human Occlusal Development» (zusammen mit Prof. R. Moyers et al.) und der einzigartige Atlas «Development of the Human Dentition» (zusammen mit Prof. H. Duterloo) sind weitere Grundlagenwerke auf diesem Sektor.

Im vorliegenden Buch präsentiert der Autor 2 Überwachungsfälle und 38 behandelte Fälle. Bei den letzteren überwiegen die Variationen der Klasse II, kombiniert mit Tiefbiss bis hin zu offenem Biss. Es werden zudem Fälle mit sagittalem oder transversalem Zwangsbiss, mit Klasse III Einschlag sowie mit Gesichtssymmetrie besprochen. Erwachsenenbehandlung ist mit 2 Beispielen vertreten. Ausser einem Fall mit massivem Engstand, bei dem eine klassische Steuerung durchgeführt wurde, hat sich bei den vorgestellten Fällen keine systematische Extraktionsbehandlung im Unterkiefer aufgedrängt, die sich, wie der Autor einräumt, nur

mit festsitzender Apparatur beherrschen lässt. Als Behandlungsmittel kamen Platten, Lip bumper, Lingualbogen und, in der Mehrzahl der Fälle, der cervicale Headgear zum Einsatz. Zusätzlich wird eine partielle festsitzende Apparatur von den beiden ersten Molaren aus zu den vier oberen Frontzähnen dargelegt, die zu deren Ausrichtung und axialen Kontrolle bei der Retraktion in gewissen Situationen doch als notwendig erachtet wurde. Damit ist die Problematik der Nebenwirkungen von Drehmomenten und deren Kompensation tangiert, ohne sie jedoch prinzipiell zu erörtern. Der Autor rät vielmehr, wegen der Komplexität der entstehenden Kräftesysteme, die Eckzähne keinesfalls einzubeziehen und eine Distalkippung in Kauf zu nehmen. Es sei besser, durch entsprechendes Beschleifen, eventuell ergänzt durch Kompositaufbauten, die axiale Fehlstellung zu kaschieren. Zum Teil werden sehr gute Kenntnisse bei der Handhabung der verschiedenen Apparaturen vorausgesetzt. Bei gewissen Fällen würde man gerne im Detail wissen, wie ein bestimmtes Problem nun tatsächlich gelöst wurde. So ist die einseitige Ausrichtung eines vorgekippten, nach lingual einrotierten unteren Molars mittels Lingualbogens (Fall 13) eine äusserst delikate Angelegenheit, die der korrekt stehende Molar auf der Gegenseite sicher nicht unbehellig überstehen kann. Andererseits ist jeder Fallvorstellung ein Diskussionsteil angefügt, wo ein bestimmter Aspekt, sei er apparativer oder grundsätzlicher kieferorthopädischer Art, erörtert wird. So sind die Erläuterungen zur Zeitpunktwahl einer Behandlung, zu okklusar stabilisierenden und destabili-

sierenden Faktoren, zu Einflüssen von Lippen, Wange und Zunge, zur Bedeutung der Stomionlage sowie zur Dynamik der Gesichtsreifung sehr bereichernd.

Einzigartig ist die longitudinale Dokumentation, wobei die Phase nach der aktiven Behandlung 10 bis 20 Jahre beträgt. In dieser Hinsicht bietet das Buch einen einmaligen Informationswert. Eine umfassende Modellwiedergabe erlaubt, die Veränderungen während und nach der Behandlung im Detail zu verfolgen. Cephalometrische Überdeckungen geben Aufschluss über die sich in den verschiedenen Zeiträumen abspielenden Wachstumsvorgänge. Etwas irritierend ist die gewählte – früher an der University of Washington (Seattle) übliche – Lokalüberdeckung des Oberkiefers mit Registrierung im Pterygomaxillare (Ptm) respektive in der Spina nasalis posterior. Dadurch wird die tatsächlich abgelaufene Frontzahn- und Molarenbewegung relativ zur Basis nicht ablesbar, weil noch ein sagittaler Verlagerungsanteil des Oberkiefers mitenthalten ist. Grossartig hingegen sind die über diese grossen Zeiträume einheitlich hergestellten Gesichtsfotos. Sie sind eine hervorragende Demonstration, mit welchen Veränderungen vom juvenilen Stadium zum Erwachsenen zu rechnen ist. Dies ist eine Komponente, der bei der Behandlungsplanung generell zu wenig Gewicht zugeordnet wird. Das vorliegende Werk will nicht ein systematisches Lehrbuch sein. Der Grundtenor ist ein Erfahrungsbericht, der auch bewusst unbefriedigende Ergebnisse offenlegt. In keiner Art wird apodiktisch oder indoktrinativ gefordert, die beschriebenen Behandlungsverfahren oder die vorgelegten Ansichten seien die abschliessende Antwort zu den aufgeworfenen Problemkreisen. Sie sind Anstoss, diese selber zu analysieren, die eigenen Erwägungen einzubringen, sie auseinandersetzen mit jenen des Autors zu vergleichen und viele Anregungen in das eigene Wissens- und Ansichtsgefüge einzubinden.

Paul Stöckli, Zürich

Gusstechnik

Schunke St:
ABC der Zahntechnik:
Basiswissen zur dentalen Goldgusstechnik. 184 S.,
240 Abb., DM 78,-, Neuer
Merkur, München (1997).
ISBN 3-929360-08-X

Obwohl der Wunsch nach vollkeramischen Restaurationen heute immer lauter wird, setzen ungelöste Probleme wie das Langzeitverhalten oder die Verbundfrage Grenzen. Lösungswege werden gesucht, und auch wenn die Entwicklungen auf dem Gebiet der dentalen Technologie rasant verlaufen, sollte Altbewährtes nicht in Vergessenheit geraten. Mit dem vorliegenden Taschenbuch «Basiswissen zur dentalen Goldgusstechnik» hat Stefan Schunke in 9 Kapiteln dieses Thema logistisch, einfach nachvollziehbar und unter dem Aspekt technischer Relevanz sauber aufgearbeitet. Es zeigt dem praktizierenden Zahnarzt wie dem Zahntechniker die Wichtigkeit jedes einzelnen Schrittes auf und öffnet dadurch den gemeinsamen Weg zur passgenauen Rekonstruktion und somit zum Erfolg. Jedes Kapitel, von der Abformung, Modellherstellung, Wachsmoellation, Anstifttechnik über das Einbetten, den Guss bis hin zur Fertigstellung, ist sehr gut bebildert. Für den Studierenden der Zahnmedizin kann das vorliegende Buch ebenfalls empfohlen werden, zumal es Fragen der Propädeutik beantwortet und eine wertvolle Hilfe für die spätere Tätigkeit bietet.

Natascha Nigg, Basel

Anatomie

Tillmann B:
Farbatlas der Anatomie:
Zahnmedizin – Humanmedizin; Kopf, Hals, Rumpf.
448 S., 1464 Abb., SFr. 176,-,
Thieme, Stuttgart (1997).
ISBN 3-13-103921-3

Um es vorweg zu nehmen: Die Ankündigung auf dem Buchumschlag, der vorliegende Atlas sei eine «bisher einmalige Zusammenstellung» anatomischer Darstellungen, ist nicht übertrieben. Mit der Fülle an

verschiedenen Abbildungen und der Kombination von Farbfotos, klassisch-anatomischen Zeichnungen, schematischen Grafiken und Darstellungen von modernen bildgebenden Verfahren gehört dieses zum ersten Mal erschiene Werk tatsächlich zum Besten, was derzeit auf dem Markt erhältlich ist.

Das Buch ist gegliedert in eine kurze Einleitung über Allgemeine Anatomie und drei Teile über Kopf, Hals und Rumpf. Der Teil «Kopf», der, unter Einschluss des Gehirns, am meisten Raum einnimmt, ist weiter unterteilt in Abschnitte über (1) den Schädel, das Kiefergelenk und die Muskulatur, (2) das Gesicht, die Mundhöhle und die Nase, sowie schliesslich (3) das Auge und das Ohr in Kombination mit dem Gehirn. Aus dem umfangreichen Inhalt dieser Abschnitte seien nur einige, die Zahnmediziner wohl besonders interessierende Beispiele herausgegriffen. Im Teil über den Bewegungsapparat des Kopfes stehen eine Serie von Abbildungen über die Variation der Unterkiefermorphologie im Bereich des Foramen mandibulae und im zahnlosen Zustand sowie eine bemerkenswerte Darstellung der Anatomie des Kiefergelenks in die Augen. Der Abschnitt über die Mundhöhle enthält neben klinischen und anatomischen Abbildungen zur Gebiss- und Zahnmorphologie zahlreiche Zeichnungen über Gefäss- und Nervenverläufe, die ergänzt werden durch Darstellungen von wunderschönen Korrosionspräparaten der Gefässversorgung sowie schematischen Grafiken der Innervationsfelder und der Lymphdrainage von Hart- und Weichgeweben. Eine ähnliche Zusammenstellung von klinischen und anatomischen Fotografien und Zeichnungen sowie Röntgenbildern und Computertomogrammen beschreibt schliesslich auch die Nase und ihre Nebenhöhlen. Wie dies bei einem Atlas üblich ist, basiert dieses Werk weitgehend auf den bildlichen Darstellungen, und ein erklärender Text fehlt. Die Legenden zu den Abbildungen sind aber relativ ausführlich und aufschlussreich, so dass

ergänzende Erläuterungen nur in den wenigsten Fällen nötig sein sollten. Der Kliniker wird es dem Autor besonders danken, dass alte, nicht mit den aktuellen Nomina anatomica konforme, aber immer noch gebräuchliche Begriffe zusätzlich zu den modernen Benennungen erwähnt werden. Alle Abbildungen, gleich welcher Art, sind von hervorragender Qualität und übersichtlich angeordnet. Einige zeichnerische anatomische Darstellungen werden dem erfahrenen Leser bekannt vorkommen, da sie aus früheren im Thieme-Verlag erschienenen Werken wie zum Beispiel dem «Rauber/Kopsch» oder dem «Feneis» übernommen wurden. Dies tut jedoch dem vorzüglichen Gesamteindruck des neuen Atlas der Anatomie überhaupt keinen Abbruch. Ich kann dieses Werk mit Überzeugung sowohl den Studierenden der Zahnmedizin wie auch den interessierten Klinikern wärmstens empfehlen.

Hans-Ulrich Luder, Zürich

Dentale Implantologie

Engelman M.J.: Osseointegration – Behandlungsplanung und klinische Kriterien. 220 S., ca. 300 Abb., DM 178,-, Quintessenz, Berlin (1997). ISBN 3-87652-108-4

Seit einigen Jahren ist der allgemein gefasste Begriff «Osseointegration» zum Schlagwort geworden. Er wird fälschlicherweise speziell für die dentalen Implantate verwendet. Und in diesem Bereich scheinen die Vertreter des Branemark-Systems den Ausdruck für sich gepachtet zu haben. Das vorliegende Ringbuch aus dem Quintessenz-Verlag – es handelt sich um die deutsche Übersetzung der 1996 erschienenen englischen Originalausgabe – trägt ihren Titel zu Unrecht. Doch die Abbildungen auf der Umschlagseite weisen klar auf das abgehandelte Thema hin. Abgesehen von dieser sprachlichen Fehlinformation gibt das Buch einen guten Überblick über die Behandlungsplanung bei teilbezahnten und zahnlo-

sen Patienten. Dargestellt sind aber nur die Implantatlösungen mit dem Branemark-System. Das Buch ist in 16 Kapitel gegliedert, in denen stichwortartig auf die verschiedenen Probleme aufmerksam gemacht wird. Ein erstes, ausführliches Kapitel befasst sich mit der Patientenauswahl. Vom Einzelzahnersatz bis zum Totalersatz werden dabei die restaurativen Behandlungsmöglichkeiten mit ihren Vor- und Nachteilen aufgeführt. Die instruktiven Abbildungen bieten sich geradezu an, diese Seiten auch für die Patienteninformation zu verwenden. Neben den Möglichkeiten der Implantatversorgung wurde auch die klassische präprothetische Chirurgie nicht vergessen. In einer deutschen Ausgabe hätte man allerdings auf Hinweise zu subperiostalen und Ramusframe-Implantaten verzichten können. Das Kapitel «Patientenmotivation und Instruktion» betont die Notwendigkeit einer detaillierten, sämtlichen Behandlungsschritte und den zeitlichen Ablauf umfassenden Information des Patienten. Mit entsprechenden Vorschlägen, die direkt für die Praxis übernommen werden können, wird besonders auch auf die schriftliche Information Wert gelegt. Nicht vergessen wurde die Kostenplanung. In der dargestellten Form erlaubt sie auch dem Anfänger, rasch einen zuverlässigen Kostenvoranschlag zu erstellen.

Checklisten und Überweisungsformulare ergänzen diesen administrativen Teil. Die weiteren 10 Kapitel befassen sich im einzelnen mit der Problematik vom Einzelzahnersatz bis zum Totalersatz. Dabei werden vor allem Fragen rund um die prothetische Versorgung behandelt. Diese Kapitel sind auch mit klinischen Fällen illustriert. Ein spezielles Kapitel ist der Okklusion gewidmet. Den Abschluss bilden Schemata zu den prothetischen Arbeitsschritten.

Das Buch ist eigentlich als Kochbuch konzipiert. Man kann das ganze Buch durcharbeiten und bekommt so einen guten Überblick über die Möglichkeiten der dentalen Implantologie. Man kann aber auch nur ein einzelnes Kapitel aufschlagen und erhält dabei Informationen zu einer speziellen Problemstellung, die direkt auf den individuellen Patienten angewendet werden kann. Dabei sind natürlich Wiederholungen nicht zu vermeiden. Das graphische Konzept des Buches, die schematischen Abbildungen und die Fotos sind von hervorragender Qualität. Nicht zu vergessen sind die zahlreichen Hinweise auf weitergehende Literatur. Das Buch kann allen praktisch tätigen Zahnärzten und Kieferchirurgen empfohlen werden. Es eignet sich sowohl für auf diesem Gebiet erfahrene Leute wie für Neueinsteiger.

Elisabeth Schmid-Meier, Zürich

F I S

- Steuerberatungen
- Rechtsberatung

C O M

- Buchführungen (auch in Ihrer Praxis)
- Abschlussberatung
- Vorsorgeberatung

Fiscom Treuhand GmbH
Haldenstrasse 5, 6342 Baar
Tel. 041/768 03 03 Fax 041/768 03 68

Walter C. Blum
lic. iur./lic. oec. HSG
dipl. Steuerexperte

Markus Humm
dipl. Buchhalter/Controller
dipl. Treuhandexperte

Dentoalveoläre Chirurgie

Krüger E:
Farbatlas der dentoalveolären Chirurgie.
 972 Abb., 285 S., SFr. 354,-,
 Hüttig, Heidelberg (1997).
 ISBN 3-7785-2572-7

Der vorliegende Atlas stellt zahnärztlich chirurgische Eingriffe, die in der Praxis anfallen können, auf angenehme Weise visuell dar. Die Vorgehensweisen werden Schritt für Schritt und durch instruktive Schemazeichnungen dargestellt. In einem ersten Kapitel werden die allgemeinen Grundlagen wie Anamnese, Befunderhebung und bedeutsame Risikoerscheinung bei den Patienten dargestellt. Im folgenden Kapitel wird ausführlich auf die verschiedenen Möglichkeiten der Lokalanästhesie im oralen Bereich eingegangen, so dass auch der Anfänger leicht den Weg zur effektvollen Schmerzfreiheit finden kann. Im dritten Kapitel werden die chirurgischen Grundlagen abgehandelt, wie Instrumentarium, Grundsätze der Weichteilchirurgie, der Wundversorgung, insbesondere Knüpftechnik. Natürlich wird auch der Praxishygiene, der Desinfektion und Sterilisation die notwendige Bedeutung beigemessen. Im weiteren folgen dann die Darstellungen typischer zahnärztlich chirurgischer Eingriffe, wie Zahnextraktionen und operative Zahnentfernung, die Wurzelspitzenresektion, Zystenbehandlungen und Zahntraumatologie, präprothetische Eingriffe, Verschluss von Mund-Antrum-Verbindungen, Entfernung kleiner benigner Tumoren und die Behandlung von Entzündungsprozessen. Ein Kapitel über Stomatologie und Komplikationen schliessen das weite Feld der oralen Chirurgie in diesem Atlas ab. Ein aktuelles Literaturverzeichnis ermöglicht dem geeigneten Leser den Zugang zu entsprechenden Publikationen. Ein ausführliches Sachverzeichnis lässt einzelne Vorgehensweisen leicht auffinden. Die Bildqualität ist sehr ansprechend, und die stellenweise retuschierten Abbildungen von Röntgenaufnahmen schmälern die Aussagekraft meist unwesentlich. Gemäss Vorwort rich-

tet sich der Atlas in erster Linie an zahnärztliche Praktiker und angehende Oralchirurgen, die sich in dentoalveolärer Chirurgie weiterbilden möchten, aber auch an Studierende der Zahnmedizin, denen der Unterrichtsstoff des Operationskurses vermittelt werden soll. In dieser Beziehung muss darauf hingewiesen werden, dass einzelne Vorgehensweisen nicht mit unserer Lehrmeinung übereinstimmen, insbesondere bei der Entfernung von Wurzelresten mit bukkaler Osteotomie, der Verwendung von Knochenersatzmaterialien, dem Umgang mit Riesenzellgeschwülsten wie auch Drainage von submukösen Abszessen. In manchen Situationen wäre auch die Indikation zur Implantation in einem modernen Lehrbuch mindestens zu erwähnen. Abgesehen von diesen Einschränkungen wird die dentoalveoläre Chirurgie, wie sie in der ambulanten Praxis in Lokalanästhesie durchgeführt werden kann, weitgehend vollständig dargestellt. Das Lehrbuch ist angenehm durchzusehen. Die Texte sind leicht lesbar, und durch optische Hinweise werden wesentliche Bemerkungen oder besondere Probleme hervorgehoben. Bei Berücksichtigung der angebrachten Vorbehalte eignet sich dieses Buch sehr gut zur Instruktion des wenig chirurgisch tätigen Zahnarztes, und die allgemeinen Kapitel sind auch für den Studierenden der Zahnmedizin sehr wertvoll.

Gion Pajarola, Zürich



Wie im vergangenen Jahr zeichnete der Verband Schweizer Presse die SMFZ wiederum als Schweizer Qualitäts-Fachzeitschrift aus. So darf die SMFZ, deren Auflage WEMF-beglaubigt über 5000 verkaufte Exemplare beträgt, auch 1998 das begehrte Qualitätssiegel tragen.



Zeitschriften

Präprothetische Chirurgie

Fröschl T, Kerschner A:
The optimal vestibuloplasty in preprosthetic surgery of the mandible.
J Craniomaxillofac Surg 25:
 85–90 (1997)

Die Konsensuskonferenz in Berlin 1983 ergab die einheitliche Meinung, dass bei einer Vestibulumplastik im Unterkiefer das Periost gedeckt werden müsse, um Rezidive zu vermeiden. Allerdings war man sich nicht einig darüber, mit welchem Transplantat das Periost zu bedecken sei. Um diese Frage zu klären, wurden an der Universität Kiel zwei Studien durchgeführt. Einerseits eine retrospektive Untersuchung, die sich mit den freien Transplantatechniken aus den Jahren 1981–1990, und andererseits eine prospektive Studie, die sich mit den gestielten Transplantaten aus den Jahren 1989–1993 befasste. In der retrospektiven Studie konnten von den 157 operierten Patienten 89 nachkontrolliert werden. Es waren folgende Transplantate zur Anwendung gekommen: Spalthaut, Mukosatransplantate von der Wange, Mukosa-Mesh-Transplantate und Palatinaltransplantate. Beurteilt wurden die Vestibulumtiefe, die Resilienz und die Beweglichkeit des Transplantates. Alle Arten von Transplantaten ergaben eine genügende Vestibulumtiefe. Resilienz und Mobilität waren bei den keratinisierten Transplantaten deutlich besser. Wegen des beschränkten Angebotes an palatinaler Schleimhaut und der im Entnahmebereich aufgetretenen Komplikationen empfehlen die Autoren das Spalthauttransplantat. In der prospektiven Studie wurden bei 40 Patienten gestielte Lap-

pen in Kombination mit Implantaten in der Eckzahnregion angewendet. Die Methoden nach Edlan und Kazanjian wurden verglichen. Beurteilungskriterien waren die Knochenresorption und die Breite der angewachsenen Gingiva. Die Methode nach Kazanjian ergab zwar weniger Knochenresorption als die Edlan-Technik, dafür aber praktisch vollständige Rezidive bezüglich angewachsener Gingiva. Die Autoren haben deshalb beide Methoden verlassen und verwenden nur noch Spalthaut- oder Palatinaltransplantate, je nach Ausdehnung der Vestibulumplastik.

Elisabeth Schmid-Meier,
 Zürich

Teilprothetik

Latta G H, Wicks R A, Hugget E F, Murray G A:
Oberflächenabrieb von lighthärtenden Füllungsmaterialien und Prothesenklammern. *J Prosthodont* 6:
 104–109 (1997)

Wichtiger Bestandteil der Planung von klammerverankerten Teilprothesen ist die korrekte Auswahl und Anlage der Klammern an den Pfeilerkronen. Häufig entspricht die Kronenform nicht den Erfordernissen für eine korrekte Klammerverankerung. Eine Optimierung kann durch Schmelzplastik, Klasse-V-Restaurationen oder Überkronungen erzielt werden. Als alternative Verankerungselemente bieten sich zudem extrakoronale Adhäsivattachments an. Aufgrund ihrer verbesserten Abriebfestigkeit werden heute auch Füllungskunststoffe zur Verbesserung der Form von Pfeilerkronen empfohlen. Ziel der vorliegenden Untersuchung war die Beurteilung des Oberflächenabriebs an lighthärtenden Füllungsmaterialien

und unterschiedlichen Klammertypen in vitro. Ein extrahierter Molar wurde für die Herstellung der Prüfkörper verwendet. Die Bukkalfläche wurde mit Hilfe eines computergesteuerten Fräsverfahrens aus einem Aluminiumblock herausgefräst und durch eine Klasse-V-Kavitätenpräparation modifiziert. Drei lichthärtende Füllungsmaterialien wurden für die Wiederherstellung der Kronenkontur verwendet. Diese bestanden aus einem feingefüllten (Z100, 3M) und einem mikrogefüllten Komposit (Silux Plus, 3M) sowie einem Glasionomerzement (Photac-Fil Aplicap, ES-PE). Die gleichbleibende Rekonstruktion der Bukkalfläche mit einem Unterschnitt von 0,254 mm wurde durch einen Kunststoffschlüssel der unveränderten Kronenaussenfläche sichergestellt. Als Verankerungselemente gelangten gegossene Klammern mit halbrundem und rundem Profil sowie gebogene Drahtklammern zur Untersuchung. Das Ein- und Ausführen der Klammern in der Versuchsapparatur erfolgte unter konstanten Bedingungen. Es wurde kein Gleitmittel verwendet. Jeweils 15 Klammern des gleichen Typs wurden pro Füllungsmaterial getestet. Die Oberflächen an den Klammern und den Kunststofffüllungen wurden vor Versuchsbeginn und nach 7500 Lastwechselzyklen abgetastet. Die mit der verwendeten Sonde messbare kleinste Oberflächenveränderung betrug 10 µm. Von den Füllungsmaterialien zeigte der Glasionomerzement den grössten Oberflächenabrieb. Der mittlere kumulative Abtrag nach 500 Lastwechselzyklen betrug zwischen 14 µm für gebogene Drahtklammern und 28 µm für gegossene Klammern mit halbrundem Profil. Der mittlere Oberflächenabrieb an den unterschiedlichen Klammern variierte von minimal 2 µm bis maximal 12 µm für gegossene Klammern mit halbrundem Profil kombiniert mit dem feingefüllten Komposit Z 100. Der Einfluss von Füllungswerkstoff bzw. Klammertyp sowie ihrer Paarung auf den Kunststoffabrieb war hochsignifikant.

Für die Abnutzung der Verankerungselemente traf dies jedoch nicht zu. Die Klammern wiesen, unabhängig von ihrer Form, einen wesentlich geringeren Materialabrieb auf. Er war im Vergleich zu den Füllungswerkstoffen insgesamt um einen Faktor fünf kleiner. Der Glasionomerzement zeigte, praktisch unabhängig vom Klammertyp, die kleinste Abriebfestigkeit. Gebogene oder gegossene Klammern mit rundem Profil schienen zumindest in der Tendenz einen geringeren Kunststoffabrieb als Klammern mit halbrundem Profil zu bewirken.

Christian E. Besimo, Basel

Implantologie

Jarvis W C:
Biomechanical Advantages of Wide-Diameter Implants. *Compendium 18, 687–696 (1997)*

Implantate mit grossem Durchmesser werden oft aufgrund ihrer ästhetisch besseren Versorgungsmöglichkeit und deren biomechanischen Eigenschaften im Seitenzahnbereich eingesetzt. In diesem Artikel werden Implantate mit einem Durchmesser von 4,7 mm und 3,7 mm miteinander verglichen. Es werden die wichtigsten Vorteile der Implantate mit grossem Durchmesser hervorgehoben und diskutiert.

Ein Hauptvorteil liegt in der geringeren mechanischen Stressübertragung (Stress = Krafteinwirkung pro Fläche) auf den Knochen. Mehrere Faktoren tragen zu dieser Stressreduktion bei. Ein erster Faktor liegt in der Vergrößerung der Implantat-Knochen-Kontaktfläche um 27% bei der Verwendung von Implantaten mit dem grösseren Durchmesser (4,7 mm). Dadurch wird die auf das Implantat einwirkende Kraft auf eine grössere Knochenoberfläche übertragen. Auch im Bereich des Alveolarkamms wird die Stresseinwirkung durch die Vergrößerung des Halbumfangs des Implantats reduziert, wodurch die Stimulation zur Knochenresorption in der Druckzone minimiert wird.

Ein weiterer Punkt ist die Reduktion der Momentkrafteinwirkung auf das Implantat

(Torque) um 25% bei Pontic- und Stegarbeiten durch die Verkürzung des Hebelarmes. Diese Reduktion des Torque resultiert wiederum in einer Stessabnahme auf den umliegenden Knochen. Aber auch die Krafteinwirkung auf die Abutmentschraube wird durch die Torquereduktion verringert. Durch die Verkleinerung des Hebelarmes wird die Krafteinwirkung auf die Schraube um 40% reduziert. Dadurch wird die Gefahr der Schraubenlockerung oder der Schraubenfraktur minimiert.

Frakturierte Implantatbestandteile sind ein bekanntes Problem. Durch die Verwendung von Implantaten mit grossem Durchmesser wird nicht nur die Krafteinwirkung auf die einzelnen Implantatteile reduziert, sondern es kann auch die Metalldicke verstärkt werden. Insbesondere im Bereich des Innensechskants kann so das Frakturrisiko des Implantates minimiert werden.

Bei ausreichendem Knochenangebot bieten Implantate mit grossem Durchmesser mehre-

re wichtige biomechanische Vorteile. In Knochen von schlechter Qualität kann bei der Verwendung von Grossdurchmesser-Implantaten zudem die Primärstabilität vergrössert werden, da das Implantat bikortikal verankert werden kann.

Aufgrund der obengenannten Vorteile ist die Anwendung von Implantaten mit grossem Durchmesser im angezeigten Fall das Mittel der Wahl.

Markus Thaler, Basel

Implantologie

Watson R M, Jemt T (und weitere 10 Autoren):
Prosthodontic Treatment, Patient Response and the Need for Maintenance of Complete Implant-Supported Overdentures: An Appraisal of 5 Years of Prospective Study. *Int J Prosthodont 10: 345–354 (1997)*

Die vorliegende Multizenterstudie (9 Zentren) wurde durchgeführt, um die Behand-

lung und die Resultate über 5 Jahre für implantatunterstützte Hybridprothesen zu evaluieren. 30 Patienten erhielten steggetragene Hybridprothesen im Oberkiefer, verankert auf insgesamt 117 Implantaten, und 103 Patienten erhielten Unterkieferhybridprothesen, welche mittels Stegen auf 393 Implantaten verankert waren. Allen Patienten dieser Untersuchung war gemeinsam, dass sie sich zuvor nicht an das Tragen einer adäquat hergestellten konventionellen Totalprothese gewöhnen konnten. Das Verankerungsdesign war nicht standardisiert, d.h., die verschiedenen Zentren verwendeten jeweils ihre gebräuchlichen Steg- und Retentionskonstruktionen. 92 der ursprünglich 127 Patienten konnten nach 5 Jahren nachkontrolliert werden. Alle 76 Patienten mit Prothesen im Unterkiefer erzielten ein erfolgreiches Resultat, obwohl einige Veränderungen an den Konstruktionen hatten durchgeführt werden müssen. Auch bei den verbleibenden 16 Patienten mit Oberkieferprothesen wurden diese als Erfolg bewertet, wobei auch da Änderungen angebracht werden mussten. Der Zustand der prothesentragenden Schleimhaut veränderte sich über die 5 Jahre Tragedauer. Druckschmerzen und Ulzerationen waren Befunde, die am Anfang auftraten und mit längerer Tragedauer immer mehr verschwanden, wogegen Hyperplasien und Prothesenstomatitiden mit längerer Tragedauer immer mehr zunahmen, dies vor allem im Oberkiefer. 30 Prothesenfrakturen ereigneten sich bei 20 verschiedenen Patienten. Dabei ereigneten sich fast doppelt so viele Frakturen in Oberkieferprothesen wie in Unterkieferprothesen, obwohl Oberkieferprothesen doppelt so oft unterfüttert wurden wie Unterkieferprothesen. Insgesamt mussten bei 58 Patienten die Retentions-Clips immer wieder reaktiviert werden, was in 35 Fällen zu Frakturen der Clips führte. Infolge der prothetischen Versorgung kam es nur bei 17,4% der Patienten zu einer anamnestisch erfassten Verstärkung von Kiefer-

gelenksbeschwerden, wobei der Rest der Patienten eher eine Verbesserung oder keine Veränderungen diesbezüglich bemerkte.

Durchwegs positiv bewerteten die Patienten die Versorgungen bezüglich Retention der Prothesen, Kaustabilität und Kaufähigkeit, Ästhetik sowie auch bezüglich Sprechfähigkeit mit den Prothesen.

Die folgende Schlüsse lassen sich aus den Resultaten ziehen:

- 1) Allgemein bessere Behandlungserfolge fanden sich für den Unterkiefer, obwohl sehr unterschiedliche Verankerungskonzepte angewandt wurden. Weshalb vor allem mehr mechanische Probleme sich mit Oberkieferprothesen zeigten, konnte in dieser Studie nicht beantwortet werden, da zu grosse Unterschiede bezüglich Design und Okklusion zwischen Oberkiefer- und Unterkieferprothesen herrschten.
- 2) Die Akzeptanz und Zufriedenheit der Patienten gegenüber den implantatverankerten Hybridprothesen waren sehr gut. Jedoch lässt sich ein Langzeiterfolg nur mit sorgfältiger Nachsorge aufrecht erhalten; dies gilt vor allem für Oberkieferprothesen.
- 3) Relativ schlechte Schleimhautsituationen unter Oberkieferprothesen (Stomatitiden und Hyperplasien) waren scheinbar nicht mit einem erhöhten Knochenverlust um Implantate vergesellschaftet. Der Knochenverlust war gleich gross wie bei Implantaten, welche festsitzende Konstruktionen tragen.

Gion Peterhans, Zürich

Zahnerhaltung

Blunck U:
Können Dentinhaftmittel als Pulpenschutz eingesetzt werden?

(Literaturübersicht) Phillip J 14: 304–306 (1997)

Neben dem Effekt der Kavitätenpräparation waren es anfänglich vor allem die thermischen Reize, vor denen die Pulpa bei der Versorgung mit metallischen Füllungen geschützt werden sollte. Dem Problem von sauren Füllungsmaterialien wurde mit der Verwendung von Ca(OH)₂ als Pulpenschutz

begegnet, das die Bildung von Reizdentin unterstützt. Bedenken gegen eine Verwendung der säurehaltigen Dentinadhäsive konnten erst allmählich entkräftet werden, nachdem in verschiedenen Untersuchungen keine anhaltenden Pulpaschädigungen nachgewiesen werden konnten. Entscheidend für den Erfolg scheint zu sein, ob die Versiegelung eine Penetration von Mikroorganismen in Richtung Pulpa verhindern kann. Als entscheidender Faktor wird somit die Abwesenheit von Mikroorganismen an der Kontaktfläche zur Pulpa angesehen. Die Biokompatibilität eines Werkstoffs ist daher vor allem davon abhängig, wie gut er in der Lage ist, die Kavität randdicht zu verschliessen. Deutlich erkennbar wird die Schutzfunktion beim Einsatz von Dentinadhäsiven zur Therapie sensibler Zahnhälse. Es lassen sich signifikante Reduktionen der Schmerzempfindlichkeit auf Luft und Sondendruck erreichen.

Der letzte und neueste Trend zu immer vereinfachterer Applikation zum Beispiel durch Ein-Flaschen-Systeme scheint zur Zeit jedoch noch nicht an die Effektivität der bewährten Zwei-Flaschen-Systeme heranzureichen. Der Einsatz von Dentinadhäsiven mit Total-Ätz-Technik scheint auch in pulpanahen Bereichen keine irreversiblen Schädigungen hervorzurufen, wie aus inzwischen langjähriger Erfahrung ohne erhöhten Einsatz endodontischer Massnahmen abzulesen ist. Daher stellt sich die Frage, ob diese Produkte auch für direkte Überkappung geeignet sind. Immer mehr Studien werden veröffentlicht, die eine erfolgreiche Überkappung der eröffneten Pulpa-kammer mit diesen Materialien beschreiben. Unklar dabei bleiben aber die Langzeiterfolge, während es mit Ca(OH)₂ seit langer Zeit gute Erfolge gibt. Dentinadhäsive sind somit durchaus in der Lage, bei richtiger Indikation nach direkter Applikation auf die Pulpa eine Vitalerhaltung zu ermöglichen. Diese Methode kann allerdings noch nicht als gesichert und bewährt bezeichnet werden.

Daniel Lütscher, Küsnacht

Kronen und Brücken

Näpänkangas R, Salonen M A M, Raustia A M:
A 10-year follow-up study of fixed metal ceramic prosthodontics. *J Oral Rehabil* 24: 713–717 (1997)

60 Personen, die sich in den Jahren 1984/85 am Zahnärztlichen Institut der Universität Oulu, Finnland, vorwiegend aus finanziellen Gründen von Studenten mit festsitzenden Metallkeramikronen und -brücken hatten versorgen lassen, wurden 10 Jahre später im Rahmen einer retrospektiven Studie zu einer Nachkontrolle bestellt. 30 Patienten, 16 Frauen mit einem Durchschnittsalter von 39 (23–62) Jahren und 14 Männer mit einem solchen von 44 (26–65) Jahren, leisteten der Einladung Folge. Den 30 Probanden waren insgesamt 41 Kronen und 24 Brücken mit durchschnittlich 3,9 (3–6) Einheiten eingegliedert worden. Die 24 Brücken umfassten total 61 Pfeiler. Darunter befanden sich 4 Extensionsbrücken mit je einem Extensionsglied. Die Einzelkronen lagen vorwiegend im anterioren Bereich des Oberkiefers, und die meisten Pfeilerzähne der Brücken waren obere Canini. Beim verwendeten Porzellan handelte es sich um Biodent (Dentsply GmbH, D-Dreieich). Die parodontale Vorbehandlung erstreckte sich auf Patientenmotivation, Instruktion und Scaling. Nach der prothetischen Versorgung mussten sich die Patienten von sich aus zur zahnärztlichen Nachsorge melden; ein Recallsystem existierte nicht.

Resultate: Im Verlauf der 10jährigen Beobachtungszeit, d.h. vor der Kontrolluntersuchung, mussten 15% der Kronen und Brücken rezementiert werden. Bei 2 Extensionsbrücken frakturierte die Verbindung zum Extensionsglied nach 1 bzw. 6 Jahren, worauf letzteres in beiden Fällen weggeschliffen wurde. Eine Brücke wurde nach 8 Jahren Liegedauer neu verlötet. In 6 Fällen (9%) traten Porzellanfrakturen auf. Ein Zahn musste durch die Krone hindurch endodontisch behandelt werden.

Anlässlich der Kontrolluntersuchung konnte festgestellt werden, dass die Probanden im allgemeinen mit ihren Kronen und Brücken zufrieden waren; 93% der Patienten äussernten sich positiv über das erreichte ästhetische Behandlungsergebnis. Die am häufigsten vorgebrachten subjektiven Symptome waren Zahnhalsempfindlichkeit (5 Fälle), Schmerzen (keine präzisierenden Angaben) und Zahnfleischbluten (je 4 Fälle). Bei 20% der Probanden führte die Eingliederung der Restaurationen zu Veränderungen der Sprache, speziell der S-Lautbildung. Alle Kronen und Brücken überlebten die 10-Jahres-Limite; eine Krone, die sich vom Stumpf gelöst hatte, musste bei der Nachkontrolle rezementiert werden. Klinisch wurden in 4 Fällen ein ungenügender Kronenrandschluss und in 2 Fällen ein unbefriedigendes ästhetisches Resultat registriert. Nur bei einer Einzelkrone und einem Abutment fand sich ein Überschuss des Kronenrandes. Alle Restaurationen zeigten einen einwandfreien Übergang vom Porzellan zum Metall. Die Kronenränder lagen in 7% der Fälle subgingival. 27% der Probanden wiesen rund um die Kronen und Brückenpfeiler bei Sondierung leicht blutendes Zahnfleisch auf. Taschen mit Sondierungstiefen von 4-6 mm wurden bei 12% der Restaurationen festgestellt. Eine Brücke war als Folge schlechten Parodontalzustandes ihrer Pfeiler stark beweglich. Karies konnte an keinem überkronten Zahn beobachtet werden, obwohl sich die Patienten der Nachsorge beim Zahnarzt nur sehr unregelmässig unterzogen. So hatten 7% der Probanden nach der prothetischen Behandlung nie mehr einen Zahnarzt aufgesucht. 40% der Untersuchten wiesen eine gesunde Mundschleimhaut auf; Schleimhautveränderungen lichenoider Art wurden in 27% und durch «Wangenbeissen» traumatisierte Schleimhaut in 13% der Fälle gefunden. Pathologische periapikale Veränderungen zeigten sich auf dem Röntgenbild bei 9% der Kronen und Brückenpfeiler und vertikaler bzw. horizontaler Abbau des Alveolarknochens bei 3%. Zu-

sammenfassend stellen die Autoren fest, dass sich die Mehrheit der Restaurationen im Zeitpunkt der Nachkontrolle in gutem Zustand befanden und entsprechend auch einwandfrei funktionierten. Die präventive Nachsorge widerspiegelte sich in guter parodontaler Gesundheit und fehlender Karies; auch das Aussehen der von den Studenten eingegliederten Restaurationen wurde als durchwegs befriedigend befunden.

Theo Brunner, Oberglatt

Fixe Brücken

Libby G, Arcuri M R, La-Velle W E, Hebl L:
Longevity of fixed partial dentures. J Prosthet Dent 78: 127-131 (1997)

50 Personen, 34 (68%) Frauen und 16 (32%) Männer, die an der Prothetischen Klinik von Iowa, Iowa City, von zwei erfahrenen Prothetikspezialisten mit insgesamt 89 fixen Brücken versorgt worden waren, wurden aufgrund der früheren Eintragungen in die Behandlungskarten und einer klinischen Nachuntersuchung in eine retrospektive Kontrollstudie einbezogen. Erfasst wurden dabei alle Patienten, die innerhalb von 6 Monaten zu einem Hygienerecall erschienen.

Zweck der Ermittlungen war es, die Gründe für das Auftreten von Misserfolgen von festsitzendem Zahnersatz im Verlaufe der Beobachtungszeit zu evaluieren und die Funktionsdauer der Brücken zu registrieren. Das Durchschnittsalter der Probanden war 63 (21-90) Jahre. Die Liegedauer der 89 Brücken betrug 1-25 Jahre. Die Restaurationen umfassten insgesamt 384 Einheiten, nämlich 238 (62%) Brückenpfeiler und 146 (38%) Pontics. Die 238 Abutments setzten sich aus 201 (84%) Metallkeramikronen und 37 (16%) Vollgusskronen zusammen. Von den 146 Pontics bestanden 134 (92%) aus Metallkeramik und 12 (8%) ausschliesslich aus Metall. Nach der prothetischen Versorgung wurden die Patienten in ein individuell abgestimm-

Anzahl Grund des Misserfolges	Fälle	Durchschnittliche Funktionsdauer der Brücken (Jahre)
Karies	5 (38%)	16,0
Porzellanfraktur	1 (8%)	14,4
Randdefekt	1 (8%)	4,5
Zahnfraktur	1 (8%)	5,0
Periapikale Veränderung	2 (15%)	18,9
Stiftaufbau frakturiert	1 (8%)	4,1
Okklusalfäche durch Abnutzung perforiert	2 (15%)	9,5
Total Misserfolge	13 (100%)	-

tes Recallsystem eingegliedert. Eine Rekonstruktion, die im Laufe der Kontrollzeit repariert oder ersetzt werden musste, galt als Misserfolg. Resultate: Von den 89 in die Studie einbezogenen Brücken wurden deren 13 (15%) mit total 53 Einheiten als Misserfolge taxiert. Karies war die häufigste Ursache von Misserfolgen; fortgeschrittene parodontale Erkrankungen, die ebenfalls als Misserfolge hätten deklariert werden müssen, scheinen hingegen keine beobachtet worden zu sein (siehe Tabelle).

Bei 5 fixen Restaurationen mit insgesamt 18 Einheiten wurden an 7 Stellen Sondierungstiefen von mehr als 3 mm beobachtet. Davon betragen 6 (86%) 5 mm und eine (14%) 4 mm. 9 Brücken waren an abnehmbaren Teilprothesen verankert; bei 4 dieser Brücken kam es zum Misserfolg (keine näheren Angaben) und 3 Brücken wiesen Pfeilerzähne mit Sondierungstiefen

von mehr als 3 mm auf. Es könnte dies darauf hinweisen, dass die Verankerung von herausnehmbaren partiellen Prothesen an fixen Brücken für letztere ein erhöhtes Misserfolgsrisiko darstellt. Die Zahl der erfassten, in Funktion stehenden Brücken verringerte sich von 88 mit 1 Jahr Liegedauer auf 2 mit 25 Jahren Liegedauer, wobei diese Reduktion auf Wegzug oder Ableben von Patienten zurückzuführen war. Die Anzahl Misserfolge pro Jahr variierte im Verlaufe der Beobachtungszeit der Brücken nur sehr geringfügig und sank im 25. Jahr auf 0. Schlussfolgerung der Autoren: «The length of service of a FPD (fixed partial denture) is not dependant on the number of years in service, but the use of specific procedures and routine recall appointments can increase the length of service of these restorations.»

Theo Brunner, Oberglatt

Ausschreibung des André-Schroeder-Forschungspreises

Zu Ehren von Prof. Dr. André Schroeder stiftet die Institut Straumann AG, Waldenburg/CH, einen Forschungspreis zur Förderung der zahnärztlichen Forschung und Entwicklung. Er richtet sich an junge Forscher/innen und Kliniker/innen und wird verliehen für hervorragende aktuelle wissenschaftliche Arbeiten und Erkenntnisse auf dem Gebiet der oralen Implantologie und deren Grenzgebiet

Der André-Schroeder-Forschungspreis ist mit 12 000 Franken dotiert. Arbeiten sind bis zum 31. März 1998 an das ITI Center einzureichen. Nähere Informationen zu den Teilnahmebedingungen sind über folgende Adresse zu erhalten:

*ITI Center, Hauptstrasse 26, CH-4437 Waldenburg
Tel.: ++41 619 61 87 40, Fax: ++41 619 61 87 41
E-Mail: iticenter@access.ch*