

PATRICK R. SCHMIDLIN
M. MENDOLERA

Klinik für Zahnerhaltung und
Präventivzahnmedizin,
Zentrum für Zahnmedizin der
Universität Zürich, Schweiz

KORRESPONDENZ

Prof. Dr. Patrick R. Schmidlin
Klinik für Zahnerhaltung und
Präventivzahnmedizin
Zentrum für Zahnmedizin
der Universität Zürich
Plattenstrasse 11
CH-8032 Zürich
Tel. +41 44 634 34 17
Fax +41 44 634 43 08
E-Mail:
patrick.schmidlin@zsm.uzh.ch

LAYOUT

Ressort für Multimedia,
zmk bern

LITERATUR

HOLMSTRUP P, PLEMONS J, MEYLE J: Non-plaque-induced gingival diseases. J Clin Periodontol 45 (6); Suppl 20: S28-S43 (2018)

MÜLLER P L, ETTLIN D A, ATTIN T, SCHMIDLIN P R: Behandlung des lokalisierten gingivalen Erythems. Schweiz Monatsschr Zahnmed 119 (3): 259-269 (2009)

SAHRMANN P, WEGEHAUPT F J: Risiken und Nebenwirkungen der Parodontitis-Therapie. Quintessenz Zahnmedizin 71 (3): 254-264 (2020)

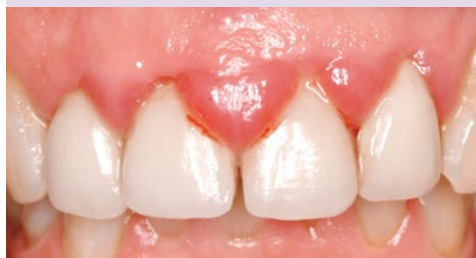SCHMIDLIN P R: Risiken und Nebenwirkungen der Parodontitis-Therapie. Schweiz Monatsschr Zahnmed 122 (5): 427-432 (2012)

TROMBELLI L, FARINA R, SILVA C O, TATAKIS D N: Plaque-induced gingivitis: Case definition and diagnostic considerations. J Periodontol 89 (6); Suppl 1: S46-S73 (2018)

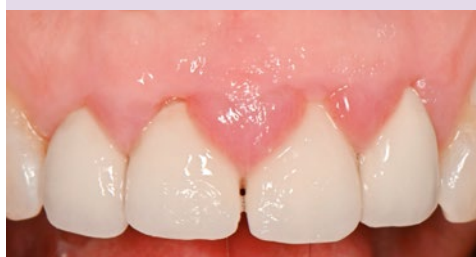Mundhygiene-Intensivprogramm zur Diagnostik und (Vor)Behandlung von gingivalen Schleimhautrötungen und -schwellungen

SCHLÜSSELWÖRTER: Gingiva, Plaque, Entzündung, Mundhygiene, Schleimhauterkrankungen

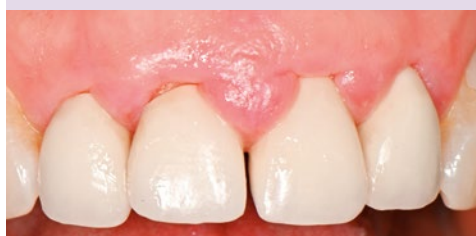Anfangsbefund



1 Woche



2 Wochen



4 Wochen

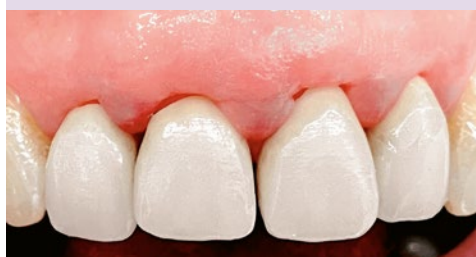

Abb.1 Fallbeispiel einer 48-jährigen Patientin mit lokalisierter Schwellung und Rötung im Oberkiefer-Frontbereich. Nach vierwöchiger individueller Intensivprophylaxe mit Zahnseide, Interdentaurbürste und Einbüschelbürste sowie Chlorhexidingel und -spülung mit professionellen kurzen Zahnreinigungsintervallen konnte die Situation deutlich verbessert werden. Die Patientin wurde bezüglich Mundhygiene sensibilisiert, und eine zusätzliche Diagnostik (z. B. Schleimhautbiopsie) oder invasive Therapie (z. B. Korrektur oder Neuanfertigung der Prothetik) konnte vorerst verhindert oder mindestens hinausgezögert werden. Ein stringentes Recall ist Voraussetzung für den bleibenden Erfolg.

Imposante Rötungen und Schwellungen der Gingiva sorgen in der Praxis immer wieder für Verunsicherung. Dabei spielt die insuffiziente Mundhygiene eine dominante modifizierende Rolle. Ein Mundhygiene-Intensivprotokoll kann daher als initiales Screeningverfahren oftmals aufwändige diagnostische oder therapeutische Schritte verhindern.

Abbildung 1 zeigt ein typisches Fallbeispiel in der Oberkieferfront mit deutlicher Rötung und Schwellung. Diverse Ursachen wie schlecht passende Kronenränder, eine Materialunverträglichkeit bis hin zu einer Schleimhauterkrankung müssen diskutiert werden. Es wurde initial ein Mundhygiene-intensivprogramm wie in Abbildung 2 dargestellt durchgeführt.

Dabei steht an erster Stelle eine individuelle Information und Instruktion und die Etablierung einer effizienten und effektiven Reinigung und Compliance. Da das Zahnfleisch beim Putzen oft stark blutet, wird es von Patientenseite meist geschont, was die Entzündungsneigung und Symptomatik wiederum fördert (Abb. 3).

Zur Unterstützung können antiseptische Spülungen und Gels eingesetzt werden (Chlorhexidin, PVP-Iodid oder Cetylpyridiniumchlorid), wobei die Wirksubstanz, der pH-Wert und der Alkoholgehalt wegen möglicher Reizungen der Schleimhaut im Falle einer dennoch zugrundeliegenden Schleimhauterkrankung kritisch beurteilt werden müssen. Vor allem bei Persistenz oder Rezidivität oder wenn andere oralmedizinische Mukosaregionen betroffen sind, sollte zeitnah eine spezielle Schleimhautabklärung in Erwägung gezogen (Abb. 4) und/oder eine Unverträglichkeit/Allergie mit den entsprechenden Spezialisten ausgeschlossen werden.

Das Mundhygiene-Intensivprogramm bleibt in jedem Fall ein wichtiges, aber leider in der Praxis oft unterschätztes diagnostisches und therapeutisches Tool, das sogar in ausgeprägten Fällen einer lokalisierten Schleimhautschwellung und Rötung zur Resolution führen kann (Abb. 5).

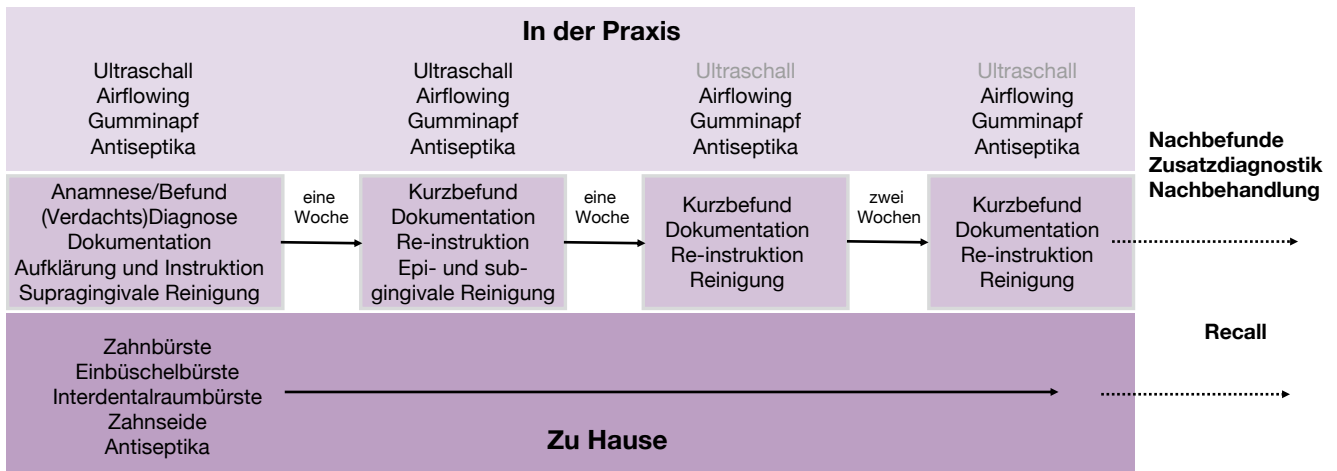


Abb. 2 Mögliches Betreuungsschema im Rahmen eines individuellen Mundhygiene-Intensivprogramms zu Screeningzwecken. Im Abstand von 1 bis 2 Wochen werden während maximal eines Monats individuelle kurze Kontrolltermine vereinbart (15–20 Minuten) und der Status quo erhoben. Bei ursachenbezogener Verbesserung wird das Biofilmmangement als determinierender Faktor angegangen, und bei Bedarf werden danach weitere Diagnostik und Behandlungsschritte eingeleitet.

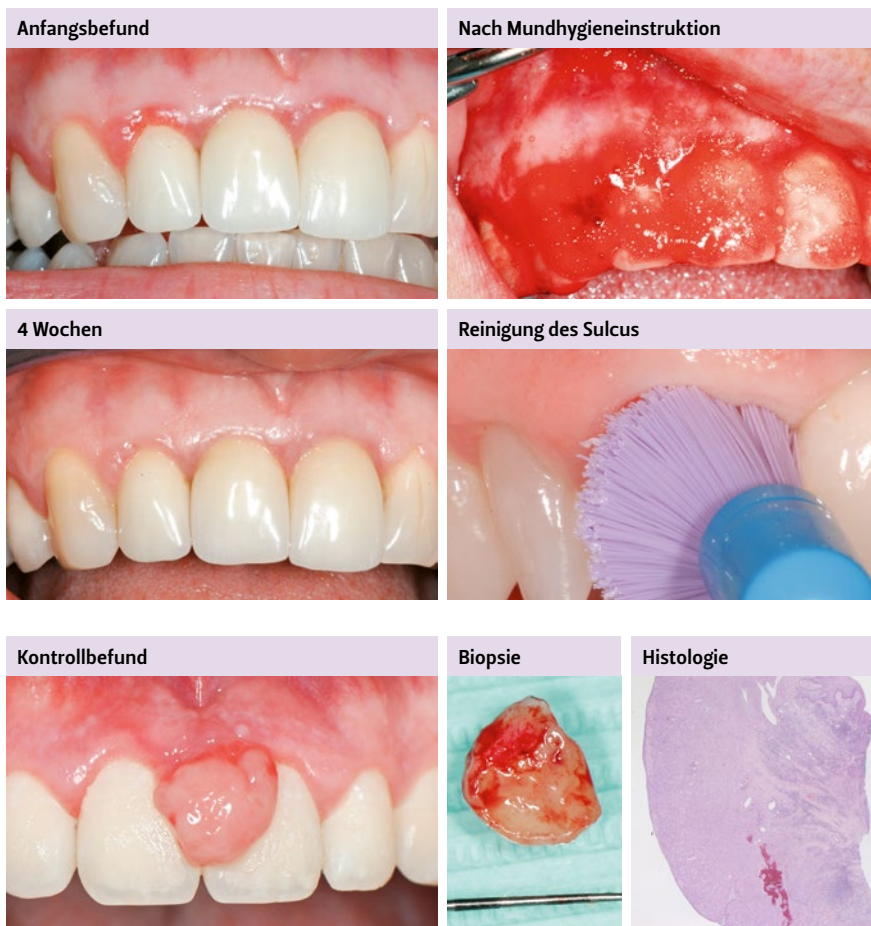


Abb. 3 Weiteres typisches Beispiel einer Patientin mit marginaler Rötung bei Kronen. Diese konnte trotz Verdacht auf eine Materialunverträglichkeit durch optimierte Mundhygiene dauerhaft unter Kontrolle gebracht werden. Wichtig ist die individuelle Mundhygieneinstruktion (vor allem auch Einbüschelbürsten in Kombination mit desinfizierenden Gels).

Abb. 4 Beispiel einer persistierenden Schwellung mit gleichzeitig schlechter Mundhygiene und Compliance bei einem jungen Patienten. Die Schwellung wurde im Anschluss an das Screening exzidiert und histologisch untersucht. Es handelte sich um ein ossifizierendes Fibrom mit hoher Rezidivwahrscheinlichkeit. Gerade in solchen Fällen bleibt trotzdem eine optimierte Mundhygieneüberwachung und ein stringentes Recall essenziell.

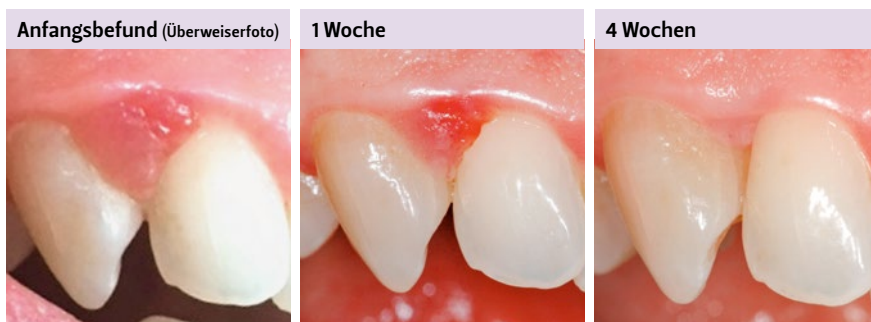

Abb. 5 Ausgeprägte lokalisierte Schwellung bei einer schwangeren Patientin (Verdachtsdiagnose Schwangerschafts-Epulis). Auch hier konnte erstinstanzlich rein durch ein Mundhygiene-Intensivprogramm eine Resolution rein nicht chirurgisch präventiv erreicht werden. Natürlich ist dafür in jedem Fall eine optimale Mitarbeit der Patientin unerlässlich.