

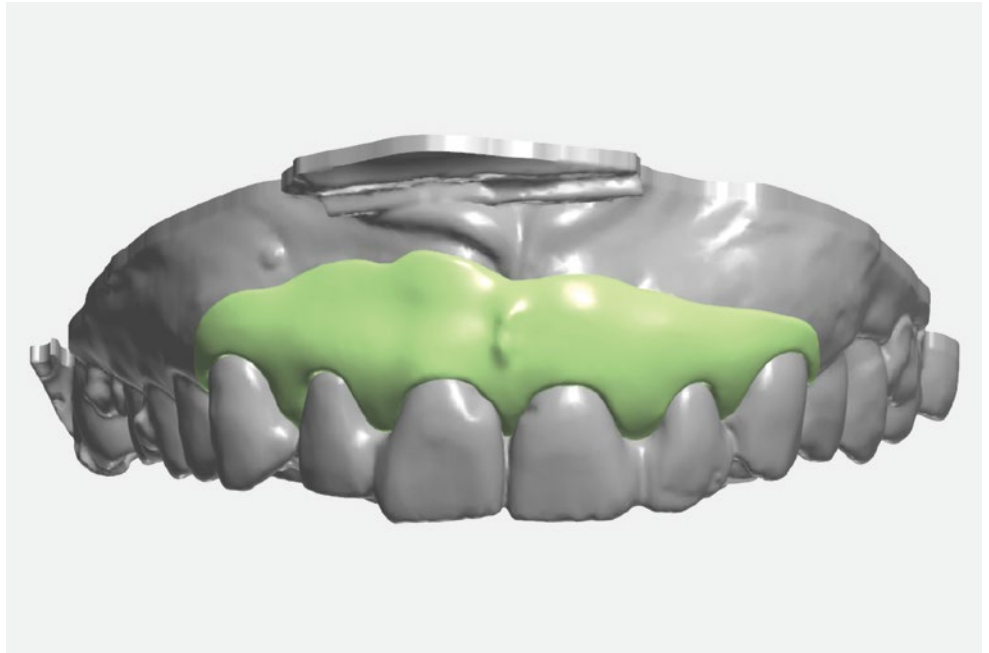
**CHRISTIAN R. HATZ<sup>1</sup>**  
**ELIAS BÜHLER<sup>2</sup>**  
**PATRICK R. SCHMIDLIN<sup>1</sup>**

<sup>1</sup> Klinik für Zahnerhaltung und Präventivzahnmedizin, Bereich für Parodontologie und peri-implantäre Erkrankungen, Zentrum für Zahnmedizin, Universität Zürich, Zürich, Schweiz

<sup>2</sup> Bühler Dental Aesthetik GmbH, Zürich, Schweiz

**KORRESPONDENZ**

Prof. Dr. Patrick R. Schmidlin  
 Klinik für Zahnerhaltung und Präventivzahnmedizin  
 Plattenstrasse 11  
 CH-8032 Zürich  
 Tel. +41 44 634 34 17  
 E-Mail:  
 patrick.schmidlin@zzm.uzh.ch



## Gingivaepithesen: Vergessenes Handwerk oder Technik mit Zukunft dank CAD/CAM?

Ein Fallbericht

**SCHLÜSSELWÖRTER**

Parodontitis, Rezession, Scaling, Ästhetik, Epithese

**Bild oben:** Virtuelle Planung der CAD/CAM-Gingivaepithese

**ZUSAMMENFASSUNG**

Eine Patientin (Jg. 1973) wurde für eine systematische Parodontitisbehandlung überwiesen. Nach abgeschlossener Hygienephase (Schritt 1 und 2) fand die erste Reevaluation nach drei Monaten statt. Dabei zeigte sich bereits eine ausgezeichnete Verbesserung der parodontalen Gesundheit mit lediglich wenigen lokalen Resttaschen. Allerdings war die Ästhetik der Oberkieferfront aufgrund generalisierter, ausgeprägter Rezessionen

stark kompromittiert. Auf Patientenwunsch wurde daher die Indikation zu einer mittelfristigen Versorgung mit einer Gingivaepithese zur Kaschierung der Weichgewebsdefekte gestellt. Diese wurde nach konventioneller Polyätherabformung im Labor mittels CAD/CAM-Technologie aus einem Hochleistungspolymer gefräst und manuell individualisiert.

### Einleitung

Trotz schonenden nicht chirurgischen Techniken treten in der Parodontaltherapie nach Behandlungsabschluss je nach Ausgangslage ein mehr oder weniger störender Papillenverlust und Rezessionen auf. Diese können die Patienten neben ästhetischen Belangen auch funktionell, zum Beispiel durch eine Beeinträchtigung der Phonetik, stören und zu diversen Problemen führen (CUNLIFFE & PRETTY 2009; TAKEI 1980; SCHMIDLIN 2012). Da sich die betroffenen Hart- und Weichgewebe (noch) nicht in jedem Fall voraussagbar und vollständig regenerieren lassen, sind vor allem prothetische Massnahmen angezeigt. Diese verbessern die Ästhetik und schienen gleichzeitig mobile Zähne (WOLF & RATEITSCHAK 1965).

Gingivaepithesen aus weichbleibendem Kunststoff wurden erstmals 1963 beschrieben (NOSSEK 1963). Zu ihren Indikationen gehören approximale/zirkuläre Rezessionen, weite Interdentarräume, phonetische Störungen sowie die semipermanente Abdeckung ästhetisch insuffizienter Rekonstruktionen im Frontzahnbereich – sowohl von Zähnen als auch von Implantaten (EICKHOLZ 2008). Gingivaepithesen müssen vom Patienten allerdings regelmässig für die tägliche Mundhygiene sowie Epithesenreinigung entfernt werden und sollten nachts nicht getragen werden. Der Gedanke, einen herausnehmbaren «Zahnersatz» zu tragen, ist auch heutzutage der wohl häufigste Grund, dass

Patienten zur Rehabilitation der Frontästhetik bei parodontal geschädigten Frontzähnen alternative Therapien, zum Beispiel minimalinvasive Kompositaufbauten zur Kaschierung schwarzer Dreiecke, bevorzugen. Dies führt jedoch häufig zu unnatürlich langen Zahnkronen und einer unproportionalen «Pink-Ästhetik».

Im folgenden Fallbeispiel soll eine moderne und kosteneffiziente Möglichkeit der Gingivaepithesen-Herstellung mit einer CAD/CAM-Technologie aufgezeigt werden.

### Fallbericht

Eine Patientin (Jg. 1973) wurde für eine systematische Parodontitisbehandlung an die Klinik überwiesen. Die allgemeinmedizinische Anamnese war gemäss Patientenangaben unauffällig. Die Raucheranamnese war negativ.

Die Patientin hatte bereits vor drei Jahren eine aktive Parodontitistherapie in einer Privatpraxis erhalten. Eine kieferorthopädische Behandlung zur Korrektur der Zahnstellung in der Front wurde damals bereits kurz nach der Hygienephase bei vermutlich noch instabilen parodontalen Verhältnissen begonnen.

Die Mundhygiene der Patientin war mit einem Plaqueindex (O'LEARY ET AL. 1972) von 82% insuffizient und vermutlich durch das Tragen von Alignerschiene zusätzlich eingeschränkt. Beim

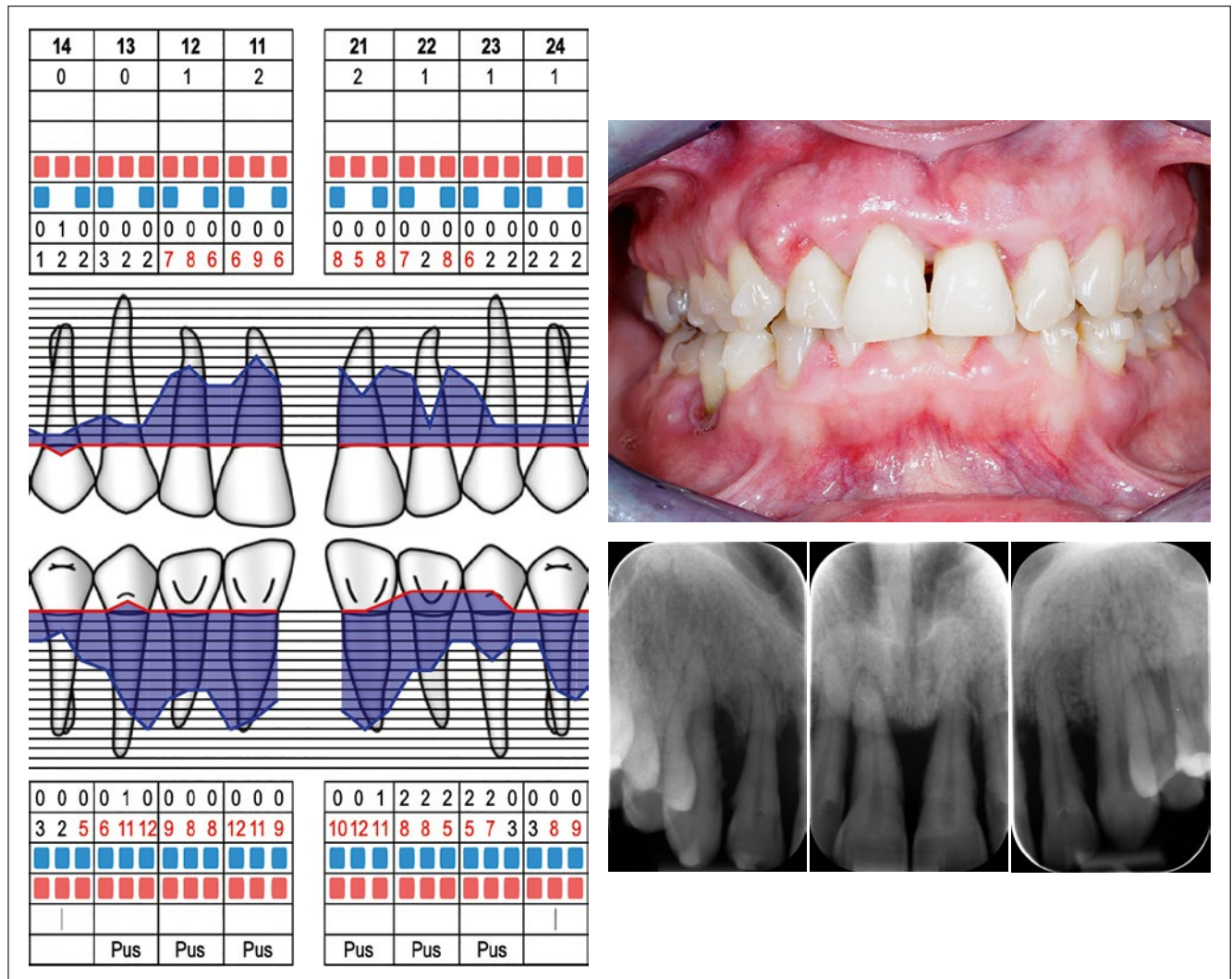


Abb. 1 Initialer klinischer und radiologischer Befund vor Behandlung

parodontalen Befund zeigte sich ein generalisierter, fortgeschrittener Attachmentverlust, generalisiertes Bluten auf Sondieren, spontaner Pusaustritt sowie stark gelockerte Zähne in der Oberkieferfront. Aufgrund der schwerwiegenden klinischen Befunde (Abb. 1) wurde die Diagnose einer generalisierten Parodontitis Stadium IV, Grad C gestellt (PAPAPANOU ET AL. 2018). Der Therapieplan umfasste zunächst eine supragingivale Zahnreinigung und eine Mundhygieneinstruktion und danach klassisch eine zunächst nicht chirurgische Parodontaltherapie mit Scaling und Root Planing (SRP) mit adjuvanter systemischer Antibiose.

Bei der ersten Reevaluation drei Monate nach SRP zeigten sich zwar stark verbesserte parodontale Verhältnisse, allerdings war die Oberkieferfrontästhetik aufgrund der zirkulären Gingivarezessionen stark kompromittiert (Abb. 2). Dies führte zu einem zunehmenden Unwohlsein der Patientin im Alltag. Um die Oberkieferfrontästhetik der Patientin wiederherzustellen, wurde als Ersatz des gingivalen Gewebes zwischen den Eckzähnen im Oberkiefer eine Gingivaepithese geplant.

### Versorgung mittels CAD/CAM-Gingivaepithese

Zur Herstellung einer Gingivaepithese in Regio 13–23 wurde zunächst eine konventionelle Alginateabformung des Oberkiefers zur Herstellung eines Situationsmodells durchgeführt.

Im zahntechnischen Labor wurde daraufhin das Gipsmodell digitalisiert und ein individueller Abformlöffel mittels 3-D-Drucker für die bukkale Abformung von Regio 13–23 hergestellt. Weiter wurde auf dem Situationsmodell ein palatinaler Silikonschlüssel zur Ausblockung der palatinalen Anteile der Interdentalräume gefertigt. Es folgte die intraorale konventionelle Abformung der Oberkieferfront mit Polyäther (3M™ ESPE Impregum™ Penta™, 3M Schweiz GmbH, Rüschlikon, Schweiz), wobei der palatinale Silikonschlüssel exakt in Position bleiben muss, um ein Umschliessen der Frontzähne zu verhindern. Im Labor wurde das Meistermodell aus Ultrahartgips hergestellt, das anschliessend mittels 3-D-Scanner (E4, 3Shape A/S, Kopenhagen, Dänemark) digitalisiert wurde. Virtuell wurde mit der Modellguss-Software von 3Shape (Dental System, 3Shape A/S, Kopenhagen, Dänemark) das spätere Epithesendesign auf dem digitalen Modell konfiguriert und die Epithese aus einem gingivafarbenen Hochleistungspolymer (Eldy Plus® rosa opal, Dental Plus GmbH, Samerberg, Deutschland) gefräst (PrograMill PM7, Ivoclar Vivadent Schweiz AG, Glattpark, Schweiz) (Abb. 3). Zur Individualisierung der Oberflächenreliefs wurden mittels Handstück und kreuzverzahnten Fräsen morphologische Details modelliert und das Material anschliessend auf Hochglanz poliert. Zwei Wochen nach der Alginateabformung konnte die CAD/CAM-gefertigte Epithese im

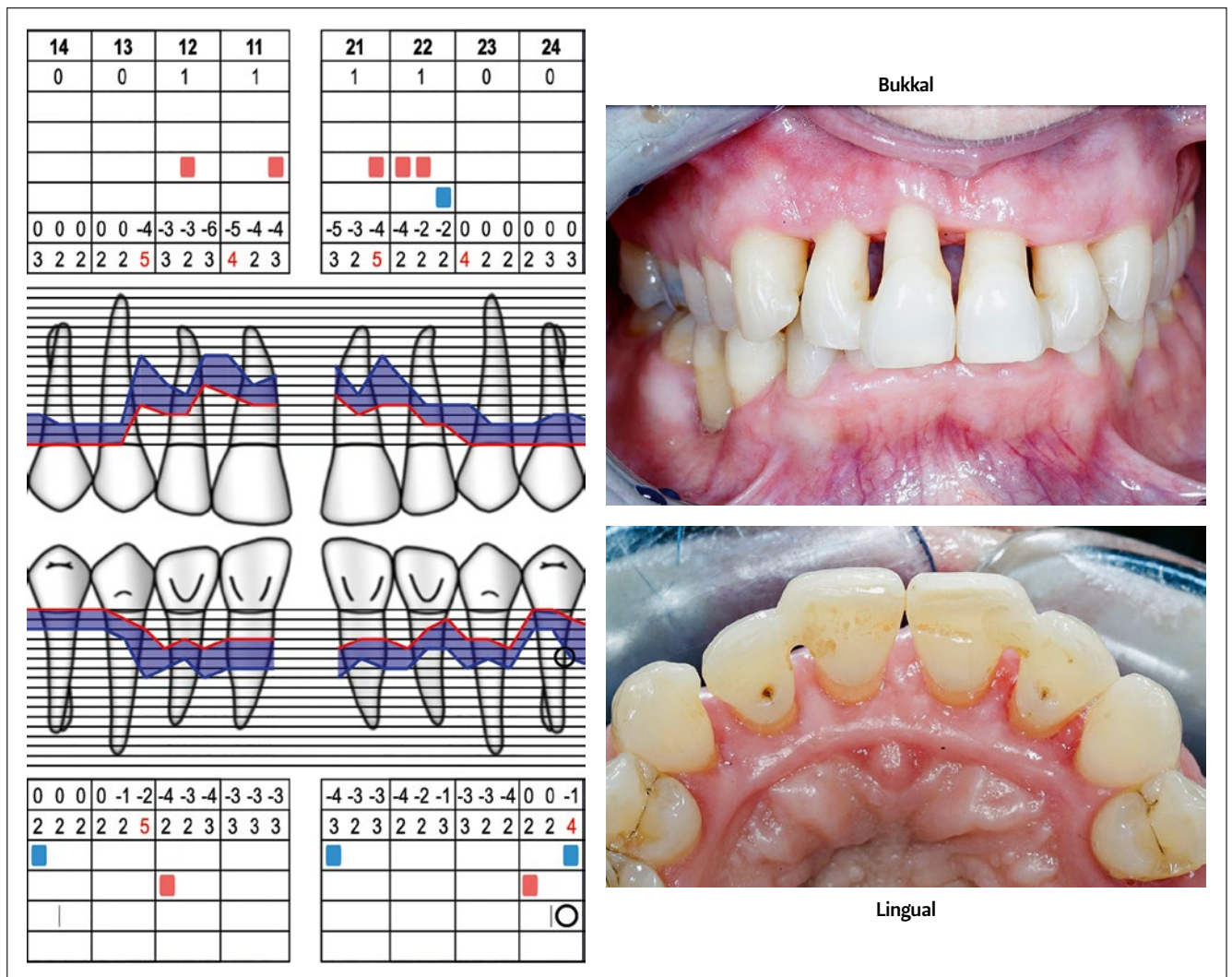


Abb. 2 Klinischer Befund und intraoraler Fotostatus der Oberkieferfront drei Monate nach initialem Scaling und Root Planing



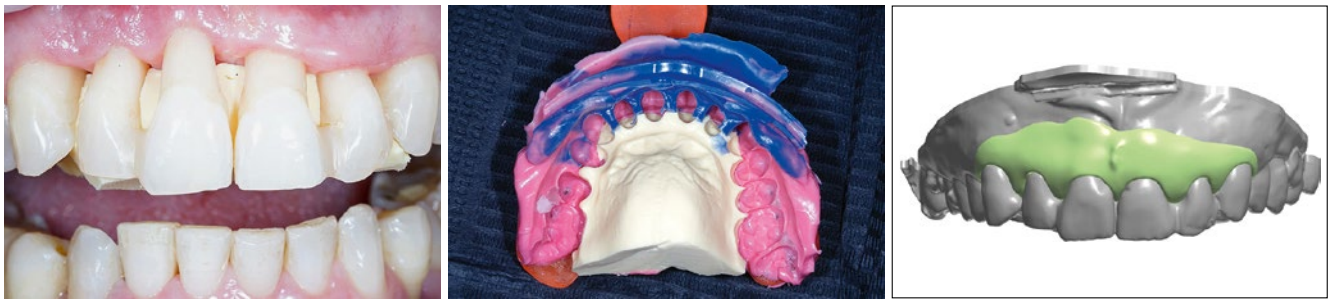

Abb. 3 Konventionelle Polyäther-Abformung, CAD/CAM-basiertes Epithesendesign

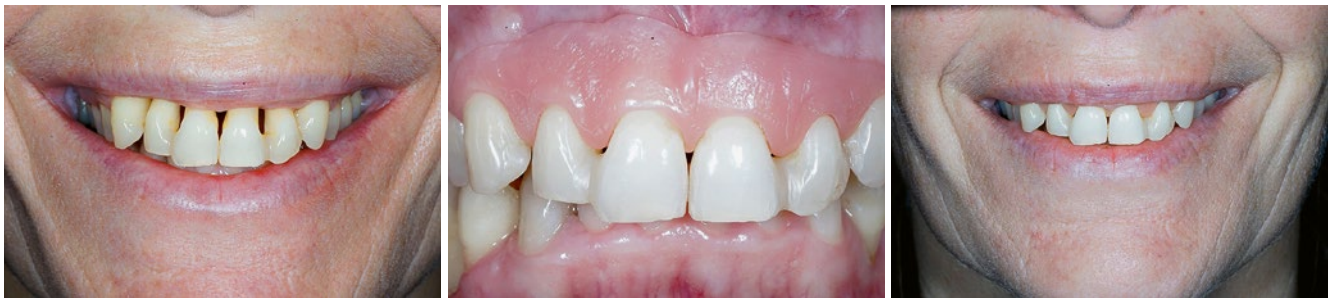

Abb. 4 Eingliederung der Gingivaepithese zwei Wochen nach Abformung

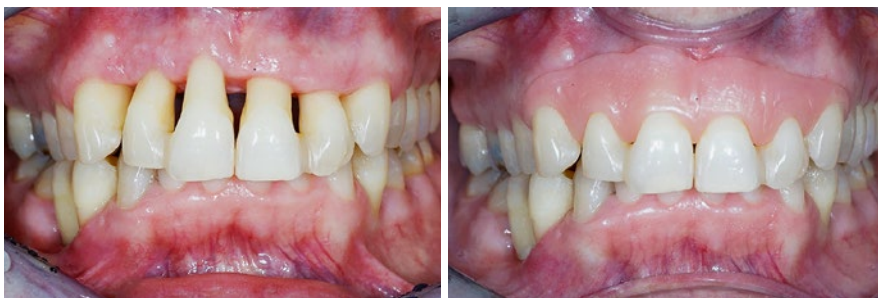

Abb. 5 Fotodokumentation bei der parodontalen Reevaluation sechs Monate nach Scaling und Root Planing und drei Monate nach Epitheseneingliederung

Mund bei der Patientin einprobiert und abgegeben werden (Abb. 4). Die Patientin wurde über die Handhabung und die Epithesenhigiene instruiert. Die Patientin war mit dem Tragekomfort und der Ästhetik sehr zufrieden. In einer Nachkontrolle erzählte die Patientin ebenfalls von einer deutlichen Verbesserung beim Sprechen und selbstbewusstem Auftreten in Gesellschaft. Die Handhabung und die tägliche Hygiene der Epithese waren für die Patientin einfach in den Alltag zu integrieren. Klinisch zeigten sich auch drei Monate nach Eingliederung der Epithese reizlose Gingivaverhältnisse sowie eine weiterhin stabile gute Mundhygiene (Abb. 5).

Neun Monate nach Eingliederung der Gingivaepithese befragten wir die Patientin mittels Visual Analogue Scale (VAS) zu Patient related outcome measures (PROMs). Diese zeigten sehr gute Ergebnisse: Tragekomfort (9,6), Ästhetik (9,6), Phonetik (8,5), Einfachheit des täglichen Hygieneaufwands (9,5) sowie Patientenzufriedenheit (7,1; 9,5) (Abb. 6).

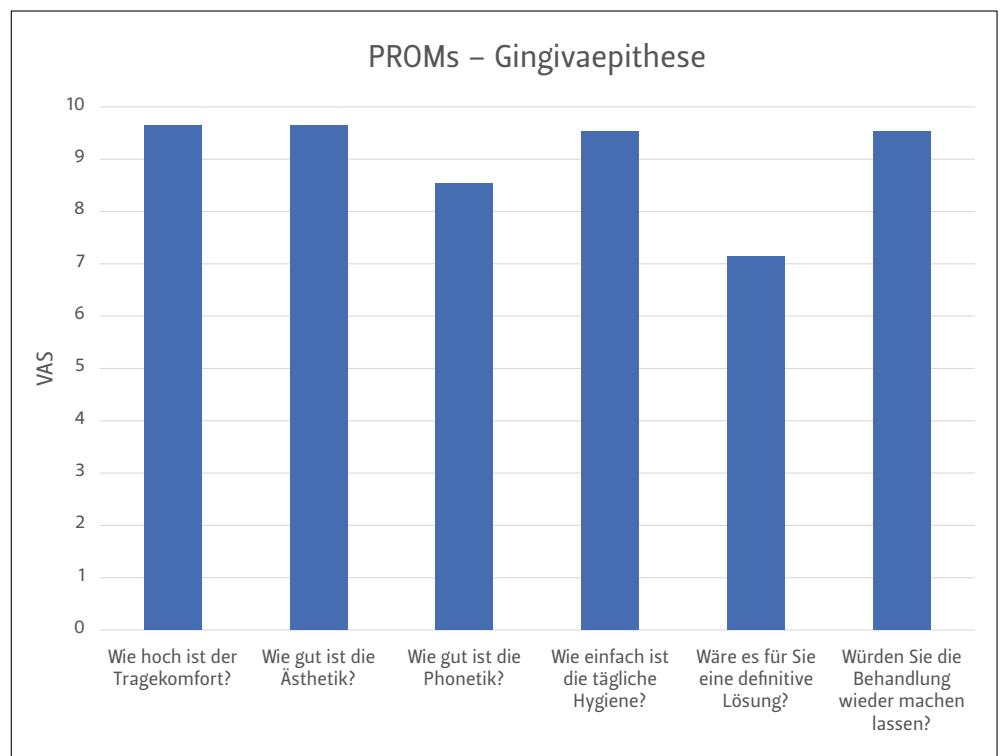
## Diskussion

Der Fall dieser Patientin zeigt eine schnelle, relativ unkomplizierte und ästhetisch befriedigende Lösung für Patienten mit stark ausgeprägtem interdentalem Attachmentverlust im Frontzahnggebiet nach der aktiven Therapie einer schweren Parodontitis. Während konventionelle Gingivaepithesen aus weichbleibendem Silikonmaterial für den Zahntechniker eine

aufwändige prothetische Versorgung darstellen, ist der Aufwand für die CAD/CAM-basierte Herstellung einer Gingivaepithese aus Hochleistungspolymer überschaubar und deutlich weniger arbeitsintensiv. Somit eignet sich diese Versorgung auch, wie anhand dieses Fallbeispiels gezeigt werden konnte, für die kurz- bis mittelfristige Rehabilitation der Frontzahnesthetik bei Patienten mit Parodontitis während der Hygiene-phase. Durch die computerbasierte Gestaltung auf Seiten des Zahntechnikers können so auch Kosten und Arbeitsaufwand eingespart werden.

Gingivaepithesen, bezeichnet als «party gums», aus nylon-basiertem Prothesenkunststoff (Valplast) wurden in einem Fallbericht von Agrawal et al. (2014) beschrieben. Darin werden die Vorteile des Hochleistungspolymer, speziell die hohe Flexibilität des Materials, erwähnt. Weitere Vorteile der hier vorgestellten modernen Fertigungsweise solcher Gingivaepithesen aus Hochleistungspolymer sind das digitale Arbeitsvorgehen im Labor, die Polierbarkeit des Materials und die somit deutlich reduzierte Anfälligkeit für Materialverfärbungen. Weiter ist der Ersatz von Epithesen bei Verlust oder Fraktur ohne weitere Abformung bei stabilen parodontalen Verhältnissen möglich. Konventionelle Gingivaepithesen aus weichbleibenden Silikon verblässen in der Regel innerhalb kurzer Zeit, sind anfällig auf Verfärbungen (Tabakkonsum, Rotwein, Tee usw.) (IMIRZALIOGLU ET AL. 2010; LAI ET AL. 2003) und werden dann häufig erneuert.

**Abb. 6** Patient-related outcome measures (PROMs)



Ästhetisch, im speziellen farblich und morphologisch, kann jedoch mit der konventionellen Methode individueller gestaltet werden.

Zu den Nachteilen der CAD/CAM-basierten Fertigung von Gingivaepithesen können die reduzierte Farbwahl sowie die weniger echt wirkende Oberflächenstruktur gezählt werden. Für das Nylonmaterial gibt es zurzeit nur eine eingeschränkte Anzahl an Farbvarianten, und die Oberflächenstruktur kann nur von Hand mittels Fräsen, wie man dies bei Total- oder Teilprothesen kennt, leicht modifiziert werden.

Aus den Erfahrungen des oben geschilderten Fallbeispiels lässt sich jedoch schlussfolgern, dass das computerbasierte Vorgehen in der Herstellung von Gingivaepithesen durchaus das Potenzial hat, eine kosteneffiziente (Kostensparnis ca. 33% sowie reduzierte Kosten bei notwendiger Neuanfertigung, da Datensatz gespeichert) und minimal-invasive Therapieoption für die Rehabilitation einer klinisch akzeptablen Frontästhetik bei Parodontitispatienten zu sein. Weitere klinische Fälle und Untersuchungen sind nötig, um das klinische Vorgehen mittels digitaler Abformung zu testen. Weiter sollten Auswirkungen auf die parodontale Stabilität der klinischen Befunde im Follow-up auf einer grösseren Anzahl von Patienten untersucht werden.

## Abstract

HATZ C R, BÜHLER E, SCHMIDLIN P R: **Gingival epitheses: forgotten craft or technology with a future? – Case report of an epithesis fabricated with CAD/CAM** (in German). SWISS DENTAL JOURNAL SSO 133: 23–28 (2023)

The case in this report presents an alternative, partially CAD/CAM-based fabrication of a gingival epithesis in a 48-year-old female patient. The patient suffered from a periodontitis stage III, grade C. After a non-surgical periodontal treatment with adjunctive systemic antibiotics, the patient developed severe circumferential gingival recessions on the upper frontal teeth. Due to social discomfort and esthetic concerns, the indication for a gingival epithesis was made. After taking a conventional impression from the upper jaw, the cast model was scanned and the gingival epithesis was designed virtually at the laboratory. The epithesis was then milled from a block of high performance polymer. Minor adjustments of surface details were added manually. The result was an esthetically sufficient and by the patient well-accepted treatment modality. Further research is necessary to prove the feasibility of a full digital workflow and the long-term stability of CAD/CAM-based gingival epitheses.

## Literatur

- AGRAWAL T R, DANGE S, KHALIKAR S: The flexible party gums. An esthetic alternative for lost gingiva. *Int J Prosthodont Restor Dent* 4(1): 20–22 (2014)
- CUNLIFFE J, PRETTY I: Patients' ranking of interdental "black triangles" against other common aesthetic problems. *Eur J Prosthodont Restor Dent* 17(4): 177–181 (2009)
- EICKHOLZ P: Zahnfleischepithesen – Möglichkeiten und Grenzen. *Parodontologie* 19(1): 55–61 (2008)
- IMIRZALIOGLU P, KARACAER O, YILMAZ B, OZMEN I: Color stability of denture acrylic resins and a soft lining material against tea, coffee, and nicotine. *J Prosthodont* 19(2): 118–124 (2010)
- LAI Y I, LIU H F, LEE S Y: In vitro color stability, stain resistance, and water sorption of four gingival flange materials. *J Prosthet Dent* 90(3): 293–300 (2003)
- NOSSEK H: Die Zahnfleischepithese aus weichbleibendem Kunststoff als therapeutischer und ästhetischer Dauerverband. *Dtsch Stomatol* 13: 282–289 (1963)
- O'LEARY T J, DRAKE R B, NAYLOR J E: The plaque control record. *J Periodontol* 43: 38–39 (1972)
- PAPAPANOU P N, SANZ M, BUDUNELI N, DIETRICH T, FERES M, FINE D H ET AL.: Consensus report of workgroup 2 of the 2017 World Workshop on the Classification of Periodontal and Peri-Implant Diseases and Conditions. *J Periodontol* 89(Suppl1): 173–182 (2018)
- SCHMIDLIN P R: Risiken und Nebenwirkungen der Parodontitis-Therapie. Restaurative Möglichkeiten zur Verbesserung ästhetischer Defizite im Fokus. *Schweiz Monatsschr Zahnmed* 122(5): 427–437 (2012)
- TAKEI H: The interdental space. *Dent Clin North Am* 24: 169–176 (1980)
- WOLF H F, RATEITSCHAK K H: Einfache temporäre Schienungsmöglichkeiten. *Dtsch Zahnärztl* 17: 525–533 (1965)