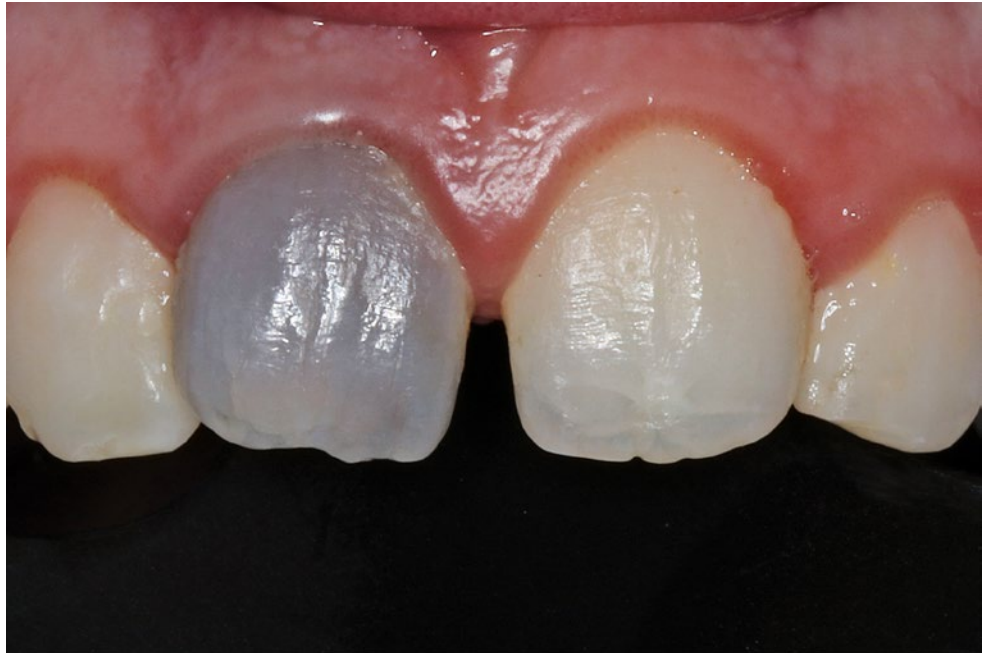

**ANUSCHKA JOSEPHINE  
ROESNER  
SEBASTIAN HAHNEL  
MAX KLOSE  
ANGELIKA RAUCH**

Policlinique de prothétique dentaire et de science des matériaux, Hôpital universitaire de Leipzig, Leipzig, Allemagne

#### **CORRESPONDANCE**

Dr. med. dent. Anuschka Josephine Roesner  
Universitätsklinikum Freiburg  
Department für ZMK  
Klinik für Zahnärztliche Prothetik  
Hugstetter Straße 55  
D-79106 Freiburg  
E-mail: anuschka.roesner@uniklinik-freiburg.de



## Dans quelle mesure les réhabilitations esthétiques de dents piliers dyschromiques sont-elles réalisables avec des matériaux monolithiques ?

Un rapport de cas

#### **MOTS-CLÉS**

Esthétique, épaisseur de couche, facette à 360°, tout-céramique, couronnes céramiques monolithiques

**Image en haut :** Situation clinique initiale de la dent 11

#### **RÉSUMÉ**

Les dyscolorations de l'émail et de la dentine peuvent affecter notablement l'aspect esthétique. Cet article illustre par un rapport de cas clinique la réhabilitation prothétique d'un patient de 20 ans, qui présentait une dyschromie de la dent 11 suite à un traumatisme. Comme le résultat esthétique souhaité n'a pas pu être obtenu de manière satisfaisante avec le blanchiment interne, la dent a été préparée pour la mise en place d'une restauration. Des facettes céramiques à 360° ont été réalisées de manière aussi peu invasive que possible. En tant que matériaux monolithiques, deux céramiques classiques de silicates, une de disilicate de lithium et une de zircon hautement translucide ont été utilisées, ainsi qu'un composite indirect. Il a été constaté alors qu'avec cette faible épais-

seur de couche, aucun de ces matériaux ne pouvait masquer la dyschromie de façon adéquate. En conséquence, après un nouveau retrait de substance, le moignon dentaire a été préparé pour recevoir une couronne complète, et des couronnes faites des mêmes matériaux monolithiques que précédemment ont été utilisées. Ces couronnes ont été comparées à une couronne en céramique de zircon facettée de façon individualisée (référence). Même après l'élimination supplémentaire de substance dentaire, des différences dans l'effet de masquage ont été observées selon le matériau utilisé. En termes d'évaluation de l'esthétique, la couronne à facettage individualisé s'est avérée supérieure aux autres restaurations monolithiques de la dent pilier sévèrement dyschromique.

## Introduction

Les dyschromies de l'émail et de la dentine dues à un traumatisme, à la prise de médicaments (par exemple les dyschromies dues aux tétracyclines) ou à un hématome pulpaire entraînent souvent des changements indésirables de la couleur des dents impliquées et ont un effet négatif durable sur l'esthétique. Pour les défauts de petite taille, les obturations en composite de teinte dentaire peuvent déjà représenter une approche thérapeutique. Ainsi, une étude a montré que des incisives maxillaires traitées par endodontie et présentant des défauts de classe III peuvent également être restaurées directement avec du composite. Lors des tests de laboratoire, ces restaurations ont montré une résistance mécanique comparable à celle des restaurations dentaires indirectes (STEIN-LAUSNITZ ET COLL. 2018); cependant, cela n'a pas encore été étudié pour d'autres classes de cavités. Dans des études de cas antérieures, la réalisation et l'insertion de formes de restaurations plus petites, telles que les couronnes partielles ou les facettes, ont généralement donné de bons résultats esthétiques (EDELHOFF & SORENSEN 2002; FRADEANI ET COLL. 2005). Les facettes, en particulier, permettent dans les cas appropriés une thérapie à la fois très préservatrice de la substance dentaire et favorable sur le plan esthétique, de sorte que dans la région antérieure, il est souvent possible de renoncer à la préparation de couronnes complètes (EDELHOFF ET COLL. 2018). Les stratégies thérapeutiques combinant le blanchiment et les facettes ont l'avantage d'être minimalement invasives tout en offrant des résultats esthétiques optimaux, alors que la préparation classique des couronnes nécessite généralement un retrait beaucoup plus important de substance dentaire dure (EDELHOFF ET COLL. 2018; EDELHOFF & AHLERS 2018; LIEBERMANN ET COLL. 2018). Les facettes peuvent être classées en facettes minces (épaisseur de couche  $\geq 0,3$  mm), classiques (épaisseur de couche  $\geq 0,5$  mm) et épaisses (épaisseur de couche  $\geq 0,6$  mm) en fonction de leur extension ou de leur épaisseur de couche (EDELHOFF ET COLL. 2018). Des études de cas cliniques ont montré que les facettes peuvent être une bonne option thérapeutique pour les dents ayant subi un traitement canalaire et ayant fait l'objet d'un traitement préprothétique selon la technique du « walk-ing-bleach » (MIGLIAU ET COLL. 2015; ALBINO ET COLL. 2019). Cependant, d'autres études suggèrent que le résultat esthétique

des restaurations par facettes est influencé par leur épaisseur et par la teinte du moignon dentaire (XING ET COLL. 2017). Le retrait plus important de substance dentaire dure se traduit par une plus grande épaisseur de couche du matériau, ce qui améliore le masquage mais diminue en même temps la translucidité du matériau, et le fait apparaître plus opaque et « sans vie » (CHU ET COLL. 2004; AWAD ET COLL. 2015). La question de savoir si les dents piliers fortement dyschromiques peuvent être restaurées de façon adéquate par des moyens minimalement invasifs tels que les facettes et les couronnes partielles et si ces restaurations sont à même de masquer de manière adéquate les dents piliers fortement dyschromiques avec des épaisseurs de couche réduites ( $< 1$  mm) fait l'objet de discussions controversées dans la littérature (EDELHOFF ET COLL. 2018; CHU ET COLL. 2007). Dans ce contexte, la question s'est posée de savoir si des formes de préparation minimalement invasives avec une épaisseur de couche de 0,8 à 0,9 mm sont suffisantes pour masquer adéquatement une dent fortement dyschromique, et dans quelle mesure les restaurations monolithiques sont fondamentalement capables de masquer des dents piliers fortement dyschromiques et de donner un aspect esthétique global satisfaisant.

Dans l'exemple de cas clinique proposé ci-après, différents matériaux monolithiques pouvant être utilisés pour la fabrication de facettes ont été sélectionnés afin de répondre à ces questions (fig. 1). Deux des matériaux sélectionnés appartenaient au groupe des restaurations en céramiques silicatées et comprenaient une céramique feldspathique (VITABLOCS Mark II LT, teinte B2, VITA Zahnfabrik, Bad Säckingen, Allemagne) et une vitrocéramique renforcée de leucite (IPS Empress CAD LT, teinte B2, Ivoclar Vivadent, Schaan, Liechtenstein). En outre, une céramique en disilicate de lithium (IPS e.max CAD LT, teinte B2, Ivoclar Vivadent), un composite indirect (Grandio blocs LT, teinte B2, VOCO, Cuxhaven, Allemagne) et une céramique en dioxyde de zirconium à facette individualisée (armature: Sirona inCoris ZI - F2, Dentsply Sirona, Bensheim, Allemagne; facette: Ivoclar InCeram, Ivoclar Vivadent) ont été inclus comme matériaux dans l'étude.

Le défi particulier de ce cas était le désir du patient d'une réhabilitation esthétique rapide et adéquate de la dent 11 dans une situation initiale compliquée par une dyschromie sévère.

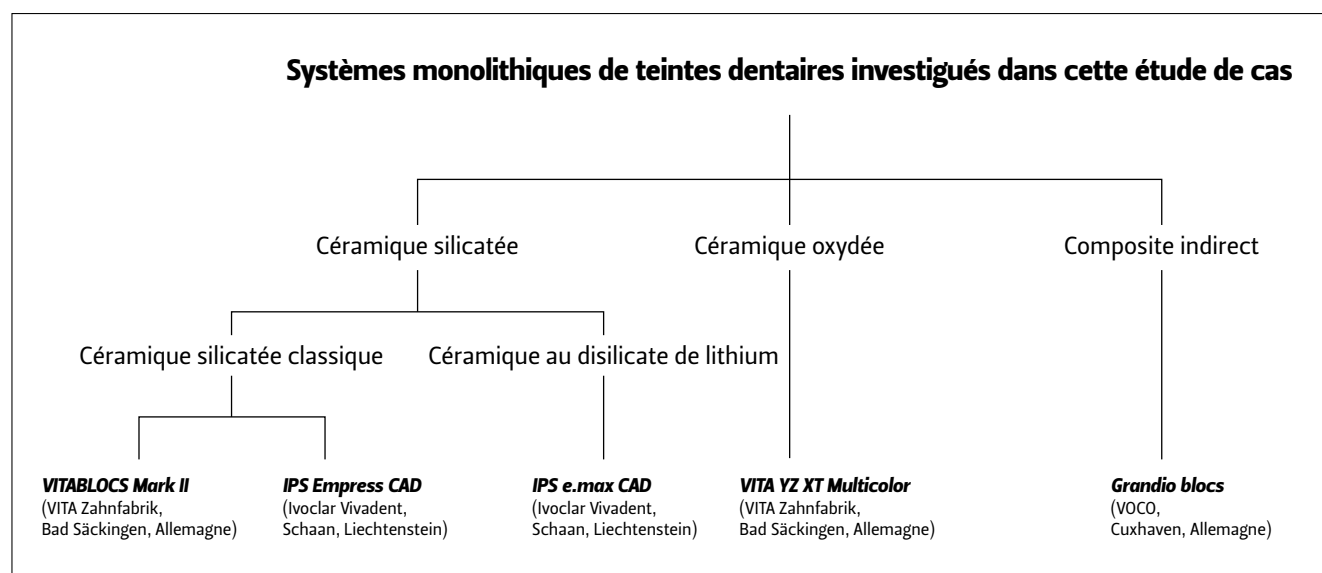


Fig.1 Systèmes monolithiques de teintes dentaires investigués dans cette étude de cas

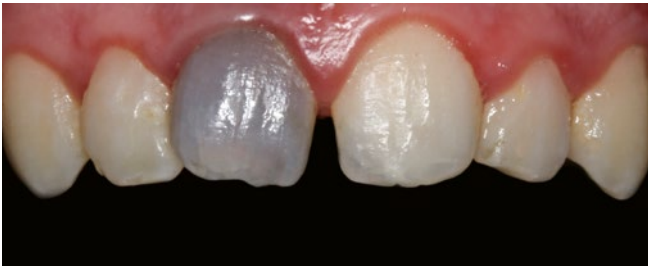

Fig. 2 Situation clinique initiale de la dent 11

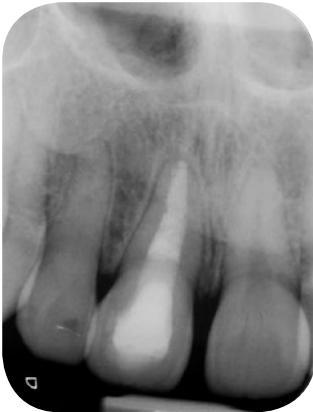

Fig. 3 Situation radiologique initiale de la dent 11, avec traitement canalaire achevé

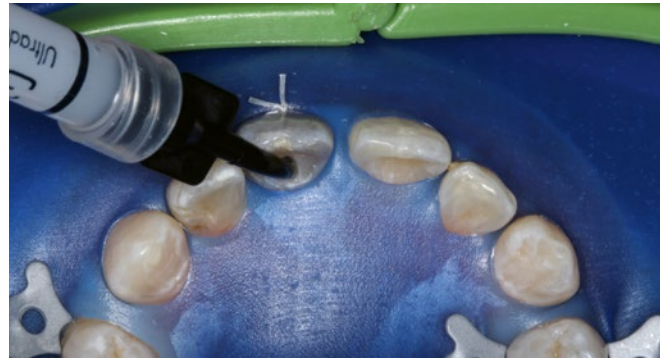

Fig. 4 Blanchiment interne de la dent 11

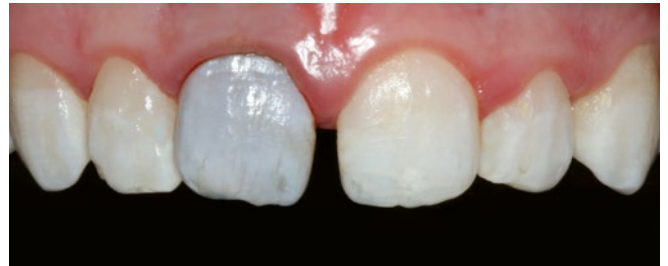

Fig. 5 Résultat final du blanchiment interne effectué sur la dent 11

## Étude de cas, matériel et méthodologie

Un patient âgé de 20 ans s'est présenté à la Polyclinique de prothétique dentaire et de science des matériaux de l'Hôpital universitaire de Leipzig, avec la demande d'une restauration esthétique de sa dent 11 devenue grise. Le patient a rapporté que ce changement de teinte nettement visible était dû à une chute au cours de la petite enfance. Aussi longtemps qu'il s'en souvienne, cette dent avait toujours présenté une dyscoloration foncée. Il y a quatre ans, cette dent avait subi un traitement canalaire, mais le patient était resté très insatisfait de la situation esthétique. En outre, le patient a indiqué que la déviation axiale de la dent 11 le gênait beaucoup, et selon ses dires, il n'avait jamais bénéficié d'un traitement orthodontique. Les antécédents médicaux généraux du patient étaient sans particularité. Cliniquement, la dent 11 se distinguait par une nette différence de teinte et une déviation axiale (fig. 2). La dent 11 présentait en outre une lésion carieuse dans la zone d'une obturation composite étendue en position palatine. L'imagerie a montré une obturation canalaire dense *lege artis* de la dent 11 (fig. 3).

Lors d'un entretien de consultation, les différentes options de restauration ont été discutées et la situation initiale a été documentée à l'aide de photographies et de modèles. La lésion carieuse de la dent 11 a été éliminée en phase préprothétique, avec restauration directe en composite (Ceram X duo, Dentsply DeTrey GmbH, Constance, Allemagne). Puis un blanchiment interne de la dent 11 a été effectué à l'aide d'un insert à base de peroxyde d'hydrogène (Opalescence Endo, Ultradent Products GmbH, Cologne, Allemagne) (fig. 4). Après trois jours, l'insert a été changé et laissé en place pendant trois jours supplémentaires, soit un total de six jours. Ce prétraitement n'ayant pas permis d'obtenir un résultat esthétique totalement satisfaisant, il a été convenu, lors d'un entretien entre le patient et l'équipe soignante, de procéder à une restauration prothétique de la dent 11 afin de compenser les différences de teinte existantes (fig. 5).

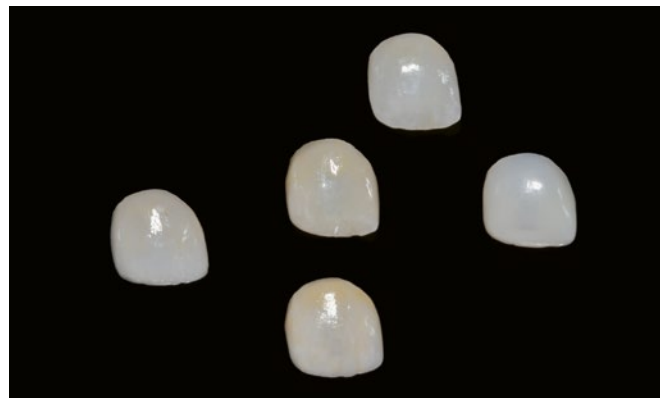

Fig. 6 Facette 11 à 360° réalisée avec cinq matériaux différents : à droite : composite indirect (Grandio blocs LT, VOCO); au milieu : vitrocéramique renforcée de leucite (IPS Empress CAD LT, Ivoclar Vivadent); à gauche : céramique de zirconie avec 5 % molaire d'oxyde d'yttrium (VITA YZ XT Multicolor LT, VITA Zahnfabrik); en haut : céramique de disilicate de lithium (IPS e.max LT, Ivoclar Vivadent); en bas : céramique feldspathique (VITABLOCS Mark II LT, VITA Zahnfabrik)

Du point de vue de la science des matériaux, il existe actuellement sur le marché de nombreux matériaux de teinte dentaire qui sont indiqués pour la fabrication de facettes à 360°. Dans le cas présent, cinq matériaux monolithiques différents, à partir desquels des facettes à 360° ont été réalisées, ont été sélectionnés à des fins de comparaison (fig. 6) :

- 1) Composite indirect (Grandio blocs LT, teinte B2, VOCO)
- 2) Céramique feldspathique (VITABLOCS Mark II LT, teinte B2, VITA Zahnfabrik)
- 3) Vitrocéramique renforcée de leucite (IPS Empress CAD LT, teinte B2, Ivoclar Vivadent)
- 4) Céramique au disilicate de lithium (IPS e.max CAD LT, teinte B2, Ivoclar Vivadent)
- 5) Céramique de zirconie à 5 % molaire d'oxyde d'yttrium (5Y-TZP) (VITA YZ XT Multicolor LT, teinte B2 VITA Zahnfabrik)

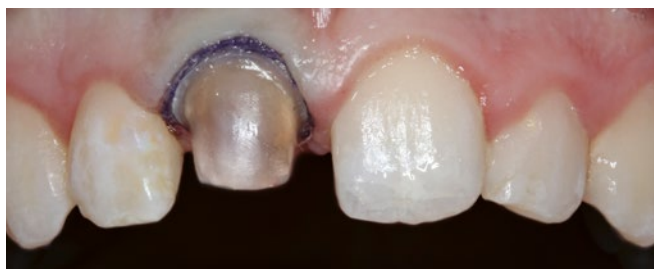

Fig. 7 Préparation de la dent 11 pour recevoir une couronne complète

Lors d'une première séance, la préparation pour facettes à 360° a été effectuée avec une ablation circulaire de 0,9 mm maximum, vérifiée initialement à l'aide d'un marqueur de profondeur et en continu avec une clé en silicone. Un fil de rétraction (taille 0, Ultrapak cleancut, Ultradent, Brunthal, Allemagne) a été placé ensuite et une empreinte de précision (empreinte de correction) a été réalisée avec une silicone à polymérisation par addition (Aquisil Ultra+ Soft Putty et Aquisil Ultra XLV, Dentsply Sirona). Une restauration temporaire (Luxatemp, DMG Chemisch-Pharmazeutische Fabrik GmbH, Hambourg, Allemagne) a été réalisée en utilisant la méthode directe pour vérifier l'épaisseur de la couche circulaire, puis incorporée à la fin du traitement avec un ciment de scellement temporaire sans eugénol (Temp-Bond clear, Kerr GmbH, Bioggio, Suisse). La teinte de la dent a été déterminée avec le prothésiste dentaire concerné (teinte du moignon à l'aide d'IPS NATURAL, Ivoclar Vivadent; teinte de la dent à l'aide de l'anneau de teinte VITA classique, VITA Zahnfabrik). Dans le cadre de l'essai des restaurations, une pâte d'essai de teinte dentaire (Variolink Esthetic - Try-In-Paste, Ivoclar Vivadent) a été utilisée pour simuler l'effet d'un matériau de collage sur l'aspect esthétique.

Il a été constaté qu'à faible épaisseur de couche (0,8 mm à 0,9 mm, circulaire), aucun des matériaux utilisés ne pouvait masquer les dyscolorations de façon adéquate. C'est pourquoi, dans ce cas particulier, il a été décidé de porter la préparation de la dent 11 à une épaisseur de couche circulaire de 1,2 mm à 1,5 mm et de préparer le moignon dentaire pour recevoir une couronne complète (fig. 7). Dans ce cas également, un contrôle continu du retrait de substance dentaire a été effectué au moyen d'une clé en silicone. Par la suite, cinq nouvelles couronnes ont été fabriquées à partir des matériaux monolithiques décrits ci-dessus et comparées, comme référence, à une couronne en céramique de zirconie facettée de façon individualisée. Une armature en zirconie 3Y-TZP intégrant une facette a été choisie comme référence, car une épaisseur de couche de 1,5 mm est suffisante avec cette combinaison de matériaux de teinte dentaire (armature: Sirona inCoris ZI - F2, Dentsply Sirona; facette: Ivoclar InCeram, Ivoclar Vivadent). Les différentes couronnes ont été examinées sous l'angle de l'esthétique, de la satisfaction du patient et de l'économie. De cette manière, il a été possible de déterminer quelle restauration permettait d'obtenir une bonne restitution des caractéristiques de la dent naturelle, comme la translucidité, tout en masquant suffisamment le moignon dentaire dyschromique. Pour évaluer la satisfaction du patient, toutes les restaurations, choisies au hasard, ont été insérées l'une après l'autre à l'aide d'une pâte d'essai (Variolink Esthetic - Try-In-Paste, Ivoclar Vivadent); le patient a établi ensuite une liste de classement personnelle. En ce qui concerne l'aspect économique, les coûts d'investissement, les coûts des ébauches respectives et les temps de fabri-

cation des différentes restaurations en céramique ont été comparés.

## Résultats

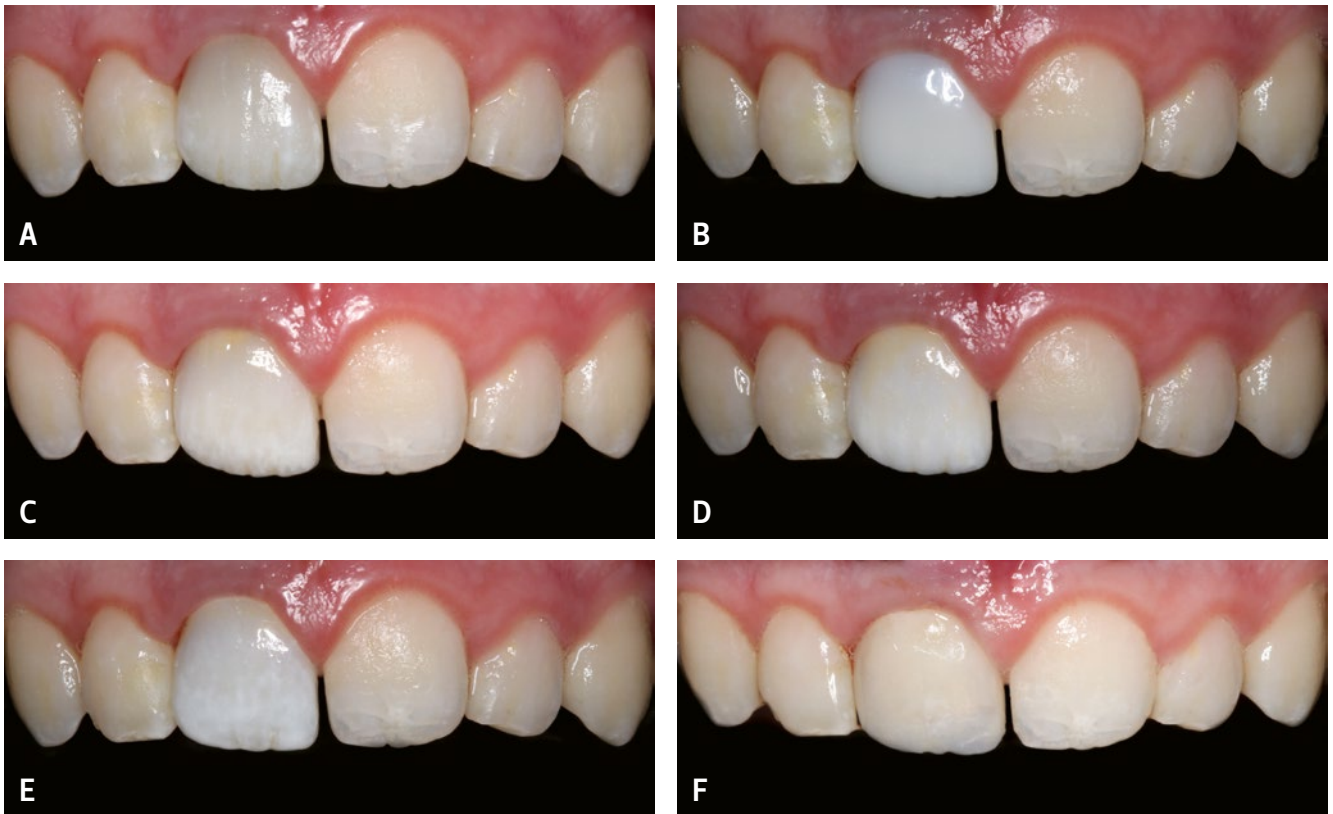
### Épaisseur de couche

Le premier essai des facettes 360° a révélé que dans cette étude de cas particulière avec un moignon dentaire nettement dyschromique, aucune des restaurations fabriquées à partir des différents matériaux monolithiques avec une épaisseur de couche circulaire de 0,8 à 0,9 mm n'était capable de masquer suffisamment le moignon grisâtre.

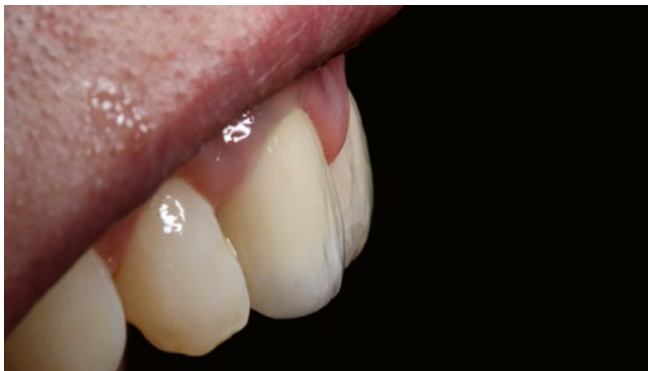L'essai des couronnes complètes réalisées ensuite a suscité une grande satisfaction du patient quant au confort oral et à l'effet de masquage de toutes ces couronnes. Cependant, en raison du moignon dentaire nettement dyschromique, il est apparu que les matériaux monolithiques ne permettaient pas de répondre aux exigences esthétiques élevées, et qu'il n'était pas possible d'obtenir, de cette manière, un aspect général pleinement satisfaisant (fig. 8). Ainsi, la couronne monolithique CAD/CAM en composite ne reproduisait pas suffisamment la structure dentaire naturelle et le gradient de teinte des dents adjacentes, et la couronne monolithique en céramique de zirconie avec un gradient de teinte « multicolore » n'était pas non plus en mesure de se fondre harmonieusement dans la rangée de dents. La couronne facettée en céramique de zirconie étant la plus convaincante en termes d'esthétique globale, elle a été insérée par collage (RelyX Unicem, 3M Deutschland GmbH, Neuss, Allemagne) (fig. 8f et 9). Un contrôle de suivi a été effectué à neuf jours. Le patient restait très satisfait de la sensation masticatoire et de l'esthétique de la couronne, et aucune complication médico-dentaire n'a été constatée.

### Comparaison des matériaux en termes d'économie, d'esthétique et de satisfaction du patient

Si l'on compare les différents matériaux utilisés du point de vue de l'économie, les ébauches de fraisage en composites indirects, en céramiques de silicates classiques et en dioxyde de zirconium se situent à peu près dans le même segment de prix, alors que les ébauches en céramiques de disilicate de lithium sont un peu plus chères. Les céramiques en disilicate de lithium doivent toujours être cristallisées au cours d'un processus de cuisson, c'est pourquoi un four est obligatoire pour leur traitement ultérieur; ce processus de cuisson se déroule sur une période de 30 minutes. Pour une individualisation de la teinte, une cuisson supplémentaire de glaçage est nécessaire, ce qui prend 15 minutes de plus. Les restaurations en céramiques silicatées classiques peuvent simplement être polies après fabrication. Cependant, un four sera également nécessaire, au plus tard pour l'individualisation de la restauration. Par ailleurs, des fours spéciaux sont nécessaires pour le processus de frittage des céramiques de zirconie, ce qui explique les coûts d'investissement plus élevés pour le traitement des restaurations céramiques en zirconie par rapport aux autres matériaux de teintes dentaires. La fabrication de matériaux céramiques en zirconie par la méthode classique est relativement longue (cuisson de frittage 7 à 8 h), bien que des matériaux céramiques en zirconie soient testés depuis peu pour être utilisés au fauteuil, avec une cuisson de frittage raccourcie à 20 min (KAIZER ET COLL. 2017; JANSEN ET COLL. 2019; LAWSON & MAHARISHI 2020). Lorsque les céramiques doivent encore être individualisées en termes de teinte, on procède à une nouvelle cuisson d'une durée d'environ 15 minutes, comme pour les céramiques décrites ci-dessus.



**Fig. 8** Essai des couronnes à l'aide d'une pâte d'essai (Variolink Esthetic - Try-In-Paste, Ivoclar Vivadent); A) Céramique feldspathique (VITABLOCS Mark II LT, teinte B2, VITA Zahnfabrik), B) Composite indirect (Grandio blocs LT, teinte B2, VOCO), C) Disilicate de lithium (IPS e.max LT, teinte B2, Ivoclar Vivadent), D) Vitrocéramique renforcée de leucite (IPS Empress CAD LT, teinte B2, Ivoclar Vivadent), E) Céramique de zirconie (VITA YZ XT Multicolor LT, teinte B2, VITA Zahnfabrik), F) Céramique de zirconie fabriquée individuellement (armature: Sirona inCoris ZI - F2, Dentsply Sirona; facette: IPS e.max Ceram, Ivoclar Vivadent)



**Fig. 9** Photo finale après scellement adhésif (RelyX Unicem) de la couronne personnalisée en dioxyde de zirconium (armature: Sirona inCoris ZI - F2, Dentsply Sirona; facette: IPS e.max Ceram, Ivoclar Vivadent)

En dehors d'une unité de conception et de fraisage, aucun équipement de laboratoire supplémentaire n'est nécessaire pour les composites indirects. Les restaurations constituées de ces matériaux peuvent être réalisées au fauteuil, en peu de temps et sans grandes contraintes techniques. À la différence des alternatives céramiques, l'individualisation peut être réalisée à l'aide de teintures ou de nuances de glaçage photopolymérisables (RAUCH & GOLD 2018).

Dans le cas clinique présenté, le patient était satisfait du confort oral et de l'effet de masquage de toutes les restaurations réalisées après le retrait additionnel de substance dentaire, car elles masquaient la discoloration grise du moignon dentaire. En ce qui concerne les reconstructions purement monolithiques,

c'est la couronne en vitrocéramique renforcée de leucite qui était la plus à même de convaincre le patient en termes de translucidité, de gradient de teintes et d'aspect général. Cependant, c'est la couronne en céramique de zirconie facettée qui a été la plus convaincante, aussi bien du point de vue du patient que de celui des praticiens.

## Discussion et conclusions

La restauration adéquate d'une incisive dyschromique peut être un défi de taille pour le médecin-dentiste. Les procédés de blanchiment tels que la technique « à domicile » ou « in-office » ou encore le blanchiment interne au sens du « walking-bleach » après un traitement de canal représentent des solutions peu invasives (ALQAHTANI 2014). Si une procédure de blanchiment ne peut être mise en œuvre ou si un aspect esthétique satisfaisant n'est pas obtenu en dépit de la thérapie de blanchiment, d'autres concepts thérapeutiques seront considérés en évaluant leurs avantages et leurs inconvénients. Les dents piliers d'apparence sombre ou grisâtre conduisent souvent les médecins-dentistes à tenter de corriger ces dyscolorations étendues à l'aide d'un tout-céramique ou d'un métal-céramique à fort pouvoir couvrant. Il en résulte souvent un résultat esthétique insatisfaisant, car les caractéristiques de la structure de surface d'une dent naturelle disparaissent avec l'augmentation de l'opacité (CHU ET COLL. 2004).

Les facettes céramiques ont un large spectre d'indications (EDELHOFF ET COLL. 2018). Leur capacité à masquer adéquatement les dents piliers fortement dyschromiques et traitées par endodontie est discutée de façon controversée dans la littérature en

fonction de l'épaisseur de couche (EDELHOFF ET COLL. 2018 ; CHU ET COLL. 2007). Dans le cas clinique décrit, des facettes à 360° ont été fabriquées à partir de différents matériaux de teinte dentaire, avec une épaisseur de couche de 0,8 à 0,9 mm, afin de tester le masquage de la structure dentaire dyschromique tout en limitant autant que possible le retrait de substance dentaire dure. Cependant, dans le cas particulier du patient présenté, il a été constaté que ces épaisseurs de couche n'étaient pas suffisantes pour assurer un masquage adéquat.

Un autre défi était posé par le fait qu'une seule des deux incisives était sévèrement dyschromique et nécessitait une restauration. Il fallait donc obtenir, à la fois, un effet de masquage et une adaptation esthétique à la rangée de dents naturelles. Outre l'effet de masquage, l'évaluation des dents adjacentes en termes de luminosité et de transmission de la lumière est donc essentielle en pratique clinique quotidienne (KERN 2015). Si, par exemple, les dents de référence présentent une translucidité élevée, les céramiques de silicates peuvent être utilisées de préférence, car elles laissent passer la lumière et semblent s'adapter à la teinte environnante (« effet caméléon ») (KERN 2015).

Dans le cas des matériaux de teintes dentaires, seules les performances à long terme des céramiques dentaires ont été éva-

luées, à ce jour, de manière adéquate. En ce qui concerne les restaurations en composite, leur degré de polissage influence également l'accumulation des dyscolorations et de la plaque (HEYDECKE ET COLL. 2001 ; GAWRIOLEK ET COLL. 2012 ; GRESNIGT ET COLL. 2019). Par ailleurs, les restaurations CFAO en composite permettent de réduire considérablement le temps de travail et les efforts nécessaires en laboratoire ; elles peuvent être réalisées au fauteuil dans de bonnes conditions d'économie et ne nécessitent souvent qu'une préparation minimale de la dent pilier (GRESNIGT ET COLL. 2019). En ce qui concerne le pouvoir couvrant des teintes utilisées, les fabricants annoncent de bons résultats mais les données scientifiques sur cet aspect font encore défaut.

En résumé, on peut affirmer que dans ce cas exigeant, une épaisseur de couche de 0,8 à 0,9 mm n'a pas permis d'obtenir un effet de masquage suffisant. Après le retrait approprié de substance dentaire dure supplémentaire, le patient était satisfait de tous les matériaux monolithiques examinés en termes de fonction et de capacité de masquage. Cependant, pour une apparence esthétique globale entièrement satisfaisante, un facettage supplémentaire de la couronne a été nécessaire dans le cas présent.