

CLAUDIO ROSTETTER<sup>1</sup>  
 TIM FINKENSTÄDT<sup>2</sup>  
 MARTIN RÜCKER<sup>1</sup>  
 HEINZ-THEO LÜBBERS<sup>3</sup>

<sup>1</sup> Klinik für Mund-, Kiefer- und Gesichtschirurgie am Universitätsspital Zürich  
<sup>2</sup> Klinik für Radiologie am Universitätsspital Zürich  
<sup>3</sup> Praxis für Mund-, Kiefer- und Gesichtschirurgie, Winterthur

#### KORRESPONDENZ

Dr. med. M Dent Med  
 Claudio Rostetter  
 Klinik für Mund-, Kiefer- und Gesichtschirurgie  
 Universitätsspital Zürich  
 Frauenklinikstrasse 24  
 CH-8091 Zürich  
 Tel. +41 44 255 11 11  
 E-Mail:  
 Claudio.Rostetter@usz.ch

#### REDAKTION

PD Dr. Dr. med. Heinz-Theo Lübbers  
 Praxis für Mund-, Kiefer- und Gesichtschirurgie  
 Archstrasse 12  
 CH-8400 Winterthur  
 Tel. +41 52 203 52 20  
 E-Mail: info@luebbers.ch

## Therapieoptionen bei Blutungen in der zahnärztlichen Praxis

In diesem Artikel werden Möglichkeiten zur Blutstillung in der zahnärztlichen Praxis besprochen. Typisch ist das Vorkommen nach Zahnextraktionen, aber auch anderen Interventionen. Kompression ist eine einfache Massnahme. Sie hilft häufig und kann mittels verschiedener Techniken erreicht werden.

### Einleitung

Nachblutungen nach Zahnextraktion oder Zahnextraktionen unter Antikoagulation können für den behandelnden Zahnarzt eine grosse Herausforderung sein. Meist reicht es, den Patienten postinterventionell für fünf Minuten auf einen Tupfer beiessen zu lassen. Gelegentlich aber hält die Blutung an, oder der Patient stellt sich zu einem späteren Zeitpunkt mit einer zum Teil auch starken Nachblutung wieder vor.

Zunächst ist wichtig, Ruhe zu bewahren, die Blutung grob zu lokalisieren und den Patienten auf einen – idealerweise mit Tranexamsäure getränkten – Tupfer beiessen zu lassen. Tranexamsäure kann in Ampullen unter dem Markennamen Cyklokapron® gekauft oder in der Apotheke als Hausmischung bestellt werden. Tranexamsäure hemmt die Fibrinolyse, wodurch die Koagelbildung gefördert wird, sodass häufig bereits eine ausreichende Blutstillung erreicht wird.

Eine weitere Möglichkeit besteht in der Austamponierung der Alveole oder Überdeckung

des blutenden Defekts mittels Tabotamp®. Tabotamp® ist ein resorbierbares Hämostyptikum, welches die Thrombozytenaggregation fördert (YILDIRIM ET AL. 2015). Es eignet sich daher sehr gut zum Behandeln von Blutungen, welche durch Thrombozytenaggregationshemmer wie beispielsweise Aspirin® oder Plavix® (Clopidogrel) ausgelöst werden.

Eine der effektivsten Methoden zur Blutstillung ist die Umstechung mittels Nahtmaterial. Hierfür eignen sich resorbierbare Produkte mit einer Rundkörpernadel. In schwierigen Situationen kann so auf die Nahtmaterialentfernung mit einer erneuten Traumatisierung des Gewebes verzichtet werden. Das Nachlassen einer vasokonstriktorischen Komponente des verwendeten Lokalanästhetikums (GANDER ET AL. 2015) kann ursächlich für eine Blutung sein. Daher sollte auf solche Zusätze im Zusammenhang mit der Behandlung einer Nachblutung verzichtet werden. Nur so ist man sicher keine «Pseudo»-Lösung zu haben.

Wird vor einer Intervention eine erhöhte Nachblutung erwartet, weil der Patient bei-

#### Kurzinformationen

Nachblutungen kommen in der zahnärztlichen Praxis vor allem nach Zahnextraktionen relativ häufig vor. Blut im Mund ist für den Patienten unangenehm und kann sehr besorgniserregend sein. Nachblutungen können meistens mittels einfacher Methoden wie Kompression oder Nähten kontrolliert werden. Gelegentlich reichen diese Massnahmen aber nicht aus, und man muss die Therapie erweitern. Thrombin eignet sich besonders für eine spezifische Therapie.

spielsweise eine Blutverdünnung erhält, kann prophylaktisch eine ausgeblockte Tiefziehschiene erstellt werden. Diese wird nach erfolgter Extraktion eingegliedert. Gelegentlich empfiehlt es sich, einen Tupfer zur Kompression oder ein schnellhärtendes 2-Phasen-Abdruckmaterial dazwischenzulegen. Dadurch wird einerseits eine dauerhafte Kompression und andererseits ein mechanischer Schutz der Wundfläche erzielt. In schwierigen Fällen sollte ein dichter Wundverschluss angestrebt werden.

Bei ausbleibendem Erfolg mit all den oben erwähnten Möglichkeiten kann als weitere medikamentöse Therapie Floseal® appliziert werden. Floseal® ist eine Matrix, hergestellt aus Gelatine und humanem Thrombin, welches äusserst effektiv in der Blutstillung wirkt. Floseal® ist in der Anwendung einfach, die Lagerung und der Transport aber sehr temperaturunfallig und die Anschaffung teuer.

## Fazit

Blutstillung kann in der Zahnmedizin in aller Regel gut mittels Kompression erzielt werden. Hierfür eignet sich in erster Linie ein mit Tranexamsäure getränkter Aufbisstupfer. Vorbeugend können Tiefziehschienen eingesetzt werden.

Häufig kann eine Blutstillung mit einem sorgfältigen Wundverschluss erreicht werden, wobei eine Rundkörpernadel mit resorbierbarem Faden favorisiert werden sollte. Sollten diese Möglichkeiten nicht ausreichen, sind Tabotamp® oder Floseal® weitere Optionen.

## Abstract

ROSTETTER C, FINKENSTÄDT T, RÜCKER M, LÜBBERS H-T: **Therapeutic options to manage bleeding in a dentist's office** (in German). SWISS DENTAL JOURNAL SSO 128: 498-499 (2018)

This manuscript provides an overview of therapeutic options for the problem of bleed-

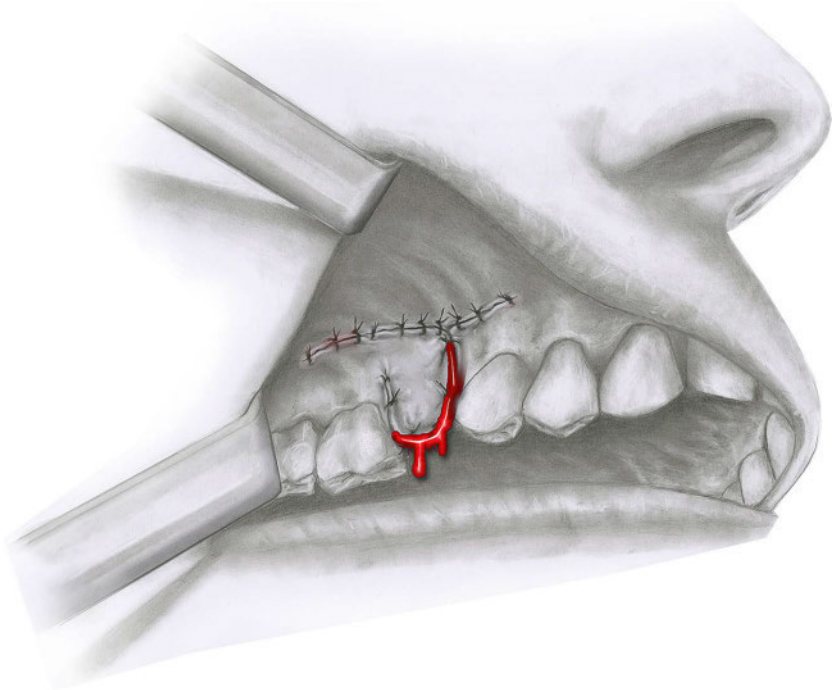


Illustration über eine Nachblutung aus einer Operationswunde

ing in a dentist's office. Bleeding after tooth extraction is a very common finding in dental medicine and persistent blood in the mouth is obviously uncomfortable and sometimes terrifying for the patient. Most bleedings can be stopped simply with compression, in some cases a homeostatic therapy is necessary. For local compression, a swab with tranexamic acid is useful. If local compression is not sufficient, sutures are often an option. A very effective therapy would also be Tabotamp®, a local hemostypticum which is placed onto the bleeding and should increase the thrombocytic aggregation. In the worst case Floleal®, a human Thrombin, can be placed locally. It stops the bleeding very fast and sufficiently.

## Literatur

GANDER T, KRUSE A L, LANZER M, LÜBBERS H-T: Local anaesthetics – mechanisms and risks. Swiss Dent J 125: 44-47 (2015)

YILDIRIM V, LÜBBERS H-T, YILDIRIM A: TABOTAMP® in Oral and Maxillo-facial Surgery – mechanism, indications and contraindications. Swiss Dent J 125: 1364-1367 (2015)