SWISS DENTAL JOURNAL SSO

Science and Clinical Topics

ISSN 2296-6498
swissdentaljournal.org

Clinical Topic

Die externe zervikale Resorption bei Oberkiefer-Eckzähnen

Accepted: February 27, 2025
DOI: 10.61872/sdj-2025-01-06
2025, Vol. 135
CC BY-ND 4.0

K. Hofpeter[1*], M. Marending[1]
[1] Division of Endodontology, Department of Conservative and Preventive Dentistry, Center for Dental Medicine, University of Zurich, 8032 Zurich, Switzerland

*Correspondence: K. Hofpeter, Division of Endodontology, Department of Conservative and Preventive Dentistry, Center for Dental Medicine, University of Zurich, Plattenstrasse 11, 8032 Zurich, Switzerland, +41 44 634 39 88, kevin.hofpeter@zzm.uzh.ch

Keywords
root resorption, cuspid, orthodontics, root canal

Abstract

External cervical resorptions (ECRs) are challenging dental hard tissue lesions. They are frequently missed due to their asymptomatic progression. Three-dimensional imaging and increased awareness within the dental community have likely contributed to the observed rise in ECR prevalence over the recent years. While the exact etiology of ECR remains unclear, numerous risk factors have been identified, encompassing both physical and chemical factors. However, idiopathic cases have also been documented. Literature highlights the propensity of ECRs to occur in anterior teeth and molars, often linked to prior orthodontic treatments and picked up by bitewing or periapical radiographs. However, in cases involving canines, early diagnosis is frequently missed, and lesions are typically discovered at a later stage only, when clinical signs and symptoms manifest. We present several cases in this narrative review, including a case report on a 59-year-old patient presenting with an ECR in the maxillary left canine (tooth 23), decades after orthodontic treatment. The lesion was successfully managed using a combination of endodontic and surgical treatment. Despite the advanced stage of resorption, the tooth was preserved. Given ECR's slow progression and frequent late clinical detection, additional radiographic monitoring of front and canine teeth can be recommended for patients with predisposing factors, such as a history of orthodontic treatment or trauma. This proactive approach can facilitate earlier diagnosis and timely intervention, improving outcomes for affected teeth.

Zusammenfassung

Externe zervikale Resorptionen (ECR) sind herausfordernde und oft unterdiagnostizierte Zahnhartsubstanzläsionen. Aufgrund ihres asymptomatischen Verlaufs werden sie häufig übersehen. Die Anwendung dreidimensionaler Bildgebung und das zunehmende Bewusstsein innerhalb der zahnmedizinischen Gemeinschaft haben wahrscheinlich zu dem beobachteten Anstieg der ECR-Prävalenz in den letzten Jahren beigetragen. Während die genaue Ätiologie von ECR unklar bleibt, wurden zahlreiche Risikofaktoren identifiziert, die sowohl physikalische als auch chemische Faktoren umfassen. Es wurden jedoch auch idiopathische Fälle dokumentiert. In der Literatur wird auf die Häufung von ECR bei Frontzähnen und Molaren hingewiesen, die mit früheren kieferorthopädischen Behandlungen in Verbindung stehen und typischerweise auf Bissflügel- oder periapikalen Röntgenaufnahmen entdeckt werden. In Fällen, die die Eckzähne betreffen, erfolgt die Diagnose jedoch oft erst in einem fortgeschrittenen Stadium, wenn klinische Anzeichen und Symptome auftreten. In dieser Übersichtsarbeit stellen wir mehrere Fälle vor, darunter einen Fallbericht einer 59-jährigen Patientin, die Jahrzehnte nach einer kieferorthopädischen Behandlung eine ECR im linken oberen Eckzahn (Zahn 23) entwickelte. Die Läsion wurde mit einer Kombination aus endodontischer und chirurgischer Therapie behandelt, wodurch der Zahn erhalten werden konnte, obwohl sich die Resorption bereits in einem fortgeschrittenen Stadium befand. Angesichts des langsamen Fortschreitens von ECR und der häufig späten klinischen Entdeckung ist bei Patienten mit prädisponierenden Faktoren, wie z. B. einer kieferorthopädischen Behandlung oder einem Trauma, ist eine zusätzliche röntgenologische Überwachung der Front- und Eckzähne zu überlegen. Dieser proaktive Ansatz ermöglicht eine frühzeitige Diagnose und rechtzeitige Intervention, was die Ergebnisse für betroffene Zähne verbessert.

Einleitung

Bis heute gibt es keine einheitliche Klassifikation der Zahnresorptionen (1-3). Das in der Literatur verwendete Glossar für die einzelnen Resorptionstypen ist ebenfalls unterschiedlich (4-9), was das Verständnis und die Kommunikation nicht vereinfacht. In diesem Beitrag wird, entsprechend dem Positionspapier (10) der Europäischen Gesellschaft für Endodontologie (ESE), der Begriff external cervical Resorption (ECR) verwendet.

Die ECR ist eine schwer zu handhabende Zahnhartsubstanzläsion. Je nach Lokalisation bleibt sie oftmals lange unbemerkt und nicht selten ist es beim Zeitpunkt der Diagnose für eine zahnerhaltende Therapie zu spät. Die Anzahl betroffener Patienten mit ECR wird zwar in Studien mit < 1% angegeben, scheint allerdings in den letzten Jahren zugenommen zu haben (11, 12). Dies könnte auch daran liegen, dass man diese Läsionen früher schlicht nicht erkannt hat. Die erhöhte Prävalenz kann also zumindest teilweise auch mit einem verbesserten Knowhow, den besseren Diagnosemöglichkeiten und mit dem zunehmenden Bekanntheitsgrad innerhalb der zahnärztlichen Gemeinschaft begründet werden.

ECR können an jedem Zahn auftreten. Es können einzelne oder auch mehrere Zähne betroffen sein. In der Literatur finden sich zahlreiche Fallberichte (13-20). Die meisten ECR-Fälle wurden an den oberen zentralen Schneidezähnen beobachtet, gefolgt von den oberen Eckzähnen, den unteren Molaren und den oberen Prämolaren (21-23).

Die genaue Ätiologie bleibt bis heute ungeklärt, jedoch wurden verschiedene potentiell prädisponierende Faktoren identifiziert. Diese beinhalten sowohl physikalische (Zahntrauma, chirurgische Verfahren, Kieferorthopädie, Parodontaltherapie und Bruxismus), chemische (intrakoronales Bleichen), als auch infektiöse (Katzenviren) Ätiologien (11, 21, 22, 24-28). Ausserdem werden auch idiopathische Fälle beschrieben, also ECR ohne nachvollziehbare Ursache (29). Oftmals wurde eine Kombination von möglichen Faktoren gefunden (11, 22, 30). Verschiedene Autoren (22, 31) identifizierten allerdings eine kieferorthopädische Behandlung als häufigsten prädisponierenden Faktor. Es dürfte allerdings sehr aufwändig werden und tausender Patienten bedürfen, um den Einfluss einer kieferorthopädischen Behandlung auf das Entstehen der ECR in prospektiven Studien zu bestätigen, da die ECR-Inzidenz auch in kieferorthopädischen Fällen niedrig ist (16).

Im vorliegenden Bericht wird die Beurteilung und Therapie eines Oberkiefereckzahnes mit ECR beschrieben sowie mögliche Ursachen und Schwierigkeiten in der Diagnostik und Therapie anhand weiterer Fallbeispiele diskutiert.

Fallbericht: Diagnostik und Behandlung einer externen zervikalen Resorption am Zahn 23

Eine 59-jährige Patientin stellte sich auf der Klinik für Zahnerhaltung und Präventivzahnmedizin der Universität Zürich vor. Sie klagte über gelegentliche Beschwerden am linken oberen Eckzahn (Zahn 23), die trotz umfassender Untersuchung durch ihren Privatzahnarzt ungeklärt blieben. Bei der initialen Untersuchung reagierte der Zahn normal auf CO_2-Schnee und zeigte keine übermässige Empfindlichkeit auf Perkussion. Palatinal wurden jedoch erhöhte Sondierungstiefen von 4 bis 5 mm mit Pusaustritt festgestellt. Die äussere Zahnhartsubstanz erschien intakt. Es konnten keine Einbrüche sondiert werden (Abbildung 1a). Das Einzelröntgenbild offenbarte eine kreisrunde Aufhellung von etwa 5 mm Durchmesser im mesialen Bereich

des Zahnes auf Höhe der Schmelz-Zement-Grenze (Abbildung 1b). Aufgrund des atypischen Erscheinungsbildes für Karies wurde der Verdacht auf eine externe zervikale Resorption (ECR) geäussert. Zur erweiterten Diagnostik wurde ein kleinvolumiges DVT (3D Accuitomo 170, Morita) angefertigt. Dieses bestätigte eine runde, hypodense Struktur mit den Massen 5,3 mm × 5,1 mm × 3,3 mm, bei der die Eintrittspforte palatinal grossflächig (3,7 mm × 3,7 mm) zwischen dem Knochenniveau und der Schmelzgrenze eingebrochen war (Abbildung 1c). Zur Klärung möglicher Risikofaktoren berichtete die Patientin von einer umfangreichen kieferorthopädischen Behandlung im Alter von 10 bis 12 Jahren. Ein Gesichts- oder Zahntrauma war nicht bekannt. Die klinische Untersuchung ergab keine Anzeichen für Bruxismus oder Parafunktionen.

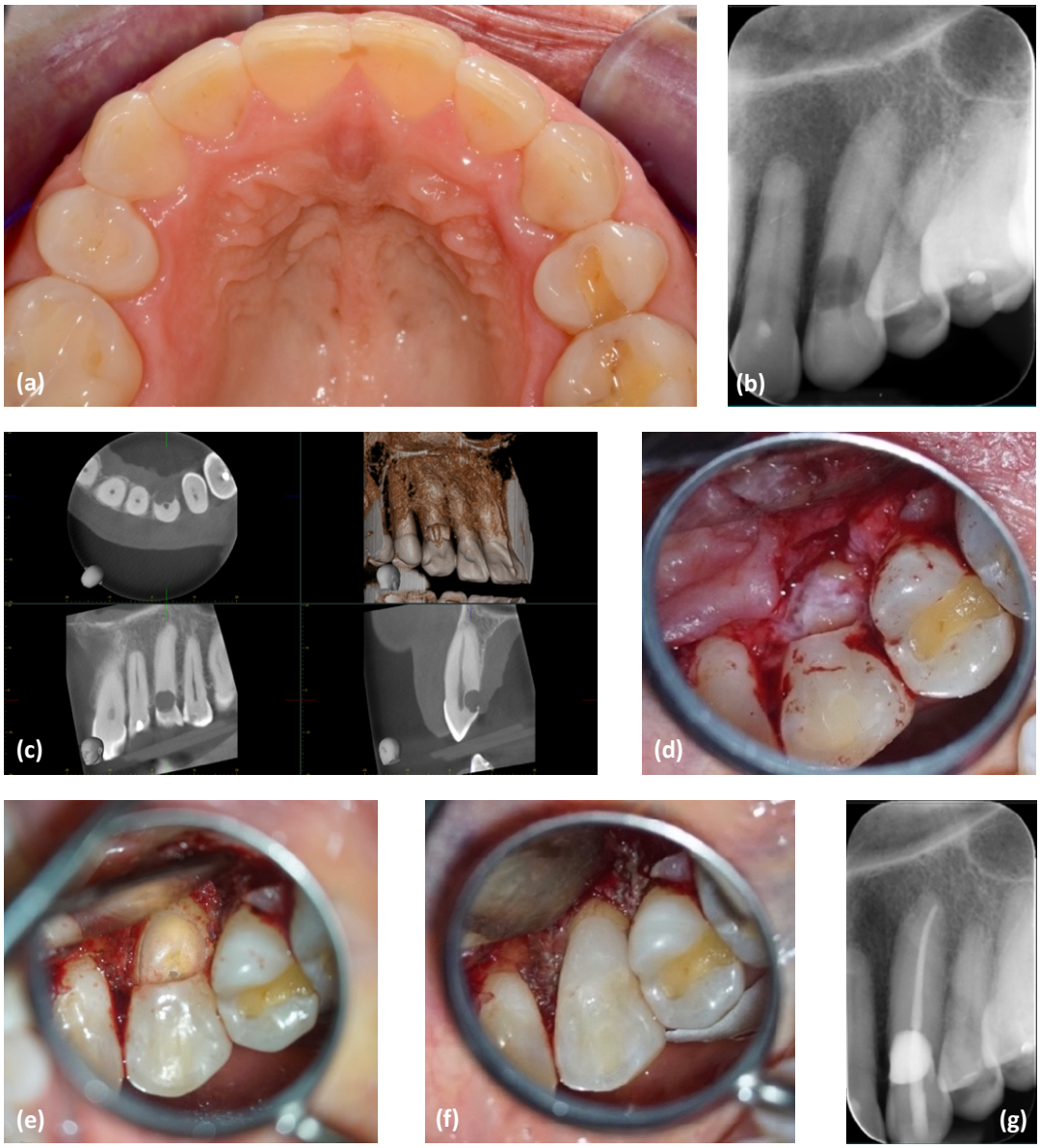

Abbildung 1. (a) Klinisch fällt nur eine leicht entzündete Gingiva palatinal des Zahnes 23 auf. **(b)** Anfangsröntgenbilder mit prominenter intrakoronaler Aufhellung. **(c)** DVT mit einem ausgedehnten Substanzverlust palatinal. **(d)** Situation nach Darstellung des Hartsubstanzdefektes **(e)** Exkavierter Defekt unter Aufklappung. **(f)** Adhäsiv gefüllter Defekt. **(g)** Schlussröntgenaufnahme nach erfolgter Wurzelkanalbehandlung und versorgtem Defekt.

Nach ausführlicher Aufklärung über die Befunde und möglichen Therapieoptionen wurde entschieden, den Defekt von extraradikulär zu versorgen. Angesichts der Grösse des Defekts und der bestehenden Beschwerden war ein abwartendes Vorgehen ausgeschlossen. Zur Reduktion der Operationsdauer sollte vorab die Wurzelkanalbehandlung durchgeführt werden.

Die Wurzelkanalbehandlung erfolgte unter Kofferdam und Operationsmikroskop (OPMI PROergo, Zeiss). Nach der chemomechanischen Aufbereitung des Kanalsystems (ProTaper Gold, Endgrösse F5, Dentsply Sirona) und aktivierter Spülung mit 1 % NaOCl (Hedinger) /9 % HEDP (MedCem) wurde der Kanal mittels warm-vertikaler Technik mit Guttapercha (ProTaper Gold Conform Fit F5, Dentsply Sirona) und Sealer (AH Plus, Dentsply Sirona) gefüllt. Der koronale Verschluss erfolgte adhäsiv (Ceram.X Spectra® ST HV A3, Dentsply Sirona). Vier Wochen später erfolgte die chirurgische Defektversorgung. Nach sulkulärer Inzision palatinal von Zahn 21 bis 26 (Zahn 25 fehlt mit Lückenschluss) wurde ein Mukoperiostlappen mobilisiert. Der Defektbereich wurde freigelegt (Abbildung 1d), und das Resorptionsgewebe vollständig mit Diamant- und Rosenbohrern unter Wasserkühlung entfernt (Abbildung 1e). Die Blutung wurde mit 25%-Aluminiumchloridgel (ViscoStat Clear, Ultradent) getränkten Pellets gestillt. Anschliessend wurde die Kavität adhäsiv mit einem fliessbaren Komposit (SDR© flow +, Dentsply Sirona) gefüllt und sorgfältig poliert (Abbildung 1f). Der Lappen wurde readaptiert und mit resorbierbaren Nähten (5-0 VICRYLTM, Ethicon) fixiert, da die Patientin keine Nachkontrolle zur Nahtentfernung wahrnehmen konnte.

Vier Monate nach der Operation war die Patientin beschwerdefrei. Die Sondierungstiefen palatinal lagen stabil bei 4 mm mit leichter Blutung, jedoch ohne weitere klinische Entzündungszeichen.

Diskussion

Die Diagnose ECR ist oftmals einem Zufallsbefund zu verdanken (30, 32), insbesondere betroffene Eckzähne werden bei einer üblichen Zahngesundheitsuntersuchung übersehen. Diese Arbeit präsentiert mehrere Fallbeispiele von oberen Eckzähnen mit ECR und beleuchtet die damit verbundenen Herausforderungen.

Voraussetzung für die Entwicklung einer ECR ist ein Defekt auf der Wurzeloberfläche. Normalerweise ist das Zahnzement auf der Wurzeloberfläche (wie auch das Dentin an der Wurzelkanalseite) von einer nicht mineralisierten Zementoid- (respektive Prädentin-) Schicht bedeckt (33, 34). Geht diese protektive Schicht verloren, können Osteoklasten an extrazelluläre Proteine, die eine Arginin-Glycin-Asparagin-Aminosäuresequenz (RGD) besitzen, binden. Diese RGD-Peptide finden sich nur auf mineralisierten Oberflächen (35). Dementsprechend werden Osteoklasten davon abgehalten, das nicht mineralisierte Prädentin in der Peripherie des endodontischen Hohlraums zu resorbieren (36). Der Defekt breitet sich deshalb im Wurzeldentin unterminierend lateral und zirkumpulpal aus, sodass die betroffenen Zähne meist lange vital und symptomlos bleiben.

In experimentellen Studien konnten ECR durch kieferorthopädische Kräfte ausgelöst werden (37, 38) und das Ausmass der Resorption korrelierte mit der Zahnbewegung (37, 38). Dies prädisponiert den oberen Eckzahn für solche Läsionen. Nicht selten kommt es insbesondere bei Oberkiefereckzähnen zu Abweichungen vom regelrechten Zahndurchbruch.

Engstand im Front- oder Seitenzahnbereich sind weitere Indikationen für orthodontische Behandlungen. Der Gesamtanteil der Schweizer Bevölkerung, der eine Zahnkorrektur hatte, ist in den letzten 20 Jahren von 23 % auf 34 % gestiegen. Gemäss Angaben des Bundesamtes für Statistik (Datenerhebung vom 2022) gaben 63 % der 15-24-Jährigen und 50% der 25-34-Jährigen an, eine «Zahnspange» zur Zahnstellungskorrektur zu tragen oder getragen zu haben. (39). Zirka ein Drittel (25 % bis 45 %) der von ECR betroffenen Patienten gaben anamnestisch an, eine Zahnkorrektur erhalten zu haben (22, 29, 40).

Charakteristisch für ECR ist die Lage im Zahnhalsbereich - unterhalb des epithelialen Attachments - und das infiltrierende unterminierende Wachstum. Diese Resorption ist charakterisiert durch das Einwachsen von fibrovaskulärem Gewebe im früheren Stadium und fibroossärem Gewebe in späterem Stadium (7, 41). Unbehandelt führt sie zu einem fortschreitenden Zahnhartsubstanzverlust und gefährdet den Zahnerhalt. Ihre Entwicklung ist langsam und die mögliche Ursache liegt beim klinischen Auftreten Jahre zurück. Manchmal breitet sich die ECR nach koronal aus, so kann als erstes Zeichen klinisch eine rötliche Verfärbung der Zahnkrone auffallen, da das stark durchblutete resorptive Gewebe durch die dünne Restsubstanz durchschimmert (pink tooth), siehe (Abbildung 2a).

Abbildung 2. (a) Externe zervikale Resorption eines Zahnes 23 der Klasse 2 mit klinisch auffälliger Zahnkronenverfärbung bukkal («pink spot»), hervorgerufen vom stark durchbluteten Resorptionsgewebe, welches durch die dünne Schmelz-Dentin-Schicht durchschimmert. **(b)** Unauffällige klinische Situation von palatinal. **(c)** Auf dem Zahnfilm zeigt sich eine ausgedehnte Aufhellung im Bereich der Zahnkrone. **(d)** Mittels DVT lässt sich die Ausdehnung des Defektes sowie die Eingangspforte genau erfassen.

Heithersay (11) hat die ECR nach Progredienz und Prognose klassifiziert. Während Läsionen im zervikal-koronalen Bereich mit nur geringfügiger Ausdehnung unter die Crista alveolaris (und guter Zugänglichkeit) noch therapiert werden können, haben tiefer gehende Resorptionen, welche bis deutlich ins zervikale Wurzeldrittel reichen (Klasse 3) oder sogar darüber hinaus (Klasse 4), aufgrund mangelnder Restaurierbarkeit und/oder Stabilität eine fragliche bzw. schlechte Prognose.

Radiologisch zeigt sich die ECR initial als kleine, lokal begrenzte Aufhellung im Dentin. Später imponiert sie als irregulär begrenzte inhomogene Transluzenz (Mottenfrassbild). Der Wurzelkanal respektive die Pulpakammer lässt sich in der Regel von den Resorptionslakunen abgrenzen. Manchmal ist eine zweite Aufnahme aus einer anderen Projektionsrichtung hilfreich. Durch eine hochauflösende, dreidimensionale Aufnahme (DVT) lässt sich die Eintrittspforte der Resorption sowie die genaue Ausdehnung des Defektes präzis bestimmen. Dies erleichtert die Entscheidung, ob der Defekt überhaupt noch adäquat behandelt werden kann. Patel hat hierzu eine speziell an die dreidimensionale Bildgebung angepasste Klassifikation mit entsprechender Behandlungsempfehlung veröffentlicht (42, 43).

Wenn die Diagnose relativ früh gestellt wird (Klasse 1 nach Heithersay), kann die Läsion mit dem stark durchbluteten resorptiven Gewebe ausgeräumt, mit einer entsprechenden Füllungstherapie abgedichtet, und der Zahn vital erhalten werden. Aufgrund der schwierigen Lokalisation bleiben viele Läsionen aber relativ lange unbemerkt und die endodontische Behandlung lässt sich dann wegen der engen Lagebeziehung der Resorptionslakunen zur Pulpa doch oft nicht mehr vermeiden (Klasse 2). So auch im vorliegenden Fallbeispiel: das präoperative DVT zeigt, dass der Resorptionsprozess bereits bis nahe ans Endodont vorgedrungen ist. Trotz Vorliegen einer intakten dünnen Restdentinschicht wäre es kaum möglich gewesen den Defekt von palatinal ohne Pulpaeröffnung zu versorgen. Auch ist es in solchen Fällen technisch einfacher erst die Wurzelkanalbehandlung inkl. Ausschälung/Füllung des Resorptionsdefekts durch die Zugangskavität durchzuführen und in einem zweiten Schritt unter chirurgischer Aufklappung die Defektfüllung noch zu korrigieren. Eine primäre Defektfüllung und sekundäre Wurzelkanalbehandlung bei fortgeschritteneren ECR birgt auch das Risiko für zwischenzeitliche pulpitische Schmerzen. Abbildung 3 zeigt einen Fall einer ebenfalls palatinal liegenden ECR der Klasse 2. Hier erfolgte zuerst die Defektausschälung und -füllung und die Wurzelkanalbehandlung wurde in einer zweiten Sitzung durchgeführt. Wenn die Eintrittspforte klein bzw. noch nicht eingebrochen ist, ist es manchmal auch möglich die Defektfüllung via Zugangskavität zu versorgen und von aussen lediglich zu finieren/polieren. Allerdings ist die Orientierung bzw. Differenzierung zwischen Resorptionsgewebe und Gingiva nahe der Zahnoberfläche schwierig, wie in Abbildung 4 ersichtlich. Hier musste wegen ungenügender Ausschälung von innen, dann doch noch von aussen korrigiert werden.

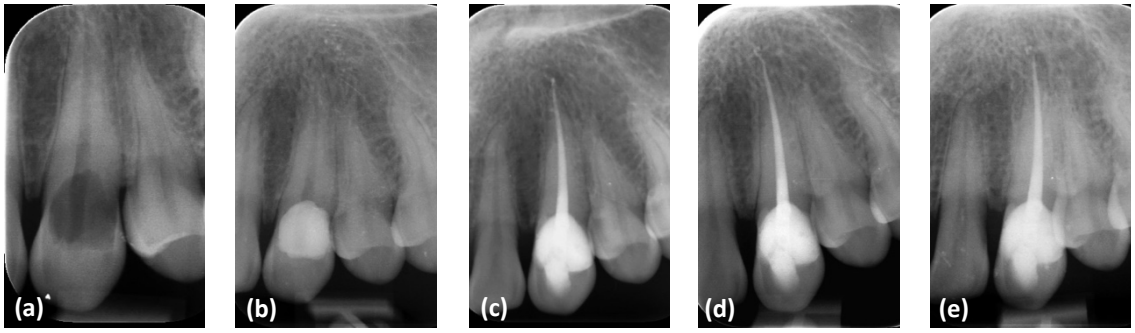

Abbildung 3. Externe zervikale Resorption eines Zahnes 23 eines 33-jährigen Patienten. **(a)** Anfangssituation, **(b)** nach primärer Defektfüllung, **(c)** nach Wurzelkanalbehandlung sowie **(d)** 3 Jahre und **(e)** 8 Jahre nach Therapie.

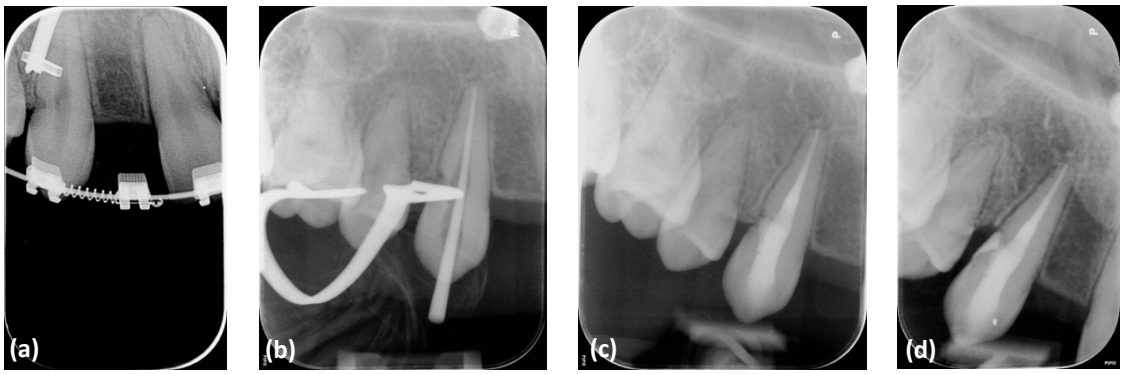

Abbildung 4. Externe zervikale Resorption eines Zahnes 13 nach kieferorthopädischer Distalisierung bei einem 20-jährigen Patienten. **(a)** Situation noch mit KO-Apparatur in situ, **(b)** Kontrollaufnahme vor Wurzelkanalfüllung, **(c)** nach Versuch einer kompletten Ausschälung des Resorptionsdefektes von innen **(d)** nach Korrektur unter Aufklappung.

Abbildung 5 (a-b) zeigt eine junge Patientin ein paar Jahre nach Kieferorthopädie. Hier war die ECR beim Zahn 13 bereits bis zu einer Läsion der Klasse 4 nach Heithersay fortgeschritten. Das DVT wurde angefertigt da der Verdacht bestand, dass der Zahn 14 ebenfalls eine ECR aufweisen könnte. Dies hat sich aber glücklicherweise nicht bestätigt. Im zweiten Fall in der Abbildung 5 (c-d) waren sogar beide Eckzähne von nicht mehr behandelbaren Resorptionsprozessen betroffen.

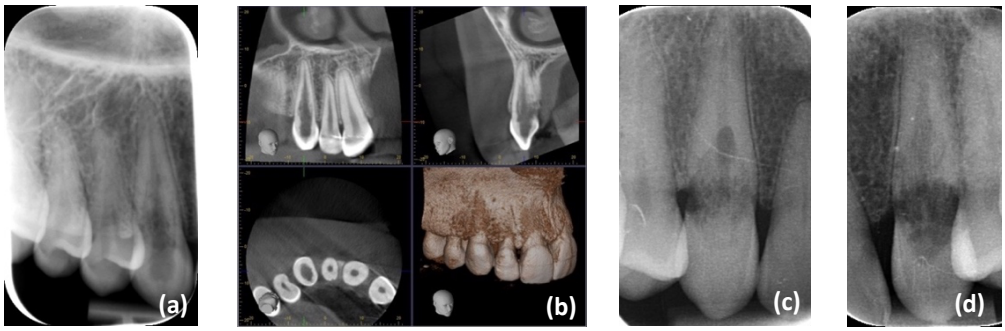

Abbildung 5. Externe zervikale Resorption eines Zahnes 13 der Klasse 4 Darstellung **(a)** auf dem Röntgenfilm, **(b)** im DVT. Externe zervikale Resorption eines Zahnes **(c)** 13 und **(d)** 23 der Klasse 4 einer 39-jährigen Patientin nach Kieferorthopädie in Jugendjahren.

ECR ist ein dynamisch sich entwickelnder Prozess, welcher durch synergistische Effekte zusätzlicher Faktoren beeinflusst wird (11, 22, 30). Dies macht eine gezielte Diagnostik nicht einfach.Im Rahmen einer Neuaufnahme eines Patienten sowie auch in einem Recall wird in gewissen Zeitabständen ein Sensibilitätstest empfohlen. Bei nicht sensiblen Zähnen mit oder ohne bereits vorliegender Wurzelkanalbehandlung ist eine regelmässige radiologische Beurteilung indiziert (44). Die Erstellung von Bite-Wings zur Kariesdiagnostik und radiologischer Nachkontrolle von bestehenden Restaurationen empfiehlt sich je nach Kariesrisiko alle 1-2 Jahre (45-47). Bei Zähnen mit einer Unfallvorgeschichte (betroffen sind i.d.R. die zentralen und lateralen Inzisiven) werden in den ersten 5 Jahren nach Trauma regelmässige Nachkontrollen empfohlen (48). Für Zähne mit ECR ist dieses Vorgehen jedoch nicht ausreichend. Da sie sehr lange Zeit symptomlos funktionieren und auf den CO2-Test positiv reagieren, wird die Diagnose ECR oft eher zufällig und - nicht selten - zu spät für eine zahnerhaltende Therapie gestellt (30, 32). Die Kariesdiagnostik in der Front erfolgt meist nur klinisch, es könnte also sein, dass ECR bei Eckzähnen bei einer Befundaufnahme nicht entdeckt werden, solange das Resorptionsgewebe nicht durch den Schmelz durchschimmert, es zu einem Einbruch in der Krone kommt oder der Zahn dann doch im Spätstadium symptomatisch wird. Es ist daher zu diskutieren, ob bei Patienten nach bekannter umfangreicher kieferorthopädischer Behandlung unter Einhaltung des ALADAIP-Prinzips (**A**s **L**ow **A**s **D**iagnostically **A**cceptable being **I**ndication orientated & **P**atient specific) auch im Front-/Eckzahnbereich (z.B. alle 3 bis 5 Jahre) einzelne zweidimensionale Röntgenbilder zu empfehlen sind, insbesondere wenn eine Kombination aus prädisponierenden Faktoren - wie Kieferorthopädie und Zahntraumata, und parafunktionalen Habits oder Extraktion benachbarter Zähne – vorliegt. Zur individuellen Risikoabschätzung sind Informationen und Unterlagen von der durchgeführten Zahnstellungskorrektur und Traumavorgeschichte wertvoll. ECR können auch erst viele Jahre nach einer traumatischen Verletzung der Wurzeloberfläche oder nach Abschluss einer kieferorthopädischen Behandlung in Erscheinung treten. Lokale hypoxische Bedingungen wurden mit ECR in Verbindung gebracht (41, 49), nicht als primäre Ursache, aber als stimulierender Faktor. Der Einfluss der Okklusion und Plaqueakkumulation auf die Weiterentwicklung und Ausbreitung einer ECR konnte gezeigt werden (22, 49). Bei der Therapie von Zähnen mit ECR sollte daher auch immer diese beiden Faktoren berücksichtigt werden. An dieser Stelle soll explizit darauf hingewiesen werden, dass eine DVT-Aufnahme lediglich indiziert ist, wenn das Einzelzahnröntgenbild keine oder unzureichende Informationen für die Behandlungsplanung und Prognose einer bereits nachgewiesenen ECR bietet (50).

Zusammenfassung und Fazit

Es ist ein zunehmendes Auftreten von ECR festzustellen. In der Literatur wird neben Trauma die kieferorthopädische Behandlung als einer der prädisponierenden Hauptfaktoren für die Entstehung dieser Läsionsform diskutiert. Dieser Fallbericht zeigt die Behandlung eines Oberkiefereckzahnes mit ECR, Jahrzehnte nach kieferorthopädischer Behandlung. Die Schwierigkeiten in der Diagnostik und Therapie wurden anhand von weiteren Fallbeispielen erläutert.

ECR werden sowohl bei jungen wie auch älteren Patienten beobachtet. Da diese Läsionen sehr langsam fortschreiten, ist die genaue Ursache oft nicht einfach zu evaluieren. Es ist zudem wahrscheinlich, dass ein kausaler Pluralismus besteht, also mehrere Faktoren zusammenspielen müssen, damit eine ECR entsteht. Im Praxisalltag wird die Diagnose ECR mangels klinischer Auffälligkeiten oftmals zu spät gestellt. Bei Patienten mit vorausgegangener umfangreicher kieferorthopädischer Behandlung wie zum Beispiel nach Einreihung retinierter Eckzähne oder nach Zahnunfällen sollten nicht nur regelmässig Bite-Wings erstellt, sondern nach Abwägung auch die Front- und Eckzähne periodisch mittels Einzelzahn-film untersucht werden.

Referenzen

1. Aidos H, Diogo P, Santos JM. Root Resorption Classifications: A Narrative Review and a Clinical Aid Proposal for Routine Assessment. Eur Endod J. 2018;3:134-145.
2. Lin S, Moreinos D, Kaufman AY, Abbott PV. Tooth Resorption - Part 1: The evolvement, rationales and controversies of tooth resorption. Dent Traumatol. 2022;38:253-266.
3. Abbott PV, Lin S. Tooth resorption-Part 2: A clinical classification. Dent Traumatol. 2022;38:267-285.
4. Ahmed N, Gopalakrishnan, Mony B, Parthasarthy H. External cervical resorption case report and a brief review of literature. J Nat Sci Biol Med. 2014;5:210-214.
5. Fuss Z, Tsesis I, Lin S. Root resorption--diagnosis, classification and treatment choices based on stimulation factors. Dent Traumatol. 2003;19:175-182.
6. Gold SI, Hasselgren G. Peripheral inflammatory root resorption. A review of the literature with case reports. J Clin Periodontol. 1992;19:523-534.
7. Heithersay GS. Clinical, radiologic, and histopathologic features of invasive cervical resorption. Quintessence Int. 1999;30:27-37.
8. Ne RF, Witherspoon DE, Gutmann JL. Tooth resorption. Quintessence Int. 1999;30:9-25.
9. Tronstad L. Root resorption--etiology, terminology and clinical manifestations. Endod Dent Traumatol. 1988;4:241-252.
10. Patel S, Krastl G, Weiger R et al. ESE position statement on root resorption. Int Endod J. 2023;56:792-801.
11. Heithersay GS. Invasive cervical resorption: an analysis of potential predisposing factors. Quintessence Int. 1999;30:83-95.
12. Huang J, Walsh RM, Witherspoon DE et al. The prevalence, characteristics, and risk factors of external cervical resorption: a retrospective practice-based study. Clin Oral Investig. 2023;27:5595-5604.
13. Brito GMD, Campos PSF, Mariz ACR, Simões D, Machado AW. Invasive cervical resorption of central incisor during orthodontic treatment. Dental Press J Orthod. 2020;25:49-58.
14. Espona J, Roig E, Durán-Sindreu F, Abella F, Machado M, Roig M. Invasive Cervical Resorption: Clinical Management in the Anterior Zone. J Endod. 2018;44:1749-1754.
15. Hiremath H, Yakub SS, Metgud S, Bhagwat SV, Kulkarni S. Invasive cervical resorption: a case report. J Endod. 2007;33:999-1003.
16. Thönen A, Peltomäki T, Patcas R, Zehnder M. Occurrence of cervical invasive root resorption in first and second molar teeth of orthodontic patients eight years after bracket removal. J Endod. 2013;39:27-30.
17. Dao V, Mallya SM, Markovic D, Tetradis S, Chugal N. Reprint of: Prevalence and Characteristics of Root Resorption Identified in Cone-Beam Computed Tomography Scans. J Endod. 2023;49:692-702.
18. Perlea P, Imre M, Nistor CC et al. Occurrence of invasive cervical resorption after the completion of orthodontic treatment. Rom J Morphol Embryol. 2017;58:1561-1567.
19. Matarazzo G, Garret-Bernardine A, Cassabgi G, Gentile T, Galeotti A. A case of Invasive Cervical Root Resorption in a 12 y.o. female patient. Clin Ter. 2020;171:e183-e184.
20. Musilli M, Iuorio MT, Vaia E, Vaia E, Ramaglia L, D'Antò V. Biomechanically and Periodontally-Based Orthodontic Treatment of a Patient with Upper Canine Affected by External Cervical Resorption (ECR): A Case Report. Dent J (Basel). 2023;11:278.
21. Jeng P-Y, Lin L-D, Chang S-H et al. Invasive Cervical Resorption-Distribution, Potential Predisposing Factors, and Clinical Characteristics. J Endod. 2020;46:475-482.
22. Mavridou AM, Bergmans L, Barendregt D, Lambrechts P. Descriptive Analysis of Factors Associated with External Cervical Resorption. J Endod. 2017;43:1602-1610.

23. Patel S, Abella F, Patel K, Lambrechts P, Al-Nuaimi N. Clinical and radiographic features of external cervical resorption - An observational study. Int Endod J. 2023;56:1475-1487.

24. Friedman S. Internal bleaching: long-term outcomes and complications. J Am Dent Assoc. 1997;128 Suppl:51S-55S.

25. Gunst V, Mavridou A, Huybrechts B, Van Gorp G, Bergmans L, Lambrechts P. External cervical resorption: an analysis using cone beam and microfocus computed tomography and scanning electron microscopy. Int Endod J. 2013;46:877-887.

26. Harrington GW, Natkin E. External resorption associated with bleaching of pulpless teeth. J Endod. 1979;5:344-348.

27. von Arx T, Schawalder P, Ackermann M, Bosshardt DD. Human and feline invasive cervical resorptions: the missing link?--Presentation of four cases. J Endod. 2009;35:904-913.

28. Vossoughi R, Takei HH. External cervical resorption associated with traumatic occlusion and pyogenic granuloma. J Can Dent Assoc. 2007;73:625-628.

29. Patel S, Abella F, Patel K, Bakhsh A, Lambrechts P, Al-Nuaimi N. Potential predisposing features of external cervical resorption: An observational study. Int Endod J. 2024

30. Patel S, Mavridou AM, Lambrechts P, Saberi N. External cervical resorption-part 1: histopathology, distribution and presentation. Int Endod J. 2018;51:1205-1223.

31. Heithersay GS. Invasive cervical resorption following trauma. Aust Endod J. 1999;25:79-85.

32. Talpos-Niculescu R-M, Nica L-M, Popa M, Talpos-Niculescu S, Rusu LC. External cervical resorption: Radiological diagnosis and literature (Review). Exp Ther Med. 2021;22:1065.

33. Hammarstrom L, Lindskog S. General morphological aspects of resorption of teeth and alveolar bone. Int Endod J. 1985;18:93-108.

34. Lindskog S, Blomlöf L, Hammarström L. Cellular colonization of denuded root surfaces in vivo: cell morphology in dentin resorption and cementum repair. J Clin Periodontol. 1987;14:390-395.

35. Nakamura I, Takahashi N, Sasaki T, Jimi E, Kurokawa T, Suda T. Chemical and physical properties of the extracellular matrix are required for the actin ring formation in osteoclasts. J Bone Miner Res. 1996;11:1873-1879.

36. Wedenberg C, Lindskog S. Evidence for a resorption inhibitor in dentin. Scand J Dent Res. 1987;95:205-211.

37. Dudic A, Giannopoulou C, Meda P, Montet X, Kiliaridis S. Orthodontically induced cervical root resorption in humans is associated with the amount of tooth movement. Eur J Orthod. 2017;39:534-540.

38. Giannopoulou C, Dudic A, Montet X, Kiliaridis S, Mombelli A. Periodontal parameters and cervical root resorption during orthodontic tooth movement. J Clin Periodontol. 2008;35:501-506.

39. Zahnspange. 2024. Available from: https://www.bfs.admin.ch/asset/de/30385694

40. DeLuca S, Choi A, Pagni S, Alon E. External Cervical Resorption: Relationships between Classification, Treatment, and 1-Year Outcome with Evaluation of the Heithersay and Patel Classification Systems. J Endod. 2023;49:469-477.

41. Mavridou AM, Hauben E, Wevers M, Schepers E, Bergmans L, Lambrechts P. Understanding External Cervical Resorption in Vital Teeth. J Endod. 2016;42:1737-1751.

42. Patel S, Foschi F, Mannocci F, Patel K. External cervical resorption: a three-dimensional classification. Int Endod J. 2018;51:206-214.

43. Patel S, Foschi F, Condon R, Pimentel T, Bhuva B. External cervical resorption: part 2 - management. Int Endod J. 2018;51:1224-1238.

44. European Society of Endodontology. Quality guidelines for endodontic treatment: consensus report of the European Society of Endodontology. Int Endod J. 2006;39:921-930.

45. Gooda SA. 'The prescription and timing of bitewing radiography in the diagnosis and management of dental caries: contemporary recommendations'.[letter]. Br Dent J 1992;172(11):398.

46. Pitts NB, Kidd EA. The prescription and timing of bitewing radiography in the diagnosis and management of dental caries: contemporary recommendations. Br Dent J. 1992;172:225-227.

47. Wenzel A. Bitewing and digital bitewing radiography for detection of caries lesions. J Dent Res. 2004;83 Spec No C:C72-5.

48. Krastl G, Filippi A, Weiger R. Frontzahntrauma: Zahnhartsubstanzverletzungen. Zahnmedizin up2date. 2008;2:519-537.

49. Mavridou AM, Hilkens P, Lambrichts I et al. Is Hypoxia Related to External Cervical Resorption? A Case Report. J Endod. 2019;45:459-470.

50. ARö, DGZMK. S2k- Leitlinie Dentale digitale Volumentomographie. 2022, Available from: https://register.awmf.org/assets/guidelines/083-005l_S2k_Dentale-digitale-Volumentomographie-DVT_2023-02_1.pdf