SWISS DENTAL JOURNAL SSO

Science and Clinical Topics

ISSN 2296-6498
swissdentaljournal.org

Clinical Topic

Autologe Thrombozyten-Konzentrate in der regenerativen Zahnmedizin – reif für die Praxis? Eine zusammenfasssende Literaturübersicht

Teil II – Klinische Anwendung: Fokus regenerative Zahnmedizin

Accepted: November 27, 2023
DOI: 10.61872/sdj-2024-05-03
2024, Vol. 134
CC BY-ND 4.0

Oliver P. Ernst [1,2*], Liza L. Ramenzoni [1], Patrick R. Schmidlin[1]
[1] Klinik für Zahnerhaltung und Präventivzahnmedizin, Bereich für Parodontologie und Peri-implantäre Erkrankungen, Zentrum für Zahnmedizin, Universität Zürich, Zürich, Schweiz
[2] Privatpraxis, Zürich, Schweiz

*Correspondence: Dr. Oliver Ernst, Klinik für Zahnerhaltung und Präventivzahnmedizin, Plattenstrasse 11, 8032 Zürich. Telephone number: ++41 44 634 34 17, email: oglio@gmx.ch

Keywords
Autologe Plättchenkonzentrate, Autologe Thrombozytenkonzentrate, Plasma rich in growth factors, Platelet rich fibrin, Regeneration

Zusammenfassung

Die klinische Anwendung von plättchenreichem Fibrin (PRF) bzw. „Plasma rich in Growth Factors“ (PRGF®) in der regenerativen Zahnmedizin wurde über die letzten zwei Jahrzehnte ausführlich untersucht und belegt und bietet unter anderem diverse Vorteile für die regenerative Parodontaltherapie, bei der Versorgung der Extraktionsalveole im Sinne einer Alveolarkammprophylaxe oder einer Unterstützung der Wundheilung, im Rahmen der Implantologie inklusive der gesteuerten Knochenregeneration sowie beim oralchirurgischen Defektmanagement.
Für die Wundheilung im Bereich Gingiva und Weichgewebe scheinen die Vorteile der PRF-Applikation relativ klar belegt, was auch in systematischen Übersichtsarbeiten bestätigt wurde. Weniger klar sind die Effekte im Zusammenhang mit der knöchernen Regeneration, wo die Heterogenität bzgl. verschiedener PRF-Protokolle, Indikationen und Applikationsformen einen systematischen Vergleich oft erschwert. Dennoch sind verschiedene Hinweise vorhanden, dass autologe Plättchenkonzentrate einen positiven Einfluss auch für das Hartgewebe bzw. dessen Regeneration aufweisen können.
Um aussagekräftige Vergleiche im Sinne von Übersichtsarbeiten zu ermöglichen, ist für alle zukünftigen Studien eine präzise Dokumentation des PRF-Protokolls gefordert.

Abstract

Autologous platelet concentrates in regenerative dentistry – A narrative literature review Part II: clinical application of PRF in periodontology and implantology

The clinical impact of platelet-rich fibrin (PRF) and plasma rich in growth factors (PRGF®) respectively has been studied extensively in the field of regenerative dentistry during the last two decades. Literature supports evidence for additional benefits in regenerative periodontal therapy, alveolar ridge preservation, management of extraction sockets, implantology including guided bone regeneration as well as defect management in oral surgery.
Regarding gingival wound healing and soft tissue regeneration, there is sufficient evidence for their positive effects which have been confirmed in several systematic reviews.
The effects seem less clear in conjunction with osseous regenerative treatments, where the inter-study heterogenity in terms of different PRF-protocols, indications and application forms might hinder a systematic comparison. Nevertheless there is evidence that PRF might have beneficial effects on hard-tissue or its regeneration respectively.
For being able to facilitate conclusions in systematic reviews, precise reporting of the used PRF-protocols is mandatory for future (clinical) research in the field of autologous platelet concentrates.

Einleitung

Im ersten Teil dieser Arbeit wurde auf die Grundlagen und die theoretischen Aspekte, welche die Herstellung der verschiedenen PR(G)F Produkte betreffen, eingegangen.
Im zweiten Teil wird auf die aktuelle Evidenz zu den jeweiligen klinischen Anwendungen hingewiesen und es werden gewisse Formen der Applikation illustriert.
Weiterhin soll das Missverständnis ausgeräumt werden, dass PR(G)F etablierte Therapiemethoden verdrängen könnte; hingegen soll das Potential von autologen Plättchenkonzentraten als klinisch signifikantes Adjuvans beschrieben werden. Ein beträchtlicher Teil der Forschung beschäftigt sich nämlich mit der Verbesserung bereits etablierter Methoden und/oder Biomaterialien durch den Einsatz von PRF. Im Folgenden werden einige klinische Anwendungen und die Möglichkeiten und Grenzen der Technik gemäss aktueller Datenlage für die interessierten Praktikerinnen und Praktiker zusammenfassend beschrieben.
Im Voraus ist zu erwähnen, dass die im ersten Teil beschriebene Variabilität bezüglich den Herstellungsparametern einen Vergleich von verschiedenen Studien im Sinne einer systematischen Übersichtsarbeit – unabhängig von der Fragestellung – oft erschwert.

Versorgung der Extraktionsalveole

Die alveolare Kieferkammprophylaxe (alveolar ridge preservation) wird durchgeführt, um die unvermeidbare Volumenschrumpfung des processus alveolaris nach Zahnextraktion zu minimieren. Sowohl die alleinige PRGF-Applikation (DEL FABBRO ET AL. 2019), als auch die Versorgung mit PRF (MIRON ET AL. 2021a; AL-MAAWI ET AL. 2021) verringert im Vergleich zur spontanen Wundheilung (d.h. Koagulum alleine oder Versorgung der Alveole mit einem Drain) signifikant die postoperativen Beschwerden, beschleunigt die gingivale Wundheilung und reduziert die postextraktionelle Volumenschrumpfung. Letzteres scheint aber nicht in demselben Ausmass wie bei einer klassischen Kieferkamm-Erhaltung mit Knochenersatzmaterialien (KEM) und Kollagenmembran realisierbar zu sein (MIRON ET AL. 2021a). Allerdings kann das etablierte Therapieverfahren durch die zusätzliche Anwendung von PRF bezüglich Wundheilung weiter verbessert werden (Abb. 1 und 2): Gerade in Alveolen, welche mit einem Gemisch aus KEM (zum Beispiel deproteinisiertes bovines Knochenersatzmaterial) und PRF augmentiert bzw. erhalten wurden, zeigte eine retrospektive Analyse weniger postoperative Schmerzen und eine schnellere gingivale Heilung mit grösserer Schleimhautdicke im Vergleich zu den alleine mit KEM versorgten Alveolen (DE ANGELIS ET AL. 2019). Eine prospektive Vergleichsstudie zeigte teils signifikant weniger horizontale Volumenschrumpfung sechs Monate nach Extraktion, wenn zusätzlich zur Versorgung mit demineralisiertem, gefriergetrocknetem allogenen Knochen (DFDBA) und einer Kollagenmembran noch PRF zum Augmentat beigemischt wurde (THAKKAR ET AL. 2016). Eine andere Studie konnte grundsätzlich diesen Effekt für die Kombination von A-PRF und gefriergetrocknetem allogenem Spenderknochen (FDBA) aufzeigen, obwohl der Trend das statistische Signifikanzniveau nicht erreichte. Ebenso wurde 15 Wochen nach Extraktion mehr vitaler Knochen in den Kieferkammregionen gefunden, welche mit den PRF-assistierten Verfahren erhalten wurden (CLARK ET AL. 2018).
Ob die Unterschiede bezüglich Volumenerhalt des Kieferkamms klinische Relevanz haben, bleibt Gegenstand bzw. Frage weiterer Forschung; eindeutiger ist, dass die Verbesserung der

sekundären Parameter (Schmerzreduktion, beschleunigte Wundheilung) einerseits die Patientenakzeptanz steigern oder verbessern mag, andererseits gerade in Risikopatienten einen klinischen Benefit im Sinne einer Reduktion folgereicher Komplikationen liefert, wie es für die Medikamenten-assoziierten Osteonekrose des Kiefers (MRONJ) beschrieben wurde (MIRANDA ET AL. 2021).
Im selben Kontext scheint auch die systematische Übersichtsarbeit interessant, welche Patienten nach Extraktion von unteren Weisheitszähnen und Versorgung der Alveolen mit PRF vs. alternative Versorgungen untersuchte: Neben Verbesserung diverser Parameter während der Heilungsphase wurde auch ein vermindertes Risiko für die Komplikation einer Alveolitis in der Metaanalyse bestätigt (XIANG ET AL. 2019).
Ausserdem scheint die alleinige PRF-Applikation in der Extraktionsalveole generell ein deutlich positives Kosten-Nutzen-Verhältnis aufzuweisen; insbesondere für Fälle, wo maximaler Knochenerhalt nicht im Vordergrund steht, dafür eine ungestörte und komplikationsfreie Wundheilung (Abb. 3).

Regenerative Parodontalbehandlung

Primäres Ziel der Parodontitistherapie ist die Reduktion der Entzündung und der Sondierungstiefe; dabei ist, wenn möglich, eine Regeneration im Sinne von neu gewonnenem klinischem Attachment (CAL) bei möglichst wenig Rezession des parodontalen Gewebes erwünscht.
Ein Vergleich der zusätzlichen Applikation von PRF mit der alleinigen offenen Reinigung nach Lappenbildung zeigte im Rahmen systematischer Übersichtsarbeiten signifikante Vorteile bezüglich der knöchernen Regeneration bzw. des neu gewonnenen Attachments, wenn PRF in Form einer Membran zusätzlich zur offenen Reinigung in infraossären Defekten (MIRON ET AL. 2021B) aber auch mandibulärer Grad-II Furkationen (TARALLO ET AL. 2020) angewendet wurde.
Diese Vorteile einer adjuvanten PRF-Applikation konnten auch für die nicht-chirurgische Parodontitistherapie (d.h. Scaling and Root Planing) nachgewiesen werden (Abb. 4). Die Applikation von partikularisierten Membranen in die parodontalen Taschen führte in einer randomisierten Studie zu einer signifikant höheren Taschenreduktion, sowie mehr CAL-Gewinn bei weniger postoperativen Rezessionen (ÖZCAN ET AL. 2021).
Andererseits kann die unterstützende PRF-Applikation gerade bei der regenerativen Parodontalchirurgie auch den bisher etablierten Verfahren mit anderen Biomaterialien gegenübergestellt werden: Dabei konnte in infraossären Knochendefekten für die Kombinationstherapie von PRF und Knochenersatzmaterial (Abb. 5) signifikant bessere Resultate bezüglich des gewonnenen Attachments gefunden werden; dies einerseits im Vergleich zur alleinigen PRF-Applikation (LEKOVIC ET AL. 2012) aber auch im Vergleich zur alleinigen Anwendung von DBBM (LIU ET AL. 2021). Eine zusätzliche Anwendung von PRF zur Applikation von Schmelzmatrixderivaten (EMD) scheint hingegen keine messbaren klinischen Vorteile zu bringen (AYDEMIR-TURKAL ET AL. 2016). Weiter konnten zwei randomisierte kontrollierte Studien keine signifikanten Unterschiede zwischen der alleinigen Anwendung von PRF bzw. EMD zur Behandlung von infraossären Knochentaschen zeigen, was die klinischen Parameter betrifft (GUPTA ET AL. 2014; CSIFÓ-NAGY ET AL. 2021).

Mukogingivalchirurgie

Bezüglich Rezessionsdeckungen zeigt eine Meta-analyse von 8 Studien, dass im Hinblick auf das Ausmass der Wurzeldeckung ein koronaler Verschiebelappen mit PRF ebenfalls bessere Resultate zeigte als der alleinige Verschiebelappen (LI ET AL. 2019). Eine PRF-Applikation unter dem Verschiebelappen führt zu vergleichbaren klinischen Resultaten wie EMD (JANKOVIC ET AL. 2010), was die Quantität der Wurzeldeckung betrifft.
Die Anwendung eines Bindegewebstransplantats vom Gaumen in Kombination mit einem Verschiebelappen bleibt jedoch weiterhin der Goldstandard, sowohl in Bezug auf Wurzeldeckung als auch auf Gewinn an Breite der keratinisierten Gingiva (MIRON ET AL. 2020).
Diesbezüglich wurde die Versorgung der palatinalen Donorstelle für Weichgewebs-Transplantate in systematischen Übersichtsarbeiten untersucht: Die Applikation von PRF zeigte dabei signifikant weniger postoperative Schmerzen und eine schnellere Wundheilung im Vergleich zu alternativen Versorgungsmodalitäten (MEZA-MAURICIO ET AL. 2021). (Abb. 7)

Implantologie

Implantate, welche mit PRF vorbehandelt wurden, zeigten eine signifikant schnellere knöcherne Einheilung (STRAUSS ET AL. 2018). Zwar sollte die klinische Relevanz dieses Resultats für einen Standardfall in Frage gestellt werden, es zeigt aber dennoch das biologische Potential von PRF auf.
Bei der lateralen Sinusbodenelevation mit gleichzeitiger Implantation konnten vertikale Knochengewinne mit PRF alleine bis zu 10 mm aufgezeigt werden (SIMONPIERI ET AL. 2011). Ebenfalls in Bezug auf die Sinusbodenelevation konnten mehrere Studien, welche die Auswirkungen von PRF auf die knöcherne Regeneration histologisch untersuchten, in den Trepan-Proben zum Zeitpunkt der Implantation eine signifikant grössere Menge an neugebildetem Knochen feststellen, wenn die Kieferhöhlen mit einem Gemisch aus DBBM und PRF augmentiert wurden, anstatt nur mit DBBM alleine (PICHOTANO ET AL. 2019; CASTRO ET AL. 2017). Allerdings war dieser Effekt in der Metaanalyse der entsprechenden jüngsten systematischen Übersichtsarbeit nicht statistisch signifikant (FUJIOKA-KOBAYASHI ET AL. 2021).
Gleichwertige Resultate im Hinblick auf alle untersuchten Parameter wurden gefunden, wenn das laterale Fenster bei direkter Sinusbodenelevation mit PRF-Membranen anstatt mit Kollagenmembranen abgedeckt wurde (GASSLING ET AL. 2013).
Diverse Fallberichte dokumentieren die zusätzliche Anwendung von PRF in weiteren Indikationsbereichen der Implantologie, wie z.B. der Stabilisierung des Knochenersatzmaterials bei der Sofortimplantation oder Anwendungen bei Wiedereröffnungsoperationen.

Gesteuerte Knochenregeneration

Was die Regeneration von atrophierten Kieferkämmen betrifft, kamen die systematischen Übersichtsarbeiten zu keinen klaren Aussagen. Zu gross ist die Heterogenität der Daten der inkludierten Studien (FUJIOKA-KOBAYASHI ET AL. 2021).

Primär ist zu erwähnen, dass die PRF-Membran typischerweise eine Degradationszeit von 7 bis 10 Tagen aufweist. So ist sie zwar ideal geeignet, um die Weichgewebe-Heilung oder die initiale Knochenheilung zu unterstützen, kann aber nicht die Barrierefunktion einer Kollagenmembran übernehmen oder ersetzen, welche klinisch oftmals nach einer Standzeit von mehreren Wochen verlangt.
Der bereits im ersten Teil der Übersicht erwähnte PRF-Knochenblock wurde in zahlreichen Falldokumentationen beschrieben: Eine Publikation untersuchte den horizontalen Knochengewinn in der atrophierten Maxilla nach multipler Implantation mit simultaner Augmentation und kam auf einen Gewinn von knapp über 3 mm (CARAMÊS ET AL. 2022). Allerdings wurden direkt postoperativ zusätzliche 1.5 mm gemessen, was auf die mit der Resorption des PRF verbundene Schrumpfung zurückzuführen war. Diese bringt in der klassischen GBR mehrere Kompromisse mit sich, welche nach der Meinung der Autoren diese Modalität wieder in Frage stellen.
Dennoch hat PRF auch für die Knochenregeneration ein nicht zu unterschätzendes Potential, sowohl in flüssiger Form für die Anreicherung von KEM mit Wachstumsfaktoren (Abb. 8), als auch in Form der Membran (Abb. 9), welche nicht nur die Weichgewebeheilung unterstützen kann: Für autologe onlay-grafts (Knochenblöcke) in der anterioren Maxilla konnte beispielsweise eine verminderte Resorption über einen Zeitraum von 4 Monaten aufgezeigt werden, wenn diese mit PRF- anstelle von Kollagenmembranen abgedeckt wurden (MOUSSA ET AL. 2016).
Neuere Protokolle für plasmastabilisierte Knochenaugmentate sind klinisch beschrieben und in Anwendung, sind aber noch nicht in hohem Ausmass durch die Literatur unterstützt.

Oralchirurgisches Defektmanagement

Für die Oralchirurgie relevante Anwendungen sind ebenfalls zahlreich: Es existieren diverse Fallberichte, wo knöcherne Defekte im Rahmen einer Zystektomie oder einer Wurzelspitzenresektion mit PR(G)F versorgt wurden.
Für Patienten folgereich, da oft mit chirurgisch resektiven Eingriffen verbunden, ist das Auftreten bzw. die Komplikation einer MRONJ. Was die Therapie dieser Entität angeht, konnte eine Übersichtsarbeit einen positiven Effekt einer adjuvanten PRF-Applikation nachweisen (CANO-DURÁN ET AL. 2017). Für die MRONJ Prävention nach Zahnextraktion bei Risikopatienten existiert eine retrospektive Arbeit, welche auf die Vorteile bei exzellentem Kosten-Nutzen-Verhältnis hinweist (MIRANDA ET AL. 2021).

Ausblick

Für die nahe Zukunft ist zu erwarten, dass die Anwendung auch in der Schweiz eine zunehmende Verbreitung erfahren wird. Bei baldiger Einführung einer Position für die Blutentnahme bzw. für die Herstellung von PR(G)F im neuen Tarif 222 dürfte auch für die Allgemeinpraktikerinnen und -Praktiker die Hürde kleiner sein, sich mit dem Thema auseinanderzusetzen und die zur Umsetzung in der Praxis nötigen Schritte einzuleiten.
Was die Lehre betrifft, so sind die Anforderungen in Bezug auf die zunehmende Komplexität des Themas ebenfalls nicht zu unterschätzen. Für Behandelnde, die nur begrenzt Raum und Zeit hat, sich mit dem Thema auseinanderzusetzen, bedeutet dies, dass eine solide Ausbildung vor dem routinemässigen Einsatz genauso erstrebenswert ist, wie in Bezug auf andere

Themengebiete und dass das Fortbildungsangebot hier nicht ausschliesslich über die Industrie laufen sollte.
Klinisch sind neben den bereits erwähnten Anwendungsgebieten zwei neuere Modalitäten in Erforschung und vielversprechend: Einerseits könnten neue Protokolle zur offenen Wundheilung auch nach grösseren Operationen wie Knochenregenerationen oder gewissen oralchirurgischen Eingriffen für Behandler und Patienten diverse Vorteile mit sich bringen.
Andererseits existieren inzwischen Protokolle für hitzestabilisierte PRF-Produkte, welche somit länger in situ verbleiben und ihre Wirkung über einen längeren Zeitraum entfalten. Sie werden unter anderem in der ästhetischen Chirurgie als Alternative zu hyaluronsäurebasierten dermalen Füllern angewendet. Es wurden Fälle beschrieben, wo mit dieser Technik auch interdentale Papillen nichtchirurgisch partiell regeneriert wurden.
Für die Forschung wurden schon vor einiger Zeit präzise Angaben der PRF-Protokolle inkl. Rapportieren möglichst aller Parameter und verwendeten Materialien gefordert. Dies nicht nur, um die Transparenz zu erhöhen, sondern auch um spätere systematische Übersichtsarbeiten überhaupt zu ermöglichen. Diese Forderung ist nach wie vor aktuell und richtet sich an alle involvierten Forscher und Kliniker (GHANAATI ET AL. 2019).
Ob die Anwendung von PR(G)F nach bestimmten chirurgischen Eingriffen die prophylaktische Antibiotika-Gabe ersetzen kann, bleibt momentan unklar, u.a. auch, weil die Abgabe in der täglichen Praxis nicht immer mit den Richtlinien übereinstimmt.

Schlussfolgerungen

Zumal die Anwendung von PR(G)F in der regenerativen Zahnmedizin vielseitig und die Indikationen bzw. die möglichen Kombinationen mit Biomaterialien und/oder anderen Therapiemodalitäten zahlreich sind, sowie die Investitions- und Unterhaltskosten vergleichsweise eher tief, scheint die Anwendung in der Praxis für die chirurgisch tätigen Behandlerinnen und Behandler interessant. Während die Evidenz für die Applikation in der Weichgewebechirurgie bzw. -regeneration weitgehend signifikante Vorteile aufzeigt, so ist bzgl. der knöchernen Regeneration noch abzuwarten, bis Evidenz auf höchstem Niveau im Sinne von systematischen Übersichtsarbeiten klare Resultate liefert. Die verschiedenen Behandlungsmodalitäten unter Einbezug von PR(G)F Produkten werden stets weiterentwickelt und vielversprechende Protokolle werden derzeit in Studien geprüft. Dabei sind präzise Fragestellungen in den systematischen Übersichtsarbeiten sowie einheitlichere Parameter bzgl. der Herstellung gefordert, um Vergleiche überhaupt sinnvoll zu machen.

Referenzen

AL-MAAWI S, BECKER K, SCHWARZ F, SADER R, GHANAATI S. Efficacy of platelet-rich fibrin in promoting the healing of extraction sockets: a systematic review. Int J Implant Dent. 2021 Dec 19;7(1):117

AYDEMIR TURKAL H, DEMIRER S, DOLGUN A, KECELI HG. Evaluation of the adjunctive effect of platelet-rich fibrin to enamel matrix derivative in the treatment of intrabony defects. Six-month results of a randomized, split-mouth, controlled clinical study. J Clin Periodontol. 2016 Nov;43(11):955-964

CANO-DURÁN JA, PEÑA-CARDELLES JF, ORTEGA-CONCEPCIÓN D, PAREDES-RODRÍGUEZ VM, GARCÍA-RIART M, LÓPEZ-QUILES J. The role of Leucocyte-rich and platelet-rich fibrin (L-PRF) in the treatment of the medication-related osteonecrosis of the jaws (MRONJ). J Clin Exp Dent. 2017 Aug 1;9(8):e1051-e1059

CARAMÊS JMM, VIEIRA FA, CARAMÊS GB, PINTO AC, FRANCISCO HCO, MARQUES DNDS. Guided bone regeneration in the edentulous atrophic maxilla using deproteinized bovine bone mineral (DBBM) combined with platelet-rich fibrin (PRF)-A prospective study. J Clin Med. 2022 Feb 8;11(3):894

CASTRO AB, MESCHI N, TEMMERMAN A, PINTO N, LAMBRECHTS P, TEUGHELS W, QUIRYNEN M. Regenerative potential of leucocyte- and platelet-rich fibrin. Part B: sinus floor elevation, alveolar ridge preservation and implant therapy. A systematic review. J Clin Periodontol. 2017 Feb;44(2):225-234

CLARK D, RAJENDRAN Y, PAYDAR S, HO S, COX D, RYDER M, DOLLARD J, KAO RT. Advanced platelet-rich fibrin and freeze-dried bone allograft for ridge preservation: A randomized controlled clinical trial. J Periodontol. 2018 Apr;89(4):379-387

CSIFÓ-NAGY BK, SÓLYOM E, BOGNÁR VL, NEVELITS A, DŐRI F. Efficacy of a new-generation platelet-rich fibrin in the treatment of periodontal intrabony defects: a randomized clinical trial. BMC Oral Health. 2021 Nov 15;21(1):580

DE ANGELIS P, DE ANGELIS S, PASSARELLI PC, LIGUORI MG, MANICONE PF, D'ADDONA A. Hard and soft tissue evaluation of different socket preservation procedures using leukocyte and platelet-rich fibrin: A retrospective clinical and volumetric analysis. J Oral Maxillofac Surg. 2019 Sep;77(9):1807-1815

DEL FABBRO M, PANDA S, TASCHIERI S. Adjunctive use of plasma rich in growth factors for improving alveolar socket healing: A systematic review. J Evid Based Dent Pract. 2019 Jun;19(2):166-176

FUJIOKA-KOBAYASHI M, MIRON RJ, MORASCHINI V, ZHANG Y, GRUBER R, WANG HL. Efficacy of platelet-rich fibrin on bone formation, part 2: Guided bone regeneration, sinus elevation and implant therapy. Int J Oral Implantol (Berl). 2021 Aug 20;14(3):285-302

GASSLING V, PURCZ N, BRAESEN JH, WILL M, GIERLOFF M, BEHRENS E, AÇIL Y, WILTFANG J. Comparison of two different absorbable membranes for the coverage of lateral osteotomy sites in maxillary sinus augmentation: a preliminary study. J Craniomaxillofac Surg. 2013 Jan;41(1):76-82

GHANAATI S, MOURÃO CF, ADAM EH, SADER R, ZADEH HH, AL MAAWI S. The role of centrifugation process in the preparation of therapeutic blood concentrates: Standardization of the protocols to improve reproducibility. Int J Growth Factors Stem Cells Dent 2019;2:41 4

GUPTA SJ, JHINGRAN R, GUPTA V, BAINS VK, MADAN R, RIZVI I. Efficacy of platelet-rich fibrin vs. enamel matrix derivative in the treatment of periodontal intrabony defects: a clinical and cone beam computed tomography study. J Int Acad Periodontol. 2014 Jul;16(3):86-96

JANKOVIC S, ALEKSIC Z, MILINKOVIC I, DIMITRIJEVIC B. The coronally advanced flap in combination with platelet-rich fibrin (PRF) and enamel matrix derivative in the treatment of gingival recession: a comparative study. Eur J Esthet Dent. 2010 Autumn;5(3):260-73

LEKOVIC V, MILINKOVIC I, ALEKSIC Z, JANKOVIC S, STANKOVIC P, KENNEY EB, CAMARGO PM. Platelet-rich fibrin and bovine porous bone mineral vs. platelet-rich fibrin in the treatment of intrabony periodontal defects. J Periodontal Res. 2012 Aug;47(4):409-17

LI R, LIU Y, XU T, ZHAO H, HOU J, WU Y, ZHANG D. The additional effect of autologous platelet concentrates to coronally advanced flap in the treatment of gingival recessions: A systematic review and meta-analysis. Biomed Res Int. 2019 Jul 25;2019:2587245

LIU K, HUANG Z, CHEN Z, HAN B, OUYANG X. Treatment of periodontal intrabony defects using bovine porous bone mineral and guided tissue regeneration with/without platelet-rich fibrin: A randomized controlled clinical trial. J Periodontol. 2021 Nov;92(11):1546-1553

MEZA-MAURICIO J, FURQUIM CP, GELDRES A, MENDOZA-AZPUR G, RETAMAL-VALDES B, MORASCHINI V, FAVERI M. Is the use of platelet-rich fibrin effective in the healing, control of pain, and postoperative bleeding in the palatal area after free gingival graft harvesting? A systematic review of randomized clinical studies. Clin Oral Investig. 2021 Jul;25(7):4239-4249

MIRANDA M, GIANFREDA F, RAFFONE C, ANTONACCI D, PISTILLI V, BOLLERO P. The role of platelet-rich fibrin (PRF) in the prevention of medication-related osteonecrosis of the jaw (MRONJ). Biomed Res Int. 2021 May 13;2021:4948139

MIRON RJ, MORASCHINI V, DEL FABBRO M, PIATTELLI A, FUJIOKA-KOBAYASHI M, ZHANG Y, SAULACIC N, SCHALLER B, KAWASE T, COSGAREA R, JEPSEN S, TUTTLE D, BISHARA M, CANULLO L, ELIEZER M, STAVROPOULOS A, SHIRAKATA Y, STÄHLI A, GRUBER R, LUCACIU O, AROCA S, DEPPE H, WANG HL, SCULEAN A. Use of platelet-rich fibrin for the treatment of gingival recessions: a systematic review and meta-analysis. Clin Oral Investig. 2020 Aug;24(8):2543-2557

MIRON RJ, FUJIOKA-KOBAYASHI M, MORASCHINI V, ZHANG Y, GRUBER R, WANG HL. Efficacy of platelet-rich fibrin on bone formation, part 1: Alveolar ridge preservation. Int J Oral Implantol (Berl). 2021 May 12;14(2):181-194

MIRON RJ, MORASCHINI V, FUJIOKA-KOBAYASHI M, ZHANG Y, KAWASE T, COSGAREA R, JEPSEN S, BISHARA M, CANULLO L, SHIRAKATA Y, GRUBER R, FERENC D, CALASANS-MAIA MD, WANG HL, SCULEAN A. Use of platelet-rich fibrin for the treatment of periodontal intrabony defects: a systematic review and meta-analysis. Clin Oral Investig. 2021 May;25(5):2461-2478

MOUSSA M, EL-DAHAB OA, EL NAHASS H. Anterior maxilla augmentation using palatal bone block with platelet-rich fibrin: A controlled trial. Int J Oral Maxillofac Implants. 2016 May-Jun;31(3):708-1

ÖZCAN E, SAYGUN I, KANTARCI A, ÖZARSLANTÜRK S, SERDAR MA, ÖZGÜRTAŞ T. The effects of a novel non-invasive application of platelet-rich fibrin on periodontal clinical parameters and gingival crevicular fluid transforming growth factor-β and collagen-1 levels: A randomized, controlled, clinical study. J Periodontol. 2021 Sep;92(9):1252-1261

PICHOTANO EC, DE MOLON RS, DE SOUZA RV, AUSTIN RS, MARCANTONIO E, ZANDIM-BARCELOS DL. Evaluation of L-PRF combined with deproteinized bovine bone mineral for early implant placement after maxillary sinus augmentation: A randomized clinical trial. Clin Implant Dent Relat Res. 2019 Apr;21(2):253-262

SIMONPIERI A, CHOUKROUN J, DEL CORSO M, SAMMARTINO G, DOHAN EHRENFEST DM. Simultaneous sinus-lift and implantation using microthreaded implants and leukocyte- and platelet-rich fibrin as sole grafting material: a six-year experience. Implant Dent. 2011 Feb;20(1):2-12

STRAUSS FJ, STÄHLI A, GRUBER R. The use of platelet-rich fibrin to enhance the outcomes of implant therapy: A systematic review. Clin Oral Implants Res. 2018 Oct;29 Suppl 18(Suppl Suppl 18):6-19

TARALLO F, MANCINI L, PITZURRA L, BIZZARRO S, TEPEDINO M, MARCHETTI E. Use of platelet-rich fibrin in the treatment of grade 2 furcation defects: Systematic review and meta-analysis. J Clin Med. 2020 Jul 3;9(7):2104

THAKKAR DJ, DESHPANDE NC, DAVE DH, NARAYANKAR SD. A comparative evaluation of extraction socket preservation with demineralized freeze-dried bone allograft alone and along with platelet-rich fibrin: A clinical and radiographic study. Contemp Clin Dent. 2016 Jul-Sep;7(3):371-6

XIANG X, SHI P, ZHANG P, SHEN J, KANG J. Impact of platelet-rich fibrin on mandibular third molar surgery recovery: a systematic review and meta-analysis. BMC Oral Health. 2019 Jul 25;19(1):163Mehr als 6 Autoren: nur die ersten 3 listen, dann et al.

Abbildungen:

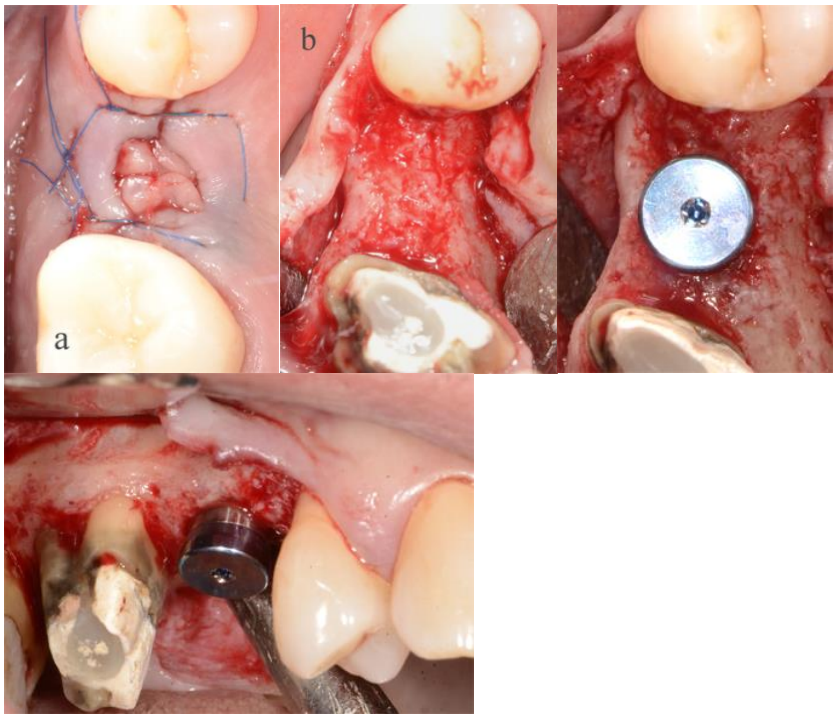

Abbildung 1. Kombinierte, auf Knochen- und Weichgewebeniveau durch PRF unterstützte Kammprophylaxe nach Extraktion eines oberen Prämolaren

1a: Verschluss der verbleibenden Alveolenöffnung durch PRF-Membranen
1b: Eröffnung bei Implantation: qualitativ und quantitativ suffizientes Knochenangebot
1c: Ausreichend bukkaler Knochen nach Implantation ohne zusätzliche Augmentation
1d: Hybridimplantat mit Gingivaformer in Endposition

Abbildung 2. Radiologischer Verlauf nach PRF assistierter Kammprophylaxe

2a: Ausgangslage mit apikalen Herden bei nichterhaltungswürdigem Zahn 15
2b: Heilung fünf Monate nach PRF assistierter Kammprophylaxe; endodontische Behandlungen Zahn 17 und 16: Frank Paqué, ZH
2c: Die hohe krestale Knochenqualität erlaubt eine suprakrestale Positionierung des maschinierten Hybridanteils des Implantats
2d: finale Situation nach Eingliederung der Prothetik

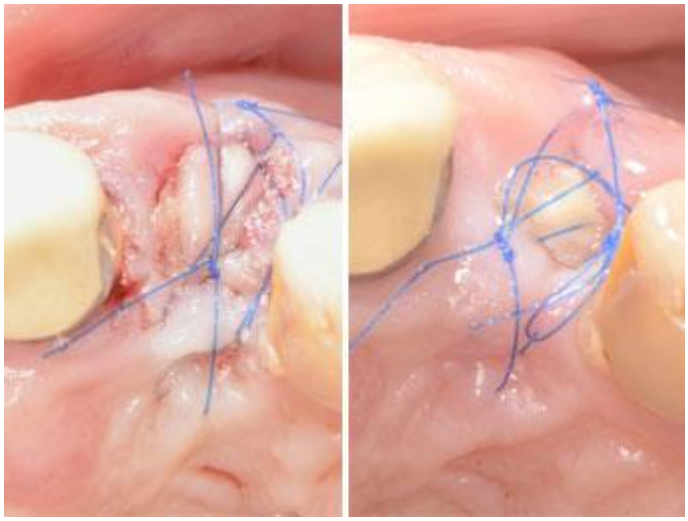

Abbildung 3. Heilung eine Woche nach Versorgung einer Extraktionsalveole mit PRF in der Oberkiefer Front

Abbildung 4. nicht chirurgische Applikation von partikularisiertem PRF in eine parodontale Tasche an Zahn 11 distal, Fixierung der Papille mittels Zahnumschlingungsnaht

Abbildung 5. Klinischer Verlauf einer parodontalen Regeneration an Zahn 36

5a: single-flap-approach von lingual, Auffüllung des ausgedehnten Defekts mit einem PRF angereicherten Augmentat
5b: Unterstützung des Weichgewebes mit PRF-Membranen vor dem Verschluss
5c: primärer Nahtverschluss direkt postoperativ
5d: Situation 1 Woche postoperativ, primäre Heilung ausser im Col-Bereich an 36m
5e: postoperatives Resultat nach 6 Monaten: ca. 1mm Rez. an 35 lingual und 2mm Rez id bei Reduktion der Sondierungstiefe 36 m von 9 mm auf 4,5 mm

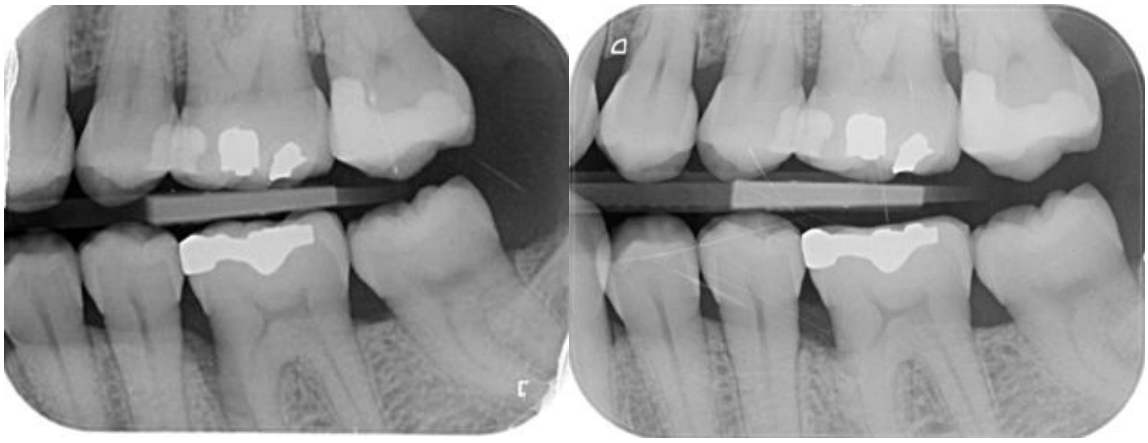

Abbildung 6. Radiologischer Befund der parodontalen Regeneration an Zahn 36

6a: Ausgangslage präoperativ, tiefer infraossärer Defekt an 36m und lingual
6b: Kontrollröntgenbild 12 Monate postoperativ: sichtbarer Knochengewinn

Abbildung 7. Palatinale Heilung elf Tage nach Entnahme eines freien Schleimhauttransplantats, Abdeckung der Entnahmestelle mit PRF-Membranen

Abbildung 8. Heilung eine Woche nach Kamm-split zur Knochenverbreiterung im Unterkiefer

Abbildung 9. Abdeckung der Kollagenmembran mit PRF-Membranen für eine GBR