Mortimer Gierthmuehlen[1]
Petra Gierthmuehlen[2]
Alfons Hugger[2]
Janne Gierthmuehlen[3]
Jens Christoph Türp[4]

[1] Neurochirurgische Klinik, Universitätsklinikum Knappschaftskrankenhaus Bochum, Deutschland
[2] Poliklinik für Zahnärztliche Prothetik, Universitätsklinikum Düsseldorf, Deutschland
[3] Sektion für Neurologische Schmerzforschung und Therapie, Klinik für Neurologie, Universitätsklinikum Schleswig-Holstein, Campus Kiel, Deutschland
[4] Abteilung Myoarthropathien/Orofazialer Schmerz, Klinik für Oral Health & Medicine, Universitäres Zentrum für Zahnmedizin Basel, Schweiz

KORRESPONDENZ
Priv.-Doz. Dr.
Mortimer Gierthmühlen
Klinik für Neurochirurgie – Universitätsklinikum Knappschaftskrankenhaus Bochum
In der Schornau 23-25
D-44892 Bochum
E-Mail:
mortimer.gierthmuehlen@ruhr-uni-bochum.de

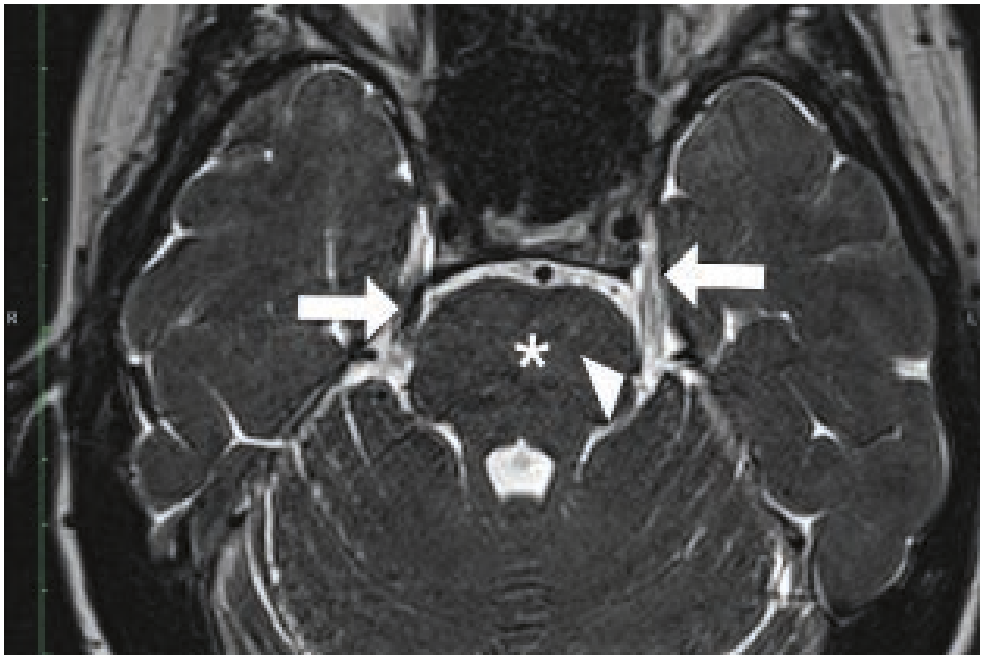

Neuropathische Gesichtsschmerzen – eine interdisziplinäre Herausforderung

SCHLÜSSELWÖRTER
Gesichtsschmerz, Trigeminusneuralgie, Neuropathie, Differenzialdiagnose

Bild oben: Axiale CISS-Sequenz einer Patientin mit linksseitiger Trigeminusneuralgie. Aus dem Hirnstamm (weisser Stern) entspringen beide Nn. trigemini (weisse Pfeile). Im Anschnitt ist links die A. cerebelli superior am Eintrittspunkt des N. trigeminus zu sehen (weisser Pfeilkopf).

ZUSAMMENFASSUNG
Im Praxis- und Klinikalltag wird der Zahnarzt regelmässig mit Patienten konfrontiert, die über Schmerzen im Gesicht klagen. Neben möglichen dentalen Ursachen können Erkrankungen aus anderen Fachgebieten, über die sich der Zahnarzt bewusst sein muss, verantwortlich für Gesichtsschmerzen sein. Eine genaue Schmerzanamnese ist daher ebenso wichtig wie eine gründliche klinische Untersuchung und die Einleitung gezielter diagnostischer Massnahmen, um dem Patienten schliesslich eine erfolgversprechende Therapie anbieten zu können. In diesem Artikel wird der Gesichtsschmerz aus der Perspektive der Fachbereiche Zahnmedizin, Neurologie und Neurochirurgie differenzialdiagnostisch erörtert, und es werden die unterschiedlichen diagnostischen und therapeutischen Herangehensweisen erarbeitet. Ziel ist es, dem Patienten zeitraubende fehlgeleitete Therapien zu ersparen und ihn möglichst zeitnah einer effizienten, zielgerichteten Schmerztherapie zuzuführen, um die Entstehung einer Schmerzchronifizierung zu vermeiden.

Einleitung

Schmerz ist eine lebenswichtige Funktion, um den Körper vor Verletzungen zu schützen. Während der akute Schmerz die warnende Aufgabe hat, dem Körper eine Gewebeschädigung zu signalisieren und dafür zu sorgen, dass diese Schädigung beendet wird bzw. heilen kann, ist der persistierende bzw. episodisch wiederkehrende oder chronische Schmerz eine eigenständige Erkrankung, die nicht nur zu einer Beeinträchtigung der Lebensqualität führt (Oosterling et al. 2016), sondern auch Folgeerkrankungen nach sich ziehen kann (Lohnberg & Altmaier 2013). Eine gross angelegte Umfrage in den USA und Europa zeigte im Jahre 2003, dass 19% aller rund 46 000 Befragten über 18 Jahre an anhaltenden Schmerzen leiden (Breivik et al. 2006). Bis zu 85% aller Patienten mit persistierenden bzw. chronischen Schmerzen entwickeln reaktiv eine Depression (Sheng et al. 2017).

In das Gesicht einstrahlende Schmerzen treten mit einer Prävalenz zwischen 17 und 26% häufig auf, von denen wiederum knapp 9,5% der typischen Trigeminusneuralgie (TN) und weitere 9% dem Bereich der Migräne und ihren Subtypen zugeordnet werden können (Benoliel et al. 2008). Interessant ist, dass über 40% der migräneassoziierten Gesichtsschmerzen als Sinusitis fehlinterpretiert werden, obwohl eine Sinusitis nur in 20% der Fälle Schmerzen im Gesicht auslöst (De Corso et al. 2018). Wurde früher nur zwischen der typischen TN und dem «atypischen Gesichtsschmerz» (heute: anhaltender idiopathischer Gesichtsschmerz) unterschieden, lassen sich mittlerweile verschiedene Untertypen des Gesichtsschmerzes differenzieren (Zakrzewska 2013). Bis zu 6% aller Fälle werden durch gutartige Tumore, wie Neurinome oder Meningeome, verursacht (Zakrzewska et al. 2017). Bei bis zu 14% aller Patienten mit TN kann als Ursache eine Multiple Sklerose festgestellt werden, da diese Patientengruppe ein 20-fach erhöhtes Risiko für die Entwicklung einer TN hat (Di Stefano et al. 2019).

In einer Single-Center-Studie konnte gezeigt werden, dass in einer Population von 120 Patienten mit chronischem Gesichtsschmerz in über 30% der Fälle eine zahnärztliche Behandlung vorausgegangen war, die bei mehr als der Hälfte der Betroffenen zu einer Verschlechterung der initialen Schmerzsymptomatik führte (Israel et al. 2003). Abbildung 1 zeigt zum einen die Vielzahl verschiedener Ursachen von Gesichtsschmerzen und deren Ätiologie, zum anderen wird deutlich, dass bei der Diagnose von Gesichtsschmerzen oft eine Reihe verschiedener ärztlicher Fachdisziplinen beteiligt sind, was eine schnelle Diagnose erschweren bzw. verzögern kann.

Vor dem Hintergrund dieser unterschiedlichen Ätiologien ist es wichtig, den Gesichtsschmerz im Praxisalltag als multidisziplinäres Beschwerdebild anzusehen. Vor einer invasiven zahnärztlichen Therapie sollten seine möglichen Ursachen berücksichtigt und der Patient gegebenenfalls einer weiteren Diagnostik zugeführt werden, um schwerwiegende Konsequenzen für den Patienten zu vermeiden und eine ökonomische, zielgerichtete Behandlung zu ermöglichen.

Pathophysiologie des Gesichtsschmerzes

Der N. trigeminus spielt durch seine sensible Innervation der orofazialen Haut und der Schleimhäute sowie der Meningen pathophysiologisch eine grosse Rolle in der Entstehung und

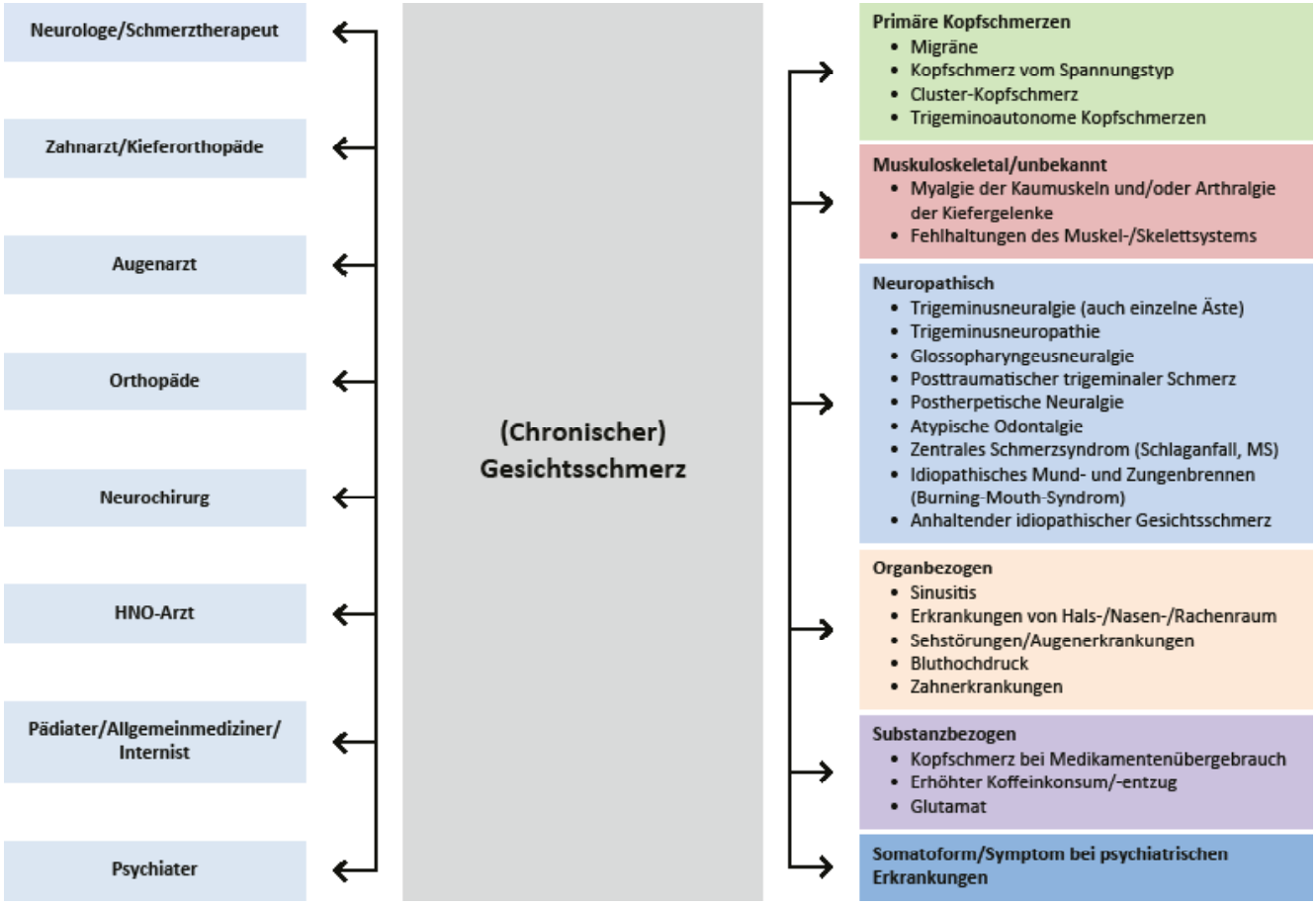

Abb. 1 Übersicht: Ursachen und Ätiologie von Gesichtsschmerzen und deren komplexe, interdisziplinäre Diagnostik aus allgemeinmedizinischer Perspektive

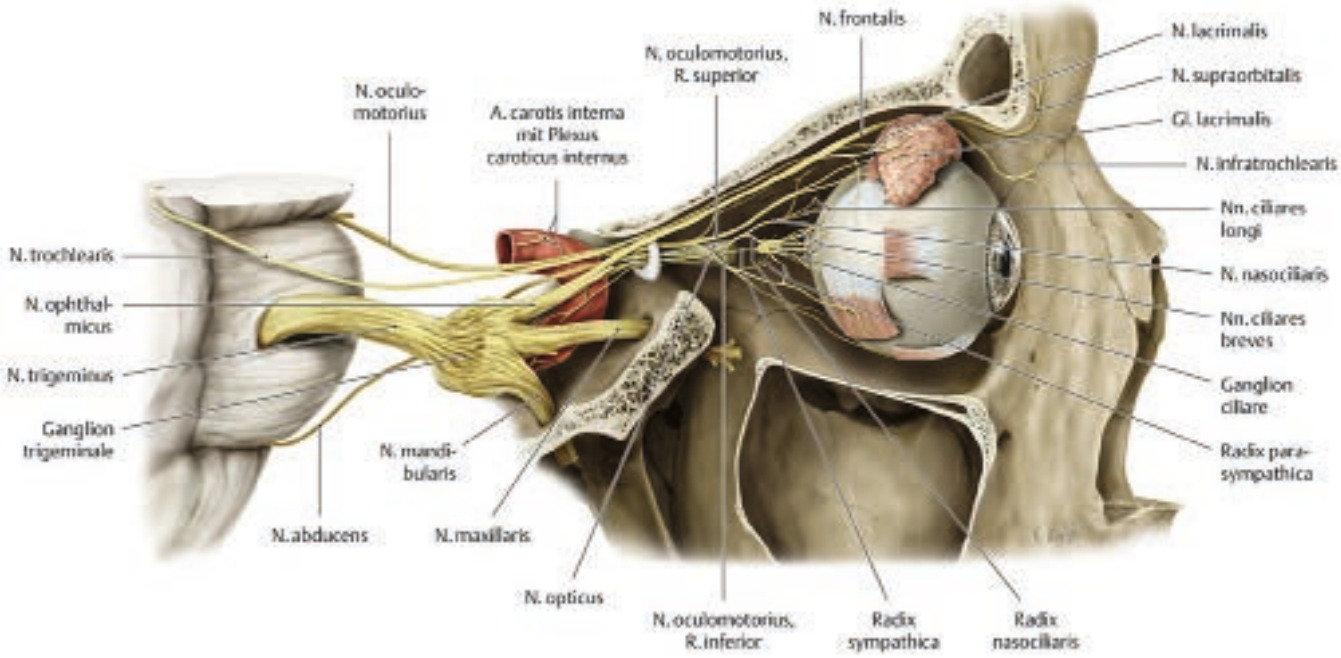

Abb. 2 Intrakranieller Verlauf des N. trigeminus von seinem Austritt aus dem Hirnstamm über seine Aufteilung im Ganglion trigeminale bis zu seinen Zielgebieten.
Quelle: Schulte E, Schumacher U, Schünke M: Prometheus. Kopf, Hals und Neuroanatomie. Publisher Georg Thieme Verlag KG.

Unterhaltung von Kopf-/Gesichtsschmerzen. Als fünfter Hirnnerv (N. V) entspringt er seitlich am Pons (Abb. 2). Die Innervationsgebiete seiner drei Endäste entsprechen analog grob dem Stirn- (V_1), dem Wangen- (V_2) und dem Unterkieferbereich (V_3). Bei einer zentralen Schädigung des Nucleus spinalis nervi trigemini (z.B. durch Blutung oder Schlaganfall) kommt es zum Auftreten einer zwiebelschalenartigen Sensibilitätsstörung (Sölder-Linien), da die kranialen Neurone den perioralen Bereich, die darunterliegenden Neurone die Wangen-Lid-Region und die kaudalen Fasern die Kinn-, Jochbein- und Schläfenpartie versorgen. Der N. trigeminus hat eine enge Lagebeziehung sowohl zur A. cerebelli superior als auch zur A. cerebelli anterior inferior, weshalb diese beiden Gefässe am häufigsten für einen pathologischen Gefäss-/Nervenkontakt im Rahmen einer TN verantwortlich sind. Auf seinem Weg zwischen Pons und Clivus und innerhalb des Cavum Meckeli und des angrenzenden Sinus cavernosus kann der Stamm des N. trigeminus durch z.B. raumfordernde Prozesse, wie Meningeome oder Neurinome der Felsenbeinspitze, des Clivus und benachbarter neuraler Strukturen, bedrängt werden, was zu einer Schmerzsymptomatik im Gesicht führen kann.

Neurophysiologische Interaktionen des N. trigeminus

Neben dem N. trigeminus spielen weitere Hirnnerven bei den Gesichtsschmerzen eine Rolle, die insbesondere für die Migräne und die trigeminoautonomen Kopfschmerzen relevant sind. Trigeminoautonome Kopf- und Gesichtsschmerzen kennzeichnen hierbei Schmerzen im Kopf-Gesichts-Bereich (Aktivierung des N. trigeminus), die mit autonomen Symptomen, wie Augenrötung und -tränen oder laufender Nase, einhergehen (Goadsby & Lipton 1997). Ursächlich hierfür sind die engen Verbindungen zwischen Trigeminuskern, Ganglion trigeminale, Ncl. salivatoris sup. und Ganglion pterygopalatinum. Darüber hinaus enden die sensiblen Eingänge der oberen Halswirbelsäulensegmente ebenfalls auf dem Trigeminuskern, sodass es bei deren Aktivierung zur Übertragung von Schmerzphänomenen in den Kopf- und den Gesichtsbereich (et vice versa) kommen kann (Burstein et al. 2015).

Differenzialdiagnose von Kopf-/Gesichtsschmerzen

Primäre Kopfschmerzen (z.B. Migräne, Kopfschmerz vom Spannungstyp, trigeminoautonome Kopfschmerzen) sind eine eigenständige Erkrankung, d.h., eine Zusatzdiagnostik bringt hier keinen pathologischen Befund. Demgegenüber handelt es sich bei sekundären Kopfschmerzen um das Symptom einer anderen Erkrankung. Für die Therapie ist es grundsätzlich entscheidend, ob es sich um einen nozizeptiven oder einen neuropathischen Schmerz handelt, da neuropathische Schmerzen nur schlecht bzw. gar nicht auf herkömmliche Analgetika ansprechen.

Die klassische Trigeminusneuralgie

Bei der typischen TN beklagen die Patienten plötzlich auftretende einseitige, blitzartig einschiessende Gesichtsschmerzen sehr starker Intensität von einer Dauer von Sekunden bis maximal zwei Minuten im Ausbreitungsgebiet eines oder mehrerer Trigeminusendäste, gefolgt von symptomfreien Intervallen. Neuerdings wird eine Unterform der klassischen TN unterschieden, bei der zwischen den Attacken ein moderater Gesichtsschmerz im Areal der TN anhalten kann.

Meist ist der zweite oder der dritte Trigeminusast betroffen (V_2 und V_3). Die Schmerzen können durch mehr oder weniger starke Trigger ausgelöst werden, beispielsweise durch Sprechen, Lachen, Kauen, Zähneputzen, Berührung oder durch einen Luftzug. Konsequenterweise meiden die Patienten diese Auslöser, was zu sozialen Problemen, reduzierter Mundhygiene oder, durch mangelnde Nahrungsaufnahme, Gewichtsverlust führen kann. All diese Folgen bewirken eine deutlich reduzierte Lebensqualität. Üblicherweise besteht kein neurologisches Defizit, z.B. keine herabgesetzte Hautsensibilität. Bei Vorhandensein einer Sensibilitätsstörung spricht man von einer Trigeminusneuropathie. In diesem Fall sollte eine weitere Ursachen-

abklärung erfolgen. Gleiches gilt, wenn die TN mehrere Endäste betrifft. Generell ist die klassische TN eine Erkrankung des mittleren bis höheren Lebensalters (>50 Jahre). Bei jüngeren Patienten besteht häufiger eine symptomatische Ursache.

Bei der Erstdiagnose jeder Art der hier vorgestellten Kopf- und Gesichtsschmerzen sollte ein Magnetresonanztomogramm (MRT, Abb. 3a) oder – bei Kontraindikationen – eine CT zum Ausschluss einer symptomatischen Genese erfolgen. Gegebenenfalls sind konsiliarische Untersuchungen durch andere Fachärzte (Abb. 1) erforderlich. Bei der klassischen TN findet sich häufig ein Kontakt des N. trigeminus zur A. cerebelli superior oder zur A. cerebelli anterior inferior (Abb. 3b). Allerdings muss nicht jede enge Lagebeziehung zwischen N. trigeminus und Gefässen zwangsläufig zu einer TN führen (Maarbjerg et al. 2015).

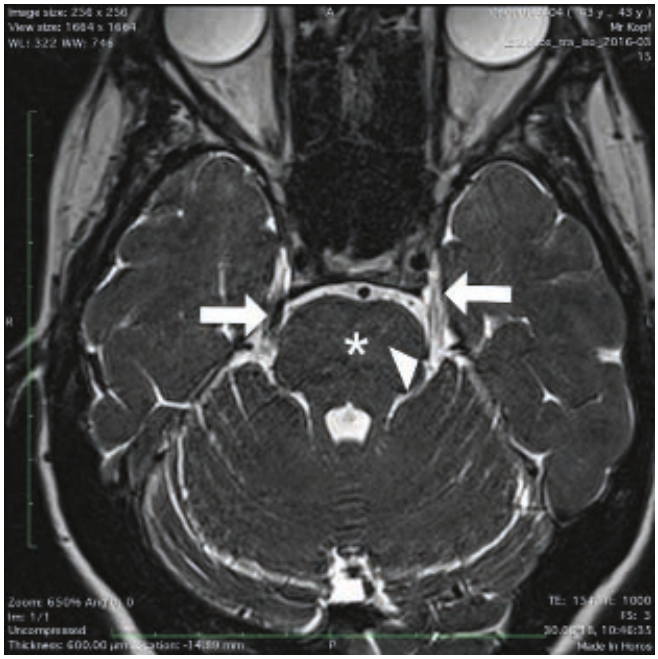

Abb. 3a Axiale CISS-Sequenz einer Patientin mit linksseitiger Trigeminusneuralgie. Aus dem Hirnstamm (weisser Stern) entspringen beide Nn. trigemini (weisse Pfeile). Im Anschnitt ist links die A. cerebelli superior am Eintrittspunkt des N. trigeminus zu sehen (weisser Pfeilkopf).

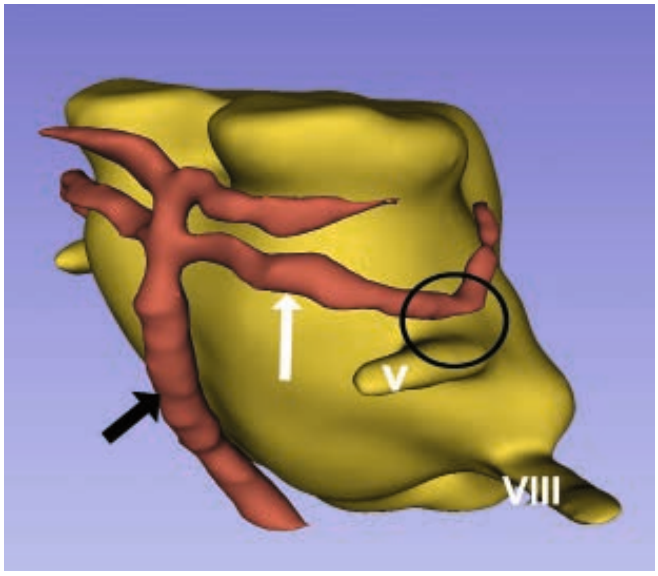

Abb. 3b Ansicht des Hirnstamms von links-ventral mit der A. basilaris (schwarzer Pfeil) und der linken A. cerebelli superior (weisser Pfeil), die den linken N. trigeminus (weisses V) von kranial am Punkt seines Eintritts in den Hirnstamm bedrängt (schwarzer Kreis). Weiter kaudal findet sich der N. vestibulocochlearis (weisses VIII). Segmentierung aus dem Datensatz von Abb. 3a.

Zur Akuttherapie ist bei der klassischen TN Phenytoin i.v. indiziert (Cheshire 2001). Nach Ausschluss einer behandelbaren Ursache empfiehlt die Leitlinie der Deutschen Gesellschaft für Neurologie (die sich derzeit in Überarbeitung befindet) zunächst eine prophylaktische Therapie (Tab. I). Bei Therapieresistenz gegen eine medikamentöse Behandlung (25%), bei Überwiegen von Nebenwirkungen (6%) oder bei sekundärem Therapieversagen (13%) kommen als invasive Therapie eine mikrovaskuläre Dekompression (MVD) nach Janetta, eine Radiotherapie und eine Verödung des Ganglion Gasseri infrage (Gubian & Rosahl 2017). Die Wahl des Verfahrens richtet sich hierbei vor allem nach dem Operationsrisiko.

Bei der MVD wird ein Teflonkissen zwischen das komprimierende Gefäss und den N. trigeminus gelegt und fixiert (Abb. 4a und 4b). Die initiale Erfolgsrate (völlige Schmerzfreiheit oder akzeptable Schmerzlinderung) liegt bei der MVD bei rund 87% und nach fünf Jahren noch bei mehr als 84% (Gubian & Rosahl 2017). Bei atypischer TN ist die Aussicht auf adäquate Schmerzlinderung durch MVD demgegenüber mit 47% deutlich geringer. Eine Revisionsoperation bei initialer Schmerzfreiheit ist mit knapp 50% adäquater Schmerzreduktion nach fünf Jahren ebenfalls weniger erfolgversprechend (Tyler-Kabara et al. 2002).

Bei Patienten, die sich nicht für eine MVD eignen oder sich dagegen entscheiden, kann als Alternative eine Radiotherapie (RTx) erwogen werden. In einer systematischen Übersichtsarbeit wurden eine durchschnittliche initiale Erfolgsrate um 53% und eine durchschnittliche Rezidivrate von etwa 30% beschrieben (Tuleasca et al. 2018).

Tab. I S1-Leitlinie der Deutschen Gesellschaft für Neurologie zur prophylaktischen Behandlung der Trigeminusneuralgie

1. Wahl	Carbamazepin	Max. 600–1200 mg/d langsam aufdosiert
1. Wahl	Oxcarbazepin*	Max. 900–1800 mg/d langsam aufdosiert
2. Wahl	Phenytoin	300 mg/d nach Aufsättigung
Alternative	Gabapentin	Max. 3600 mg/d langsam aufdosiert
Alternative	Lamotrigin	Max. 400 mg/d langsam aufdosiert
Alternative	Levetiracetam	Max. 4000 mg/d langsam aufdosiert
Alternative	Pregabalin	Max. 600 mg/d langsam aufdosiert
Alternative	Topiramat	50–200 mg/d langsam aufdosiert
Alternative	Baclofen	25–75 mg/d langsam aufdosiert
Alternative	Valproat	Max. 3000 mg/d langsam aufdosiert

* Off-Label-Use, d.h. Anwendung der verwendungsfertigen Medikamente ausserhalb des durch die Arzneimittelbehörden zugelassenen Gebrauchs

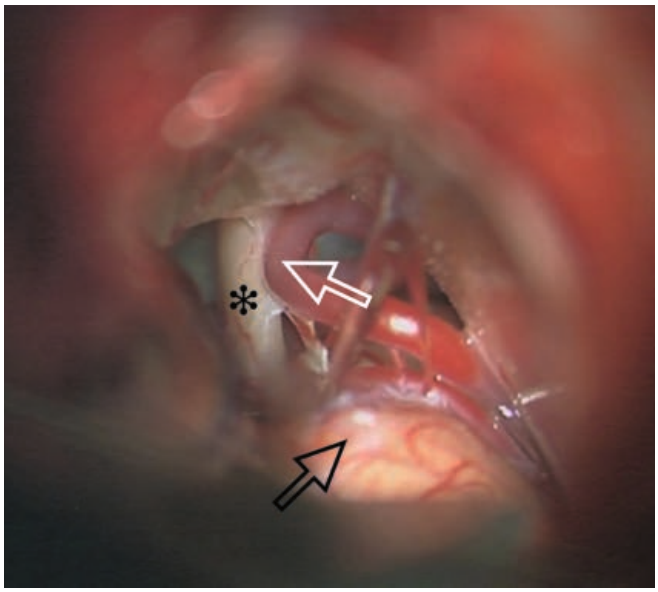

Abb. 4a Der N. trigeminus (schwarzer Stern) wird am Punkt seines Austritts aus dem Hirnstamm (schwarzer Pfeil) von der A. cerebelli anterior inferior (weisser Pfeil) berührt.

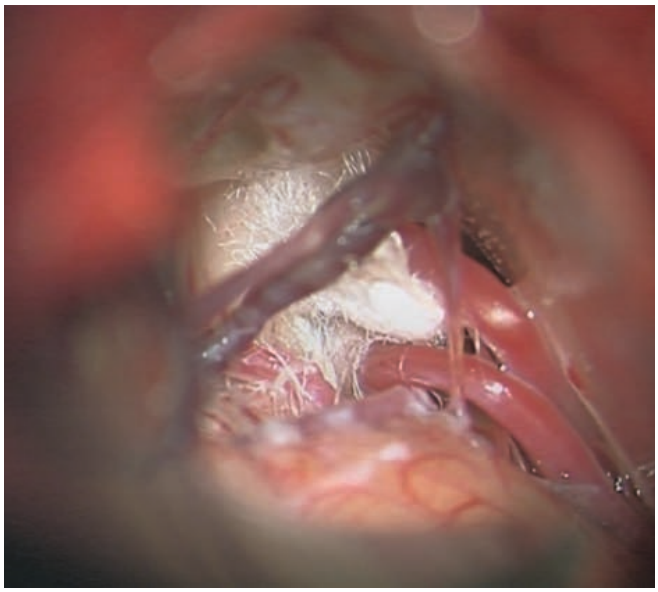

Abb. 4b Im Rahmen der Janetta-OP wurde die Arterie nach rechts mobilisiert und ein weisses Teflonstück zwischen Arterie und N. trigeminus interponiert.

Eine weitere Behandlungsoption besteht in der partiellen Destruktion des Ganglion trigeminale, was initial zu einer 90%igen Schmerzreduktion führt. Allerdings ist der Langzeiterfolg mit 57% nach fünf Jahren geringer als bei den zuvor genannten Verfahren (Kanpolat et al. 2001).

Trigeminusneuralgie bei Multipler Sklerose

Patienten mit Multipler Sklerose sind einem deutlich höheren Risiko ausgesetzt, an einer TN zu leiden (Di Stefano et al. 2019). Tritt die TN im Rahmen eines Schubes auf, sollte eine entsprechende Schubtherapie, z.B. mit Cortison i.v., erfolgen. Da die TN meist auf einer Entmarkung beruht, werden MS-assoziierte Formen vorrangig medikamentös oder mit destruktiven Verfahren behandelt, da die Erfolgsaussichten bei der MVD bei diesen Patienten weniger gut sind und es eine hohe Rezidivrate gibt (Krishnan et al. 2018).

Trigeminusneuralgie bei Tumoren

Auch Tumore im Verlauf des N. trigeminus (z.B. gutartige Neurinome und Meningeome) können zu Schmerzen im von ihm versorgten Areal führen. Die klinische Erfahrung zeigt, dass diese Beschwerden oft nicht der typischen TN mit triggerbaren, elektrisierend einschiessenden Schmerzen entsprechen, sondern vielmehr als kontinuierlicher, nicht attackenartiger Schmerz mit teils brennender neuropathischer Komponente auftreten (Agarwal 2015). Durch eine Operation können solche tumorbedingte Gesichtsschmerzen in rund drei Viertel der Fälle reduziert werden (MacNally et al. 2008).

Weitere neuropathische Schmerzen im Gesichtsbereich

Neuropathische Schmerzen sind Schmerzen, die durch eine Läsion oder eine Dysfunktion des afferenten Nervensystems verursacht werden (Gierthmühlen & Baron 2016). Sie sind charakterisiert durch brennende Spontanschmerzen, einschiessende Schmerzattacken und veränderte sensible Wahrnehmung. Bei Hinweisen auf diese Alarmzeichen («red flags») sollte eine weitere Abklärung erfolgen, um möglichst die Ursache der Schmerzen zu diagnostizieren. Eine solche kann jedoch nicht immer nachgewiesen werden, da bereits eine Läsion kleinster Nervenäste (z.B. Durchtrennung von Hautästen im Rahmen von Operationen) ausreicht, um neuropathische Schmerzen hervorzurufen. Anamnestische Hinweise auf ein vorangegangenes Trauma oder eine Operation können in diesen Fällen mitunter weiterhelfen.

Tab. II Therapieempfehlung bei neuropathischen Schmerzen im Gesichtsbereich

1. Wahl	Gabapentin Pregabalin	1200–2400 (3600) mg/d 150(–600) mg/d
1. Wahl	Duloxetin*	Zieldosis 60 mg (maximal 120 mg)
1. Wahl	Amitriptylin	10–75 mg/d (maximal 150 mg)
2. Wahl	Lidocain-Pflaster/-Gel**	1–3 Pflaster (à 700 mg) für 12 h pro Tag (nicht im Bereich von Mund und Augen)
3. Wahl	Niederpotente Opioide	z.B. Tramadol 100–400 mg
3. Wahl	Hochpotente Opioide	Dosierungen von Morphin bis 180 mg/d bzw. äquipotente Dosierungen von anderen Opioiden
3. Wahl	Botulinumtoxin A (Onabotulinumtoxin A)***	50–200 E

* Nur zugelassen zur Therapie der diabetischen Neuropathie
** Lidocain-Pflaster ist nur zugelassen zur Behandlung der postzosterischen Neuralgie
*** nicht zugelassen zur Behandlung neuropathischer Schmerzen

Bei lokalisierten neuropathischen Schmerzen kann zudem eine Therapie mit Lidocain-Pflaster oder -Gel als Mittel der ersten Wahl versucht werden. Starke Opioide (beachte: Nebenwirkungen und Abhängigkeitspotenzial) sollten zur Therapie nicht palliativer Schmerzen nur als dritte Wahl berücksichtigt werden. Die Verwendung von Botulinumtoxin ist im Off-Label-Gebrauch möglich.

Pragmatisch kann bei Vorliegen der typischen Symptome anhaltender neuropathischer Schmerzen vom Schmerztherapeuten eine Behandlung mit Antineuropathika (Tab. II) eingeleitet werden (Finnerup et al. 2015; Schlereth et al. 2019).

Weitere Beispiele für neuropathische Schmerzen im Gesichtsbereich sind

- die **atypische Odontalgie** (Türp 2001, 2005; Zakrzewska 2013; Malacarne et al. 2018) als Sonderform eines Schmerzes, der auf einzelne Zähne oder inzwischen zahnlose Kieferkammbereiche beschränkt ist und der nach zahnärztlich-endodontologischer Behandlung mit Exstirpation des Pulpagewebes (nozizeptive A-delta- und C-Fasern), Wurzelspitzenresektion oder Zahnextraktion (alle Eingriffe führen zu einer Deafferenzierung) auftreten kann,
- die **akute Zosterneuralgie** und die **Postzosterneuralgie**,
- **posttraumatische Trigeminusschmerzen** nach Verletzungen grosser oder kleinerer Trigeminusäste,
- das **idiopathische Mund- und Zungenbrennen (Burning-Mouth-Syndrom)**, das durch einen brennenden («wie nach heissen Getränken») und stechenden, teilweise juckenden Schmerz der Zunge (Glossodynie) und/oder der Mundschleimhaut gekennzeichnet ist. Die Schleimhaut ist dabei typischerweise reizlos und unauffällig. Sensorische Testungen (Kolkka et al. 2019) und Biopsien (Puhakka et al. 2016) haben allerdings Hinweise auf eine Schädigung der dünnen Nervenfasern ergeben; vor diesem Hintergrund handelt es sich um eine sogenannte Small-fiber-Neuropathie. Differenzialdiagnostisch müssen zum einen lokale Ursachen, wie Candida-Glossitis oder Lichen planus, zum anderen systemische Ursachen, wie Medikamentennebenwirkungen (Assoziation mit Mundtrockenheit: ACE-Hemmer, Antidepressiva), Anämie, Vitamin-B_{12}-Mangel und psychiatrische Komorbiditäten, bedacht werden (Meyer & Meyer 2017),
- der **anhaltende idiopathische Gesichtsschmerz**, der in der neuen IHS-Klassifikation ICHD-3 definiert ist als ein «anhaltender Gesichtsschmerz und/oder Schmerz im Bereich des Mundes mit unterschiedlichen Erscheinungsbildern, der über mehr als 3 Monate für mehr als 2 Stunden/Tag wiederkehrt, bei fehlenden klinischen neurologischen Defiziten und ausgeschlossener dentaler Ursache». Trotz der Definition eines geforderten fehlenden klinischen neurologischen Defizits können laut dieser neuen Klassifikation psychophysische oder neurophysiologische Befunde sensible Auffälligkeiten zeigen. Der Schmerz ist schwer zu lokalisieren und wird häufig als dumpf, bohrend und/oder anhaltend beschrieben. Die Lokalisation entspricht nicht der anatomischen Ausbreitung eines Nervenastes. Häufig kommt es im Verlauf zu einer Schmerzübertragung auf die Gegenseite und/oder den Gegenkiefer. Es sind vor allem (zu 90%) Frauen zwischen 30 und 60 Jahren betroffen. Ferner findet sich ein deutlicher Zusammenhang mit psychischen Komorbiditäten, wie Depression und Angststörungen. Die Ursache dafür ist unklar. Da die Schmerzen jedoch häufig nach einer Operation bzw. Verletzung des Gesichtes, der Zähne und/oder des intraoralen Weichgewebes beginnen, könnte auch beim anhaltenden idiopathischen Gesichtsschmerz – wie bei der Sonderform der atypischen Odontalgie – eine neuropathische Ursache vorliegen. Dies ist jedoch lediglich eine Vermutung, und die Datenlage zur Behandlung ist schlecht. Wichtig ist, anamnestisch und klinisch zu eruieren, ob der Schmerz neuropathisch ist, um die wirksamste Therapie finden zu können.

Glossopharyngeusneuralgie

Die Glossopharyngeusneuralgie ähnelt der TN, jedoch liegt der Schmerz im sensorischen Innervationsgebiet des N. glossopharyngeus einseitig im Bereich der Zungenbasis, der Tonsillenloge, des Rachens und des Ohres. Häufig wird er im Bereich des Kieferwinkels (fehl-)lokalisiert. Ein Triggern der Schmerzen kann durch Schlucken, Sprechen, Husten oder Gähnen provoziert werden. Die paroxysmalen blitzartigen Attacken sind wie bei der klassischen TN von starker Intensität und dauern von wenigen Sekunden bis zu zwei Minuten an.

Neben einer kraniellen MRT ist diagnostisch auch hier eine konsiliarische HNO-ärztliche Untersuchung nötig. Mitunter findet man einen pathologischen Gefäss-Nerven-Kontakt, der vor allem die A. cerebelli inferior posterior, die A. cerebelli inferior anterior und die A. vertebralis umfasst. Die Therapie erfolgt wie bei der TN (Gaul et al. 2011).

Trigeminoautonome Kopfschmerzerkrankungen

Zu den trigeminoautonomen Kopfschmerzen zählen der Clusterkopfschmerz, die paroxysmale Hemikranie, die Hemicrania continua, das SUNCT-Syndrom *(short-lasting unilateral neuralgi-*

Tab. III Differenzialdiagnostik trigeminoautonomer Kopfschmerzen

	Clusterkopfschmerz	Paroxysmale Hemikranie	SUNCT/SUNA	Hemicrania continua
Dauer der Attacken	15–180 min	2–30 min	5–240 sec	Kontinuierlicher Schmerz mit zusätzlichen Attacken
Attackenfrequenz	1–8/Tag	> 5/Tag (im Mittel 14/d)	3–200/d	
Therapie	Akut: Triptane Sauerstoff Ggf. Lidocain-Nasenspray Prophylaxe: Verapamil, ggf. Lithium, Valproat oder Topiramat, temporär ggf. Cortison*	Indometacin 3 × 50 mg	Lamotrigin, Topiramat, Gabapentin, Carbamazepin (alles Off-Label-Gebrauch)	

* siehe May A et al. Nervenheilkunde 2016; 35: 137–151
SUNCT: **S**hort-lasting **U**nilateral **N**euralgiform headache attacks with **C**onjunctival injection and **T**earing
SUNA: **S**hort-lasting **U**nilateral **N**euralgiform headache attacks with cranial **A**utonomic symptoms

form headache attacks with conjunctival injection and tearing) und das SUNA-Syndrom *(short-lasting unilateral neuralgiform headache attacks with cranial autonomic symptoms).* Mit Ausnahme der Hemicrania continua handelt es sich um orbital, supraorbital und/oder temporal lokalisierte Schmerzen, die attackenartig auftreten und mit ipsilateralen autonomen Symptomen im Gesichtsbereich (Augenrötung und -Tränen, Horner-Syndrom, laufende Nase) einhergehen. Die attackenartig auftretenden trigeminoautonomen Kopfschmerzen unterscheiden sich in Attackenlänge und -häufigkeit (Tab. III).

Die häufigste Form ist der Clusterkopfschmerz. Dieser tritt typischerweise in Clusterperioden auf (Dauer 1 bis 2 Monate), gefolgt von einer Remission für 6 bis 24 Monate. Es lässt sich eine jahreszeitliche Häufung im Frühjahr und im Herbst beobachten. Während der Attacken sind die Patienten im Gegensatz zur Migräne häufig unruhig und/oder agitiert.

Schlussfolgerungen

Gesichtsschmerz erfordert häufig einen engen interdisziplinären Austausch mit allgemeinmedizinischen Fachdisziplinen, bevor therapeutische Massnahmen eingeleitet werden. Im Zweifelsfall sollten konservative Therapien invasiven Eingriffen zunächst vorgezogen werden.

Abstract

Gierthmuehlen M, Gierthmuehlen P, Hugger A, Gierthmuehlen J, Tuerp J C: **Facial pain – an interdisciplinary challenge** (in German). SWISS DENTAL JOURNAL SSO 130: 321–327 (2020)

Acute pain has a warning function and is necessary to survive. Conversely, chronic or recurrent pain is a pathological entity itself and has tremendous impact on the quality of life of the patients . Facial pain is very common and can have various causes. The trigeminal nerve innervates the face, and tumours along its intracranial way as well as peripheral injury can lead to facial pain. Also, infections and systemic diseases, like multiple sclerosis, may cause pain in the face, so can vascular compressions of the trigeminal or glossopharyngeal nerve. Detailed pain history is crucial in order to rule out other than dental reasons for facial pain before invasive dental therapy is initiated. A multidisciplinary approach and additional imaging modalities might be necessary to find the optimal treatment for the patient.

Literatur

Agarwal A: Intracranial trigeminal schwannoma. Neuroradiol J 28: 36–41 (2015)

Benoliel R, Birman N, Eliav E, Sharav Y: The International Classification of Headache Disorders: accurate diagnosis of orofacial pain? Cephalalgia 28: 752–762 (2008)

Breivik H, Collett B, Ventafridda V, Cohen R, Gallacher D: Survey of chronic pain in Europe: prevalence, impact on daily life, and treatment. Eur J Pain 10: 287–333 (2006)

Burstein R, Noseda R, Borsook D: Migraine: multiple processes, complex pathophysiology. J Neurosci 35: 6619–6629 (2015)

Cheshire W P: Fosphenytoin: an intravenous option for the management of acute trigeminal neuralgia crisis. J Pain Symptom Manage 21: 506–510 (2001)

De Corso E, Kar M, Cantone E, Lucidi D, Settimi S, Mele D, Salvati A, Muluk N B, Paludetti G, Cingi C: Facial pain: sinus or not? Acta Otorhinolaryngol Ital 38: 485–496 (2018)

Di Stefano G, Maarbjerg S, Truini A: Trigeminal neuralgia secondary to multiple sclerosis: from the clinical picture to the treatment options. J Headache Pain 20: 20 (2019)

Finnerup N B, Attal N, Haroutounian S, McNicol E, Baron R, Dworkin R H, Gilron I, Haanpaa M, Hansson P, Jensen T S, Kamerman P R, Lund K, Moore A, Raja S N, Rice A S, Rowbotham M, Sena E, Siddall P, Smith B H, Wallace M: Pharmacotherapy for neuropathic pain in adults: a systematic review and meta-analysis. Lancet Neurol 14: 162–173 (2015)

Gaul C, Hastreiter P, Duncker A, Naraghi R: Diagnosis and neurosurgical treatment of glossopharyngeal neuralgia: clinical findings and 3-D visualization of neurovascular compression in 19 consecutive patients. J Headache Pain 12: 527–534 (2011)

Gierthmühlen J, Baron R: Neuropathic Pain. Semin Neurol 36: 462–468 (2016)

Goadsby P J, Lipton R B: A review of paroxysmal hemicranias, SUNCT syndrome and other short-lasting headaches with autonomic feature, including new cases. Brain 120 (Pt 1): 193–209 (1997)

Gubian A, Rosahl S K: Meta-Analysis on Safety and Efficacy of Microsurgical and Radiosurgical Treatment of Trigeminal Neuralgia. World Neurosurg 103: 757–767 (2017)

Israel H A, Ward J D, Horrell B, Scrivani S J: Oral and maxillofacial surgery in patients with chronic orofacial pain. J Oral Maxillofac Surg 61: 662–667 (2003)

Kanpolat Y, Savas A, Bekar A, Berk C: Percutaneous controlled radiofrequency trigeminal rhizotomy for the treatment of idiopathic trigeminal neuralgia: 25-year experience with 1,600 patients. Neurosurgery 48: 524–532; discussion 532–524 (2001)

Kolkka M, Forssell H, Virtanen A, Puhakka A, Pesonen U, Jaaskelainen S K: Neurophysiology and genetics of burning mouth syndrome. Eur J Pain 23: 1153–1161 (2019)

Krishnan S, Bigder M, Kaufmann A M: Long-term follow-up of multimodality treatment for multiple sclerosis-related trigeminal neuralgia. Acta Neurochir (Wien) 160: 135–144 (2018)

Lohnberg J A, Altmaier E M: A review of psychosocial factors in complex regional pain syndrome. J Clin Psychol Med Settings 20: 247–254 (2013)

Maarbjerg S, Wolfram F, Gozalov A, Olesen J, Bendtsen L: Significance of neurovascular contact in classical trigeminal neuralgia. Brain 138: 311–319 (2015)

MacNally S P, Rutherford S A, Ramsden R T, Evans D G, King A T: Trigeminal schwannomas. Br J Neurosurg 22: 729–738 (2008)

Malacarne A, Spierings E L H, Lu C, Maloney G E: Persistent Dentoalveolar Pain Disorder: A Comprehensive Review. J Endod 44: 206–211 (2018)

Meyer F, Meyer E: Kennen Sie das Burning mouth syndrome? Der Allgemeinarzt 39: 60–63 (2017)

Oosterling A, Te Boveldt N, Verhagen C, van der Graaf W T, Van Ham M, Van der Drift M, Vissers K, Engels Y: Neuropathic Pain Components in Patients with Cancer: Prevalence, Treatment, and Interference with Daily Activities. Pain Pract 16: 413–421 (2016)

Puhakka A, Forssell H, Soinila S, Virtanen A, Roytta M, Laine M, Tenovuo O, Teerijoki-Oksa T, Jaaskelainen S K: Peripheral nervous system involvement in primary burning mouth syndrome – results of a pilot study. Oral Dis 22: 338–344 (2016)

Schlereth T: Diagnose und nicht interventionelle Therapie neuropathischer Schmerzen, S2k-Leitlinie. In: Deutsche Gesellschaft für Neurologie (Hrsg.): Leitlinien für Diagnostik und Therapie in der Neurologie. Online: www.dgn.org/leitlinien (abgerufen am 25. März 2020)

Sheng J, Liu S, Wang Y, Cui R, Zhang X: The Link between Depression and Chronic Pain: Neural Mechanisms in the Brain. Neural Plast 2017: 9724371 (2017)

Tuleasca C, Regis J, Sahgal A, De Salles A, Hayashi M, Ma L, Martinez-Alvarez R, Paddick I, Ryu S, Slotman B J, Levivier M: Stereotactic radiosurgery for trigeminal neuralgia: a systematic review. J Neurosurg 130: 733–757 (2018)

Türp J C: Die atypische Odontalgie – ein wenig bekannter Phantomschmerz. Schmerz 15: 59–64 (2001)

Türp J C: Die atypische Odontalgie. Schweiz Monatsschr Zahnmed 115: 1006–1011 (2005)

Tyler-Kabara E C, Kassam A B, Horowitz M H, Urgo L, Hadjipanayis C, Levy E I, Chang Y F: Predictors of outcome in surgically managed patients with typical and atypical trigeminal neuralgia: comparison of results following microvascular decompression. J Neurosurg 96: 527–531 (2002)

Zakrzewska J M: Differential diagnosis of facial pain and guidelines for management. Br J Anaesth 111: 95–104 (2013)

Zakrzewska J M, Palmer J, Morisset V, Giblin G M, Obermann M, Ettlin D A, Cruccu G, Bendtsen L, Estacion M, Derjean D, Waxman S G, Layton G, Gunn K, Tate S, Study I: Safety and efficacy of a Nav1.7 selective sodium channel blocker in patients with trigeminal neuralgia: a double-blind, placebo-controlled, randomised withdrawal phase 2a trial. Lancet Neurol 16: 291–300 (2017)